ORIGINAL ARTICLE

Socket Preservation Using Freeze-Dried Bone Allograft with and without Simvastatin in Rats

Zeinab Abdi[1],
Mohammad Azizian[2],
Naser Abbasi[3],
Atosa Darabi[4],
Khadijeh Abdal[5]

[1] Assistant Professor, Department of Periodontology, Faculty of Dentistry, Ilam University of Medical Sciences, Ilam, Iran
[2] Assistant Professor, Department of Prosthodontics, Faculty of Dentistry, Ilam University of Medical Sciences, Ilam, Iran
[3] Associate Professor, Department of Pharmacology , Biotechnology and Medicinal Plants Research Center, Ilam University of Medical Sciences, Ilam, Iran
[4] Dentistry Student, Faculty of Dentistry, Ilam University of Medical Sciences, Ilam, Iran
[5] Assistant Professor, Department of Oral and Maxillofacial Pathology, Faculty of Dentistry, Ilam University of Medical Sciences, Ilam, Iran

(Received September 29, 2020 ; Accepted September 14, 2021)

Abstract

Background and purpose: Today, implant treatment is one of the most popular dental treatments. To have a successful long-lasting implant treatment, enough bone is needed in that area. Given the positive effects of simvastatin on osteogenesis, this research aimed to compare the effect of freeze-dried bone allograft with and without simvastatin in extracted tooth socket in rats.

Materials and methods: This experimental study was conducted in 72 Wistar rats (300 gr). Then rats were randomly divided into two groups (control and intervention). We evaluated osteogenesis, inflammation and granulation tissue formation after four and eight weeks. Data analysis was done applying ANOVA and Tukey post-test in SPSS V22.

Results: After four and eight weeks, there were significant differences in the rate of osteogenesis between the intervention groups (FDBA+Simvastatin and FDBA) (P= 0.001). A thsese times, the rates of inflammation were found to be significantly lower in animals that received FDBA+Simvastatin compared to the control group (P<0.001). At weeks four and eight, the amount of granulation tissue was lower in FDBA+Simvastatin group than the FDBA group (P<0.05).

Conclusion: The study showed that simvastatin can significantly increase the amount of osteogenesis and also could reduce inflammation and granulation tissue formation.

Keywords: dental socket, simvastatin, osteogenesis, implant

J Mazandaran Univ Med Sci 2021; 31 (203): 1-10 (Persian).

* **Corresponding Author: Khadijeh Abdal -** Faculty of Dentistry, Ilam University of Medical Sciences, Ilam, Iran
(E-mail: dr.faribaabdal@yahoo.com)

[Downloaded from jmums.mazums.ac.ir on 2025-11-10]

پژوهشی

مجله دانشگاه علوم پزشکی مازندران
دوره سی و یکم شماره 203 آذر سال 1400 (10-1)

ارزیابی بازسازی حفره دندانی موش صحرایی با داربست استخوانی سنتزشده از روش خشک کردن انجمادی آلوژن با و بدون سیمواستاتین

زینب عبدی[1]
محمد عزیزیان[2]
ناصر عباسی[3]
اتوسا دارابی[4]
خدیجه ابدال[5]

چکیده

سابقه و هدف: امروزه درمان ایمپلنت، از پرطرفدارترین درمان‌های دندانپزشکی است.برای داشتن یک درمان ایمپلنت موفق با طول عمربالا، حضور مقدار کافی از استخوان در ناحیه مورد نظر اهمیت دارد. با توجه به اثرات مثبت داروی سیمواستاتین در استخوان‌سازی، این مطالعه با هدف مقایسه اثر داربست استخوانی سنتزشده از روش خشک‌کردن انجمادی آلوگرفت به تنهایی و آغشته به سیمواستاتین در ساکت دندان کشیده شده موش صحرایی انجام گرفت.

مواد و روش‌ها: این مطالعه تجربی از نوع مداخله‌ای بر روی 72 موش نر نژاد ویستار با وزن 300 گرم انجام شد. سپس موش‌ها به‌صورت تصادفی به دو گروه مساوی(کنترل و مداخله) تقسیم شدند و پس از کشیدن دندان سانترال چپ فک بالا، استخوان خشک‌شده فریز شده آلوگرفت به تنهایی و آغشته به سیمواستاتین در ساکت دندان گروه‌های مورد مطالعه(کنترل و مداخله) قرار داده شد و بعد از 4 هفته و سپس 8 هفته استئوژنزیس، التهاب و بافت گرانوله، در هر 4 گروه ارزیابی شد. داده‌ها، توسط آزمون ANOVA و Tukey و SPSS22 تحلیل شدند.

یافته‌ها: پس از بررسی نمونه‌های میکروسکوپی، میزان استخوان‌سازی در بین گروه‌های مداخله(FDBA با سیمواستاتین و FDBA به تنهایی) در هفته چهارم و هشتم تفاوت معنی‌داری داشت(P=0/001). در هفته‌های چهارم و هشتم میزان التهاب در گروه مداخله(FDBA با سیمواستاتین) کم‌تر از گروه کنترل بود که تفاوت آن معنی‌دار بود(P<0/001) و در هفته چهارم و هشتم میزان بافت گرانوله در موش‌های گروه مداخله(FDBA با سیمواستاتین) کم‌تراز گروه مداخله(FDBA) بود(P<0/05).

استنتاج: با توجه به یافته‌های مطالعه حاضر، سیمواستاتین می‌تواند میزان استخوان‌سازی را به‌طور معنی‌داری افزایش دهد، همچنین اثربخشی آن در کاهش التهاب و کاهش بافت گرانوله نیز دیده شد.

واژه های کلیدی: ساکت دندان، سیمواستاتین، استئوژنزیس، ایمپلنت

مقدمه

برای داشتن یک ایمپلنت موفق با طول عمر طولانی، کمیت و کیفیت استخوان در ناحیه بی‌دندانی از اهمیت ویژه‌ای برخوردار است، به‌طوری که کاهش کیفیت استخوانی، احتمال آسیب به نواحی مهم آناتومیکی حساس

مولف مسئول: خدیجه ابدال - ایلام: دانشگاه علوم پزشکی ایلام، دانشکده دندانپزشکی E-mail: dr.faribaabdal@yahoo.com
1. استادیار، گروه پریو دنتولوژی، دانشکده دندانپزشکی، دانشگاه علوم پزشکی ایلام، ایلام، ایران
2. استادیار، گروه پروتزهای دندانی، دانشکده دندانپزشکی، دانشگاه علوم پزشکی ایلام، ایلام، ایران
3. دانشیار، گروه فارماکولوژی، دانشکده پزشکی، مرکز تحقیقات زیست فناوری و گیاهان دارویی، دانشگاه علوم پزشکی ایلام، ایلام، ایران
4. دانشجوی دندانپزشکی، دانشکده دندانپزشکی، دانشگاه علوم پزشکی ایلام، ایلام، ایران
5. استادیار، گروه پاتولوژی دهان، فک و صورت، دانشکده دندانپزشکی، دانشگاه علوم پزشکی ایلام، ایلام، ایران
تاریخ دریافت : 1400/3/1 تاریخ ارجاع جهت اصلاحات : 1400/4/19 تاریخ تصویب : 1400/6/22

[Downloaded from jmums.mazums.ac.ir on 2025-11-10]

مانند سینوس ماگزیلا و کانال عصبی در مندیبل را افزایش می‌دهد. به‌طورکلی میزان استخوان کافی برای داشتن یک ساپورت خوب برای ایمپلنت ازنظرعملکرد و زیبایی حائز اهمیت است(1). یکی از شایع‌ترین عوارضی که بعد از کشیدن دندان ایجاد می‌شود، کاهش ابعاد استخوان فکین می‌باشد که به‌دنبال روند بازسازی استخوان اتفاق می‌افتد(3،2). کاهش کیفیت استخوان از نظر ابعاد و دانسیته، مانع دستیابی به درمان موفق ایمپلنت در آینده خواهد شد(4). نتایج تحقیقات نشان می‌دهد که تا یک سال بعد از کشیدن دندان میزان عرض استخوان تا 50 درصد کاهش می‌یابد که بیش‌ترین میزان تحلیل در 3 ماه اول اتفاق می‌افتد(6،5). روش‌ها و تکنیک‌های جراحی متعددی وجود دارد که می‌توانند در بهبود کیفیت استخوان آلوئول به ما کمک کنند که می‌توان به ریج‌اسپیلیت (Ridge splitting)، استوژنزیس کششی (Distraction osteogenesis)، پیوند استخوان و بازسازی هدایت شده استخوان (GBR) اشاره کرد(9-7). تکنیک بازسازی هدایت شده استخوان (GBR) تکنیکی است که در آن با دور کردن سلول‌های غیر استخوانی که مانع از پرولیفراسیون استئوبلاست‌ها و سمنتو بلاست‌ها می‌شوند، رشد استخوان را افزایش می‌دهند. برای این کار از غشاهای محافظ استفاده می‌شود که این غشاها به‌صورت قابل جذب و یا غیر قابل جذب موجود می‌باشند(12-10). از بین مواد آلوگرفت که در حال حاضر در درمان ضایعات استخوانی استفاده می‌شود، پودر استخوان خشک فریز شده (FDBA) همزمان دارای خاصیت استئو ایندا‌کتیو (استخوان‌سازی) و استئوکنداکتیو (افزایش رسوب مواد کلسیفیه) می‌باشد. همچنین FDBA از طریق افزایش بیان ژن‌های استخوان‌ساز مانند: استئوکلسین، استئونکتین و آلکالین فسفاتاز، فرآیند استئوژنزیس را تسریع می‌کند(15-13). به‌طورکلی ترکیبات و متریال مختلفی در بازسازی ریج آلوئول استفاده می‌شود که هر کدام مزایا و معایب اختصاصی خود را دارند، به‌طوری‌که هنوز تحقیقات متعددی برای پیدا کردن تکنیک ایده‌آل، کماکان ادامه دارد. در تحقیقات مختلف دیده شده است که ترکیبات استاتین از طریق افزایش بیان Bone morphologic protein 2(BMP-2) (به‌عنوان محرک برای تمایز و فعال‌شدن استئوبلاست‌ها) می‌تواند نقش آنابولیک در روند استخوان‌سازی داشته باشد(18-16). نتایج مطالعات نشان می‌دهد که حضور استاتین‌ها (لوواستاتین، سیمواستاتین، پاراواستاتین) می‌تواند در کاهش ریسک شکستگی استخوان، افزایش ضخامت استخوان مینرالیزه و کاهش درد، نیز موثر می‌باشد(20،19). ساختار شیمیایی استاتین به گونه‌ای است که میزان حلالیت آن‌ها در جذب، پخش، متابولیسم و دفع آن‌ها در بدن، مؤثر است(22-20). تحقیقات زیادی در رابطه با مکانیسم اثر سیمواستاتین و تاثیر مثبت آن در فرآیند استئوژنزیس انجام شده است(24،23). محققین معتقدند که سیمواستاتین از طریق افزایش فعالیت استئوبلاست‌ها و کاهش اثر استئوکلاست‌ها در روند استخوان‌سازی تاثیرگذار هستند.

ترکیبات سیمواستاتین با حمایت از Bone Morphogenic Protein (BMP) باعث القای استئوبلاست‌ها می‌شود ، به عبارتی این ترکیب با اثر بر روی

smad 1,5,8(Mothers against decapentaplegic protein) مانع فعالیت آن شده که در نتیجه آن میزان BMP-2 افزایش می‌یابد، همچنین سیمواستاتین از طریق افزایش فعالیت آلکالین فسفاتاز باعث افزایش مینرالیزاسیون استخوان‌ها می‌شود(۲۶،۲۵). در روند استئوژنزیس بیان فاکتورهای سیالوپروتئین‌ها، استئوکلسین و کلاژن نوع 1 توسط استاتین‌ها افزایش می‌یابد(27). نتایج مطالعات متعدد بیان می‌کند که سیمواستاتین با تحریک آزادسازی فاکتور VEGF (فاکتور رشد اندوتلیال عروق) در پروسه استخوان‌سازی باعث تمایز استئوبلاست‌ها و تشکیل ندول‌های استخوانی می‌شود، همچنین خاصیت ضد التهابی ترکیبات استاتین از طریق کاهش تولید IL-6 و IL-8 نیز مورد تایید قرار گرفته است(۲۸،۲۹). با توجه به این‌که اطلاعات اندکی در مورد تاثیر استئوژنزیس ترکیبات

[Downloaded from jmums.mazums.ac.ir on 2025-11-10]

سیمواستاتین با پودر استخوان خشک فریز شده در ترمیم و بازسازی حفره ساکت دندان کشیده شده موجود می‌باشد، لذا هدف از مطالعه حاضر ارزیابی بازسازی حفره دندانی موش صحرایی با کاربرد استخوان خشک شده فریز شده آلوژن با و بدون سیمواستاتین می‌باشد.

مواد و روش ها

این مطالعه تجربی از نوع مداخله‌ای، در دانشکده دندانپزشکی دانشگاه علوم پزشکی ایلام، بر روی 72 موش نر از نژاد ویستار (Wistar) انجام شد. در این مطالعه حجم نمونه مورد نیاز با در نظر گرفتن میزان اطمینان 95 درصد، توان آزمون80 درصد و اندازه اثر 60 درصد برابر 72 نمونه برآورد شد که به صورت تصادفی در 4 گروه قرار گرفتند.

روش انجام کار

نمونه‌های مورد مطالعه 72 موش صحرائی نر از نژاد ویستار با وزن 300 گرم بود که به‌صورت تصادفی به 4 گروه مساوی (2 گروه کنترل و 2 گروه آزمایش) تقسیم شدند. موش‌ها در شرایط استریل تحت عمل جراحی قرار گرفتند. به این صورت که ابتدا بعد از یک دوره سازگاری 15 روزه، هر موش صحرائی با تزریق داخل صفاقی مخلوطی از کتامین (100 میلی‌گرم بر کیلوگرم) و گزایلازین (10 میلی‌گرم بر کیلوگرم) بی‌هوش شدند.

گروه‌های مورد مطالعه شامل

گروه اول (FDBA): 18 عدد موش صحرائی که در ساکت دندان کشیده شده آن‌ها مکعب‌های FDBA به تنهایی به کار برده شد.

گروه دوم (FDBA+Simvastatin): 18 عدد موش صحرائی که در ساکت دندان کشیده شده آن‌ها مکعب‌های FDBA آغشته به سیمواستاتین به کار گرفته شد.

گروه سوم (Simvastatin): 18 عدد موش صحرائی که در ساکت دندان کشیده شده آن‌ها از سیمواستاتین استفاده شد.

گروه چهارم (کنترل): 18 عدد موش صحرائی که هیچ مداخله‌ای برای آن صورت نگرفت.

در همه گروه‌ها، دندان اینسایزور سمت چپ ماگزیلا کشیده شد و سپس ساکت دندان توسط سالین شست‌وشو داده شد. ساکت دندانی توسط مکعب FDBA با ابعاد 1×1 میلی‌متر (شرکت همانندساز بافت کیش) پر و توسط ممبران قابل جذب پوشیده شد. ساکت دندانی توسط نخ تک رشته‌ای و قابل جذب پلی‌گلی کولات 0-3 کارخانه سوپا با تکنیک ماترس بخیه شد (تصاویر شماره 1 تا 3).

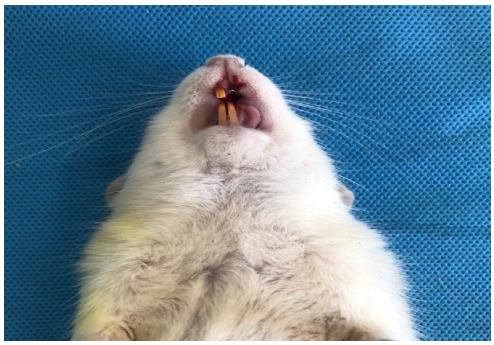

تصویر شماره 1: ساکت دندان بعد از کشیدن دندان سانترال چپ ماگزیلا

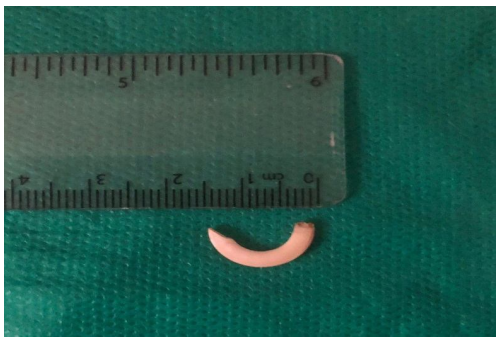

تصویر شماره 2: دندان سانترال کشیده شده

برای بستن لبه‌های زخم در این مطالعه از تکنیک ماترس استفاده شد که در این تکنیک نخ ابتدا از لبه‌های زخم عبور می‌کند و بخیه اول زده می‌شود و بخیه دوم با فاصله 1 سانتی‌متر از بخیه اول زده می‌شود و بدین‌ترتیب لبه‌های زخم بدون هیچ کششی در کنار هم قرار می‌گیرند و ترمیم اولیه شکل می‌گیرد.

[Downloaded from jmums.mazums.ac.ir on 2025-11-10]

غلظت داروی سیمواستاتین به کار برده شده در نمونه‌ها 0/5 درصد بود. به‌منظور جلوگیری از عفونت‌های احتمالی بعد از جراحی 10000 واحد پنی‌سیلین (شرکت داروسازی جابربن حیان) به‌همراه یک گرم استرپتومایسین به ازای کیلوگرم وزن بدن به حیوانات تزریق شد. بعد از سپری شدن 4 هفته و سپس 8 هفته از کشیدن دندان به ترتیب تعداد 9 موش از هر گروه مورد مطالعه کشته شدند و نمونه‌های بیوپسی جهت بررسی هیستوپاتولوژیک از لحاظ استئوژنزیس، التهاب و بافت گرانوله به متخصص پاتولوژی ارجاع داده شد (تصویر شماره 1).

روش ارزیابی هیستولوژیکی

پس از کشتن موش‌ها، بیوپسی از محل مورد نظر گرفته شد و نمونه در فرمالین 10 درصد جهت fixation قرار داده شد. پس از 48 ساعت نمونه‌ها تحت پراسسینگ بافتی قرار داده شدند و در نهایت بلوک‌های پارافینی آماده شد. برش‌های 5 میکرونی از بلوک‌ها با هماتوکسیلین ائوزین رنگ‌آمیزی شد و توسط پاتولوژیست به کمک میکروسکوپ نوری با بزرگنمایی 400 مورد بررسی قرار گرفت.

روش اندازه گیری استئوژنزیس و بافت گرانولیشن

در این مطالعه با استفاده از نرم‌افزار image J مساحت نواحی استئوژنزیس و بافت گرانوله به‌صورت کمی بر حسب میکرومتر مربع محاسبه شد.

روش ارزیابی شدت التهاب

برای ارزیابی و تعیین شدت التهاب ، شمارش سلول‌های التهابی (لنفوسیت، نوتروفیل، پلاسماسل، ماست سل، ماکروفاژ) به‌صورت تصادفی در 5 فیلد با بزرگنمایی×200 انجام‌گرفت و به‌صورت mean± بیان شد.

تقسیم‌بندی شدت التهاب توسط متد FDI، در 4 گرید درنظر گرفته شد(27) :

1- بدون التهاب (کم‌تر از 10درصد)

2- التهاب خفیف(20-10 درصد)

3- التهاب متوسط(50-26 درصد)

4- التهاب شدید (بیش از 51 درصد)

داده‌های به‌دست آمده از این مطالعه توسط آزمون آماری ANOVA و پس آزمون (post-test) Tukey و نرم‌افزار Spss 22 مورد ارزیابی و آنالیز قرار گرفت.

کلیه مراحل انجام این مطالعه تحقیقاتی مورد تایید انستیتوی مراقبت‌های حیوانی و کمیته اخلاق دانشگاه علوم پزشکی ایلام می‌باشد.

یافته‌ها

این مطالعه بر روی 72 موش صحرایی (36 مداخله و 36 کنترل) انجام شد. میزان استخوان‌سازی در هفته چهارم، در موش‌های گروه (FDBA+Simvastatin) 0/633±0/02 و در موش‌های گروه(FDBA) 0/572±0/02 بود. اگرچه میزان استخوان‌سازی در هفته چهارم، در موش‌های گروه (FDBA+Simvastatin) بیش‌تر از گروه مداخله اول بود، اما بر اساس آزمون آماری t مستقل، تفاوت آماری معنی‌داری بین موش‌های هر دوگروه از نظر میزان استخوان‌سازی وجود نداشت (P=0/051). میزان استخوان‌سازی در هفته هشتم، در موش‌های گروه (FDBA+Simvastatin) 3/20±0/16 و در موش‌های گروه (FDBA) 2/37±0/06 بود. میزان استخوان‌سازی در هفته هشتم، در موش‌های گروه (FDBA+Simvastatin) بیش‌تر از گروه (FDBA) بود و براساس آزمون آماری t مستقل، تفاوت آماری معنی‌داری بین موش‌های هر دو گروه از نظر میزان استخوان‌سازی وجود داشت(P=0/001)(جدول شماره 1).

جدول شماره 1: تعیین و مقایسه میزان استخوان سازی در گروه های مورد مطالعه درهفته چهارم و هشتم

گروه	تعداد	هفته چهارم میانگین±انحراف معیار	هفته هشتم میانگین±انحراف معیار	سطح معنی داری
FDBA+Simvastatin	9	0/633± 0/02	3/20± 0/16	0/001
FDBA	9	0/572± 0/02	2/37± 0/06	0/001
Simvastatin	9	0/51 ± 0/04	0/39 ± 0/03	0/002
کنترل	9	0/39± 0/07	0/38± 0/06	0/001
سطح معنی داری		0/01	0/02	-

[Downloaded from jmums.mazums.ac.ir on 2025-11-10]

میـــزان اســـتخوان‌ســـازی در موش‌هـــای گـــروه (FDBA+Smivastatin) در هفته هشتم بیش‌تـر از هفتـه چهارم بود و براساس آزمون آماری t مستقل، تفاوت آمـاری معنی‌داری بین میزان استخوان‌سازی هفته چهارم و هشتم وجود داشت (P<0/001). همچنین میزان استخوان‌سازی در موش‌های گروه (FDBA) در هفته هشـتم بـیش‌تـر از هفته چهارم بود و براساس آزمون آماری t مسـتقل، تفـاوت آماری معنی‌داری بین میزان استخوان‌سازی هفته چهـارم و هشتم وجود داشت (P<0/001)(تصاویر شماره 3 و 4).

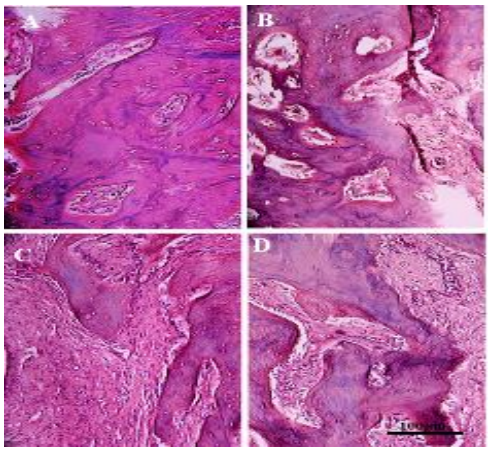

تصویر شماره 3 : مقایسه میزان استخوان سازی در گروه های مـورد مطالعـه: گـروه FDBA (A)، گـروه (FDBA+ Simvastatin) (B)، گـروه سیمواسـتاتین (C)،گـروه کنتـرل (D)، در هفتـه چهـارم بـا بزرگنمایی ×400 ، در رنگ آمیزی هماتوکسیلین ائوزین

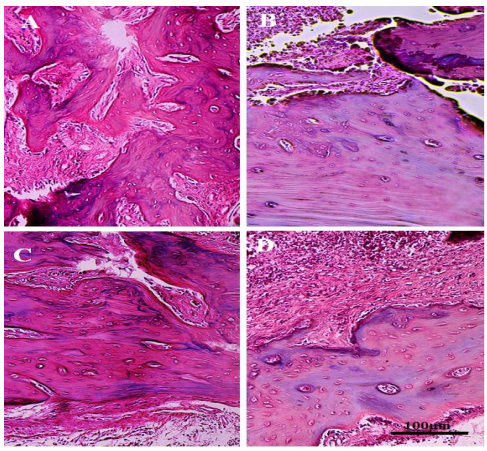

تصویر شماره 4: مقایسه میزان استخوان سازی در گروه هـای مـورد مطالعه: گروه FDBA (A) ،گـروه (FDBA+Simvastatin) (B)، گـروه سیمواستاتین (C)، گروه کنترل (D)، در هفته هشتم بـا بزرگنمـایی ×400، در رنگ آمیزی هماتوکسیلین ائوزین

در هفته چهارم و هشتم، میزان التهاب در موش‌های گروه (FDBA) کم‌تر از گروه FDBA+Simvastatin i بود و بر اساس آزمون آمـاری t مسـتقل، ایـن تفـاوت از نظر آماری معنی‌داری بود (P<0/001). همچنین التهـاب در موش‌های گروه (FDBA) در هفتـه هشـتم کـم‌تـر از هفته چهارم بود اما این تفـاوت از نظـر آمـاری معنـی‌دار نبود (P=0/33). امـا در گـروه (FDBA+Simvastatin)، التهاب در هفته هشتم کم‌تـر از هفتـه چهـارم بـود و ایـن تفاوت از نظر آماری معنی‌دار بـود (P=0/001) (تصـویر شماره 5) (جدول شماره 2).

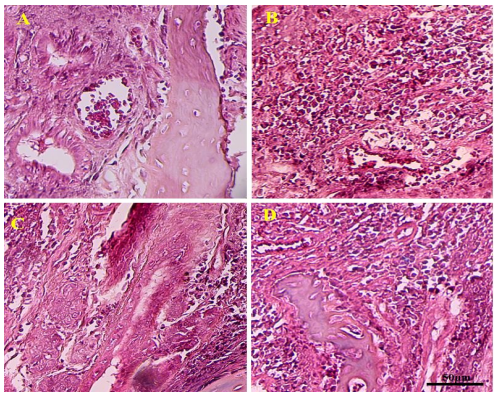

تصویر شماره 5: مقایسه میزان التهاب در گروه هـای مـورد مطالعـه گـــروه FDBA (A)، گـــروه (FDBA+Simvastatin) (B)، گـــروه سمیواستاتین(C)، گروه کنترل(D)، در هفتـه هشـتم بـا بزرگنمـایی ×400 در رنگ آمیزی هماتوکسیلین ائوزین

جدول شماره 2 : تعیین و مقایسه میزان التهاب در گروه های مـورد مطالعه در هفته چهارم و هشتم

گروه	تعداد	هفته چهارم میانگین±انحراف معیار	هفته هشتم میانگین±انحراف معیار	سطح معنی داری
FDBA+Simvastatin	9	24/66± 3	21/44± 1/22	0/33
FDBA	9	41/44± 2/42	30/55± 1/41	0/001
Simvastatin	9	37/12± 2/91	29/71± 3/09	0/03
کنترل	9	51/84± 2/99	52/06± 3	0/002
سطح معنی داری		<0/001	<0/001	-

در هفتـــه چهـــارم و هشـــتم، میـــزان بافـــت گرانوله در موش‌های گـروه (FDBA) کـم‌تـر از گـروه

[Downloaded from jmums.mazums.ac.ir on 2025-11-10]

(FDBA+Simvastatin) بود و بر اساس آزمون آماری t مستقل، این تفاوت از نظرآماری معنی‌داری بود (P<0/05). همچنین بافت گرانوله در موش‌های گروه (FDBA+Simvastatin) در هفته هشتم کم‌تر از هفته چهارم بود و این تفاوت از نظر آماری معنی‌دار بود (P=0/004). در گروه (FDBA) اگرچه بافت گرانوله در هفته هشتم کم‌تر از هفته چهارم بود اما این تفاوت از نظر آماری معنی‌دار نبود (P=0/18) (تصویر شماره 6) (جدول شماره 3).

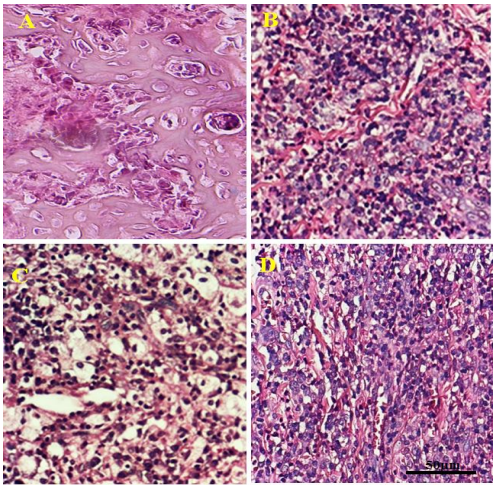

تصویر شماره 6: مقایسه میزان بافت گرانوله در گروه‌های مورد مطالعه: گروه FDBA (A) ،گروه (FDBA+Simvastatin) (B)، گروه سمیواستاتین (C)، گروه کنترل (D) در هفته هشتم، با بزرگنمایی ×400 ، در رنگ آمیزی هماتوکسیلین ائوزین

جدول شماره 3: تعیین ومقایسه میزان بافت گرانوله در گروه های مورد مطالعه درهفته چهارم و هشتم

گروه	تعداد	هفته چهارم میانگین±انحراف معیار	هفته هشتم میانگین±انحراف معیار	سطح معنی داری
FDBA+Simvastatin	9	0/303± 0/01	0/226± 0/01	0/004
FDBA	9	0/431± 0/03	0/368± 0/08	0/18
Simvastatin	9	0/49± 0/09	0/45± 0/04	0/002
کنترل	9	0/51± 0/06	0/54± 0/07	0/01
سطح معنی داری		0/01	0/02	-

بحث

در مطالعه حاضر اثر سیمواستاتین بر میزان التهاب، بافت گرانوله و استخوان‌سازی مورد بررسی قرار گرفت. یافته‌های حاضر موید این امر می‌باشد که سیمواستاتین موجب بهبود استخوان‌سازی در فک فوقانی موش صحرایی شده است. در مطالعه‌ای که در سال 2008 توسط Wu و همکاران انجام شد، اثر سیمواستاتین به همراه حامل‌های پلی‌لاکتیک اسید و پلی‌گلیکولیک اسید بررسی شد. یافته‌ها نشان داد که میزان استخوان‌سازی و نیز کیفیت استخوان ساخته شده در گروه آزمایش نسبت به گروه کنترل افزایش داشته است که نتایج آن در توافق با مطالعه حاضر می‌باشد(29). همچنین در مطالعه‌ای درسال 2008 که توسط Ayukawa و همکارانش انجام شد، میزان بیان ژن‌ها مرتبط با استخوان‌سازی و میزان استخوان‌سازی مورد بررسی قرار گرفت. بر اساس نتایج این مطالعه میزان سطح استخوان جدید در گروه سیمواستاتین بیش‌تر از گروه کنترل بود. در گروه سیمواستاتین بیان هر دو ژن mRNA و فسفاتاز که در مورفولوژی استخوان نقش دارند به‌طور قابل توجهی افزایش یافته بود و این درحالی است که بیان کاتپسین K در گروه سیمواستاتین سرکوب شده بود. بر اساس نتایج این مطالعه سطوح جدید استخوان در گروه مورد که تحت تاثیر سیمواستاتین بود، بیش‌تر بوده است(30) که نتایج مربوط به مطالعه حاضر را تایید می‌کند.

در مطالعه Fukui و همکارانش که در سال 2012 انجام شد به منظور مقایسه اثر سیمواساتین همراه هیدروژل و هیدروژل به تنهایی در ترمیم شکستگی‌های استخوانی نتایج اثر مثبت سیمواستاتین بر ترمیم استخوان از طریق تاثیر بر روی آنژیوژنزیس و استئوژنزیس را نشان داد(31) که در مطالعه حاضر افزایش عروق خونی در ناحیه ترمیم مورد مشاهده قرار گرفت. همچنین در سال 2015 مطالعه ای توسط Wenfangو همکاران به هدف بررسی اثر سیمواستاتین در افزایش میزان استئواینتگریشن در درمان ایمپلنت در موش صحرایی انجام شد، که نتایج این مطالعه میزان استئواینتگریشن در گروهی که ایمپلنت آغشته به سیمواستاتین استفاده کرده بودند را تایید کرد(32).

[Downloaded from jmums.mazums.ac.ir on 2025-11-10]

سزاوار و همکارانش در سال 2018 مطالعه‌ای به منظور مقایسه اثر سیمواستاتین در ساکت دندان کشیده شده به همراه کلاژن و کلاژن به تنهایی انجام دادند. بر اساس نتایج این مطالعه در گروه سیمواستاتین درصد استخوان‌های حیاتی، آمورف و ترابکولار بیش‌تر از گروه دیگر بود و درصد استخوان مرده و غیر استئوبلاستیک پایین‌تر بود. یافته‌ها نشان داد که سیمواستاتین بر روی افزایش استخوان‌های زنده و کاهش استخوان‌های نکروز موثر است. در واقع نتایج مشابه با نتایج مطالعه حال حاضر می‌باشد(7).

همچنین Hao و همکارانش در سال 2018 مطالعه‌ای جهت تعیین غلظت مناسب و تاثیر سیمواستاتین بر استخوان‌سازی انجام دادند که یافته‌های آن حاکی از آن است که افزایش میزان ساخت استخوان و کاهش میزان التهاب با میزان غلظت سیمواستاتین رابطه مستقیم دارد(33).

مطالعات مختلفی در تاثیر مثبت سیمواستاتین انجام شده است که همگی بر اثر مثبت آن در استخوان‌سازی توافق نظر دارند، اما مطالعات کمی در خصوص اثر آن در ساکت دندان کشیده شده انجام شده است که جایگاه آن در درمان‌های دندانپزشکی را مورد بررسی قرار دهد و از آن به عنوان یک روش در درمان بازسازی ساکت دندان استفاده کند.

با توجه به یافته‌های این مطالعه می‌توان نتیجه‌گیری کرد که اگرچه FDBA در ترمیم‌های استخوانی موثر است، اما در حضور ترکیب با استاتین‌ها مانند سیمواستاتین به‌طور چشمگیری استئوژنزیس را افزایش می‌دهد، بنابراین به نظر می‌رسد حضور سمیواستاتین در روند ترمیم‌های استخوانی مفید و موثر واقع می‌شود.

سپاسگزاری

این مقاله منتج از پایان‌نامه دکترای عمومی دندانپزشکی با کد اخلاق IR.MEDILAM.REC.1398.080 می‌باشد، بدین‌وسیله از دانشگاه علوم پزشکی ایلام جهت تأمین هزینه‌های این طرح پایان‌نامه تقدیر و تشکر به عمل می‌آید.

References

1. Li H, Zheng J, Zhang S, Yang C, Kwon Y-D, Kim Y-J. Experiment of GBR for repair of peri-implant alveolar defects in beagle dogs. Sci Rep 2018; 8(1): 1-7.
2. Uçkan S, Senol G, Ogut E, Muftuoglu G. Horizontal alveolar transport distraction osteogenesis followed by implant placement. Int J Oral Maxillofac Surg 2019; 48(6): 824-829.
3. Khojasteh A, Kheiri L, Motamedian SR, Khoshkam V. Guided bone regeneration for the reconstruction of alveolar bone defects. Ann Maxillofac Surg 2017; 7(2): 263-277.
4. Friberg B. Bone augmentation for single tooth implants: A review of the literature. Eur J Oral Implantol 2016; 9(Suppl 1): S123-134.
5. Khosropanah H, Lashkarizadeh N, Ayatollahi M, Kaviani M, Mostafavipour Z. The impact of calcium hydroxide on the osteoinductive capacity of demineralized freeze-dried bone allograft: an in-vitro study. J Dent 2018; 19(1): 19-27.
6. Rosenberg DR, Vega MP, Chaparro A, Kernitsky JR, Andrade CX, Violant D, et al. Association between the use of statins and periodontal status: a review. Rev Clín Periodoncia Implantol Rehabil Oral 2019; 12(1): 41-46.
7. Sezavar M, Bohlouli B, Farhadi S, Tabatabaee S, Latifi R. Simvastatin effects on dental socket quality: a comparative study. Contemp Clin Dent 2018; 9(1): 55-59.

[Downloaded from jmums.mazums.ac.ir on 2025-11-10]

8. Bahrami A, Parsamanesh N, Atkin SL, Banach M, Sahebkar A. Effect of statins on toll-like receptors: a new insight to pleiotropic effects. Pharmacol Res 2018; 135: 230-238.
9. Oesterle A, Liao JK. The pleiotropic effects of statins–from coronary artery disease and stroke to atrial fibrillation and ventricular tachyarrhythmia. Curr Vasc Pharmacol 2019; 17(3): 222-232.
10. Huang PH, Chou RH, Tsai HY, Chen JW, Lin SJ. Oxide synthase-dependent pathway. Straits Circulation Journal 2019; 1(1): 7-16.
11. Momen AA, Nabeel HMA, Alan GTP, Warwick D, Clovis MF, Marco E. Intervention for replacing missing teeth: Alveolar ridge preservation techniques for dental implant site development. Cochrane Database Syst Rev 2015; 2015(5): CD010176.
12. Ramalingam B, Ebenezer V. Use of alloplastic material in the extraction socket for implant placement-A review. Drug Invention Today 2019; 12(3): 448-450.
13. Bassir SH, Alhareky M, Wangsrimongkol B, Jia Y, Karimbux N. Systematic Review and Meta-Analysis of Hard Tissue Outcomes of Alveolar Ridge Preservation. Int J Oral Maxillofac Implants 2018; 33(5): 979-994.
14. Cavalcanti MC, Guirado TE, Sapata VM, Costa C, Pannuti CM, Jung RE, et al. Maxillary sinus floor pneumatization and alveolar ridge resorption after tooth loss: a cross-sectional study. Braz Oral Res 2018; 32: e64.
15. Moro A, Gasparini G, Foresta E, Saponaro G, Falchi M, Cardarelli L, et al. Alveolar ridge split technique using piezosurgery with specially designed tips. Biomed Res Int 2017; 2017: 4530378.
16. Bathla SC, Fry RR, Majumdar K. Maxillary sinus augmentation. J Indian Soc Periodontol 2018; 22(6): 468-473.
17. Merheb J, Nurdin N, Bischof M, Gimeno-Rico M, Quirynen M, Nedir R. Stability evaluation of implants placed in the atrophic maxilla using osteotome sinus floor elevation with and without bone grafting: A 5-year prospective study. Int J Oral Implantol (Berl) 2019; 12(3): 337-346.
18. Guarnieri R, Belleggia F, Ippoliti S, DeVilliers P, Stefanelli LV, Di Carlo S, et al. Clinical, radiographic, and histologic evaluation of maxillary sinus lift procedure using a highly purified xenogenic graft (Laddec®). J Oral Maxillofac Res 2016; 7(1): e3.
19. Castellano-Navarro J, Castellano-Reyes J, Hirdina-Castilla M, Suárez-Soto A, Bocanegra-Pérez S, Vicente-Barrero M. Neurosensory issues after lateralisation of the inferior alveolar nerve and simultaneous placement of osseointegrated implants. Br J Oral Maxillofac Surg 2019; 57(2): 169-173.
20. Elgali I, Omar O, Dahlin C, Thomsen P. Guided bone regeneration: materials and biological mechanisms revisited. Eur J Oral Sci 2017; 125(5): 315-337.
21. Liu X, Li Q, Wang F, Wang Z. Maxillary sinus floor augmentation and dental implant placement using dentin matrix protein-1 gene-modified bone marrow stromal cells mixed with deproteinized boving bone: a comparative study in beagles. Arch Oral Biol 2016; 64: 102-108.
22. Djurkin A, Toma S, Brecx MC, Lasserre JF. Treatment of mandibular Class II furcations using bovine-derived bone xenograft with or without a collagen membrane: a randomized controlled trial. Quintessence Int 2019; 50(8): 652-660.
23. Zhang Y, Sun H, Song X, GuX CS. Biomaterials for periodontal tissue regeneration. Rev Adv Mater Sci 2015; 40: 209-214.

[Downloaded from jmums.mazums.ac.ir on 2025-11-10]

24. Titsinides S, Agrogiannis G, Karatzas T. Bone grafting materials in dentoalveolar reconstruction: A comprehensive review. Jpn Dent Sci Rev 2019; 55(1): 26-32.
25. Abdal K, Haidari S, Ahmadi MRH, Darvishi M, Abdalbeygi F. Evaluation of Histopathologic Changes in Pulp and Follicle Tissues in Impacted Third Molar in Patients Under 40 Years of Age. J Evol Med Dent Sci 2019; 8(41): 3089-3093.
26. Khiavi MM, Anvari E, Hamishehkar H, Abdal K. Assessment of the blood parameters, cardiac and liver enzymes in oral squamous cell carcinoma following treated with injectable doxorubicin-loaded nano-particles. Asian Pac J Cancer Prev 2019; 20(7): 1973-1977.
27. Khiavi MM, Abdal K, Abbasi MM, Hamishehkar H, Aghbali AA, Salehi R, et al. Comparison of injectable doxorubicin & its nanodrug complex chemotherapy for the treatment of 4-nitroquinoline-1-oxide induced oral squamous cell carcinoma in rats. Indian J Med Res 2017; 145(1): 112-117.
28. Kheirallah M, Almeshaly H. Simvastatin, dosage and delivery system for supporting bone regeneration, an update review. J Oral Maxillofac Surg Med Pathol 2016; 28(3): 205-209.
29. Wu Z, Liu C, Zang G, Sun H. The effect of simvastatin on remodelling of the alveolar bone following tooth extraction. Int J Oral Maxillofac Surg 2008; 37(2): 170-176.
30. Ayukawa Y, Yasukawa E, Moriyama Y, Ogino Y, Wada H, Atsuta I, et al. Local application of statin promotes bone repair through the suppression of osteoclasts and the enhancement of osteoblasts at bone-healing sites in rats. Oral Surg Oral Med Oral Pathol Oral Radiol Endod 2009; 107(3): 336-342.
31. Fukui T, Ii M, Shoji T, Matsumoto T, Mifune Y, Kawakami Y, et al. Therapeutic effect of local administration of low-dose simvastatin-conjugated gelatin hydrogel for fracture healing. J Bone Miner Res 2012; 27(5): 1118-1131.
32. Fang W, Zhao S, He F, Liu L, Yang G. Influence of simvastatin-loaded implants on osseointegration in an ovariectomized animal model. BioMed Res Int 2015; 2015: 831504.
33. Hao J, Chou J, Kuroda S, Otsuka M, Kasugai S, Lang NP. Injectable simvastatin gel for minimally invasive periosteal distraction: In vitro and in vivo studies in rat. Clin Oral Implants Res 2018; 29(2): 227-234.

[Downloaded from jmums.mazums.ac.ir on 2025-11-10]