

Protective Effect of Oral Administration of Hydroalcoholic Extract of *Eryngium caucasicum* Trautv. against Acetaminophen-Induced Nephrotoxicity in Mice

Rabeleh Hosini¹,
Horolein Arab¹,
Bagher Lotfi¹,
Amin Ghobadi¹,
Hossein Estiri²,
Fereshteh Tallebpour Amiri³,
Mohammad Ali Ebrahimzadeh⁴,
Mehryar Zargari⁵

¹ MSc in Biochemistry, Molecular and Cell Biology Research Center, Mazandaran University of Medical Sciences, Sari, Iran

² Student in Medicine, Molecular and Cell Biology Research Center, Mazandaran University of Medical Sciences, Sari, Iran

³ Associate Professor, Department of Anatomy, Molecular and Cell Biology Research Center, Mazandaran University of Medical Sciences, Sari, Iran

⁴ Professor, Pharmaceutical Sciences Research Center, Mazandaran University of Medical Science, Sari, Iran

⁵ Associate Professor, Department of Clinical Biochemistry and Genetics, Molecular and Cell Biology Research Center, Mazandaran University of Medical Sciences, Sari, Iran

(Received May 24, 2021 ; Accepted October 12, 2021)

Abstract

Background and purpose: Acetaminophen is a common analgesic and antipyretic medication that cause poisoning and damage liver and kidney in case of overdose. In this study, we investigated the effects of alcoholic extract of *Eryngium caucasicum* Trautv. against acetaminophen-induced oxidative stress in plasma and kidney tissue in BALB/C mice.

Materials and methods: The animals were randomly divided into 8 groups: control (saline), acetaminophen (400 mg/kg body weight) and different doses of extract (200, 400, and 600 mg/kg body weight)+ acetaminophen, and the extract at 200, 400, and 600 mg/kg body weight without acetaminophen administered by gavage for a week. Twenty four hours after last treatment, plasma levels of urea, creatinine, plasma antioxidant capacity, malondialdehyde, and tissue glutathione were measured. The effects of extract in experimental groups and the control group were compared using SPSS software.

Results: Alcoholic extract of *Eryngium caucasicum* Trautv. in acetaminophen-treated mice significantly decreased plasma urea, creatinine and lipid peroxidation (MDA) levels in kidney tissue and increased antioxidant capacity of plasma and tissue glutathione (P<0.001).

Conclusion: The study showed protective effects of the alcoholic extract of *Eryngium caucasicum* Trautv. against acetaminophen-induced renal toxicity which could be associated with antioxidant properties and scavenging of free radicals of the extract.

Keywords: *Eryngium caucasicum* trautv, oxidative stress, acetaminophen, kidney, mice

J Mazandaran Univ Med Sci 2021; 31 (202): 1-12 (Persian).

* **Corresponding Author: Mehryar Zargari** - Molecular and Cell Biology Research Center, Mazandaran University of Medical Sciences, Sari, Iran (E-mail: MZargari@Mazums.ac.ir)

اثر حفاظتی تجویز خوراکی (گاواژ) عصاره هیدروالکلی *Eryngium caucasicum* علیه سمیت کلیوی ناشی از استامینوفن در موش

راحله حسینی¹
حورالعین عرب¹
باقر لطفی¹
امین قبادی¹
حسین استیری²
فرشته طالب پور امیری³
محمد علی ابراهیم زاده⁴
مهرداد زرگری⁵

چکیده

سابقه و هدف: استامینوفن داروی متعارف ضد درد و تب است که مصرف بیش از حد مجاز آن یکی از دلایل مراجعه به اورژانس مسمومیت بوده و می تواند باعث آسیب کبدی و کلیوی شود. در این مطالعه اثرات عصاره الکل *Eryngium caucasicum* در مقابل استرس اکسیداتیو القا شده توسط استامینوفن در پلاسمای موش BALB/C بررسی شد.

مواد و روش ها: در این مطالعه، 48 موش نر بالغ به صورت تصادفی به 8 گروه تقسیم شدند: کنترل (محلول سالین)، استامینوفن (400 میلی گرم بر کیلوگرم وزن بدن) و دوزهای مختلف عصاره 400، 200 و 600 میلی گرم بر کیلوگرم وزن بدن همراه با استامینوفن (400 میلی گرم بر کیلوگرم وزن بدن) و عصاره 400، 200 و 600 میلی گرم بر کیلوگرم وزن بدن بدون استامینوفن که آن ها را به مدت یک هفته به فرم گاواژ دریافت نمودند. 24 ساعت پس از آخرین تیمار، مقادیر پلاسمایی اوره، کراتینین، ظرفیت آنتی اکسیدانی پلاسمای مالون دی آلدئید و گلو تاتیون بافتی سنجش شد. مقایسه میانگین ها مربوط به تأثیر عصاره در گروه های آزمایشی با گروه های کنترل و استامینوفن با نرم افزار SPSS-16 انجام شد.

یافته ها: عصاره الکل *Eryngium caucasicum* در موش های تیمار شده با استامینوفن به طور معنی داری مقادیر پلاسمایی اوره، کراتینین و میزان پراکسیداسیون لیپیدی (MDA) بافت کلیه را کاهش و میزان ظرفیت آنتی اکسیدانی پلاسمای گلو تاتیون بافتی را افزایش داد ($P < 0/001$).

استنتاج: یافته های مطالعه حاضر حاکی از این بود که عصاره الکل *Eryngium caucasicum* دارای اثرات حفاظتی در برابر سمیت کلیوی ناشی از استامینوفن است و اثرات حفاظتی فوق احتمالاً با خواص آنتی اکسیدانی و پاکسازی رادیکال های آزاد توسط عصاره مرتبط باشد.

واژه های کلیدی: *Eryngium caucasicum* trauv، استرس اکسیداتیو، استامینوفن، کلیه، موش

مقدمه

استامینوفن (APAP) در صورت استفاده در دوزهای درمانی، به عنوان یک داروی موثر و بی خطر در کاهش درد و ضد تب در نظر گرفته می شود. با این حال در مدل های حیوانات آزمایشگاهی و حتی در انسان در

مؤلف مسئول: مهرداد زرگری - ساری؛ کیلومتر 18 جاده خزرآباد، مجمع دانشگاهی پیامر اعظم (ص)، مرکز تحقیقات سلولی و مولکولی E-mail: MZargari@Mazums.ac.ir

1. کارشناسی ارشد بیوشیمی، مرکز تحقیقات سلولی و مولکولی، دانشگاه علوم پزشکی مازندران، ساری، ایران
 2. دانشجوی پزشکی، مرکز تحقیقات سلولی و مولکولی، دانشگاه علوم پزشکی مازندران، ساری، ایران
 3. دانشیار، گروه علوم تشریح، مرکز تحقیقات سلولی و مولکولی، دانشگاه علوم پزشکی مازندران، ساری، ایران
 4. استاد، گروه شیمی دارویی، مرکز تحقیقات علوم دارویی، دانشگاه علوم پزشکی مازندران، ساری، ایران
 5. دانشیار، گروه بیوشیمی و ژنتیک، مرکز تحقیقات سلولی و مولکولی، دانشگاه علوم پزشکی مازندران، ساری، ایران
- تاریخ دریافت: 1400/3/3 تاریخ ارجاع جهت اصلاحات: 1400/3/3 تاریخ تصویب: 1400/7/20

یا بی‌تاثیر بودن آن در درمان آسیب کلیوی (1) در این وضعیت مطرح می‌شود. لذا در سال‌های اخیر جهت معرفی یک جایگزین مناسب، ترکیبات مختلفی بویژه محصولات طبیعی حاصل از گیاهان به عنوان منابع غنی از ترکیبات ویژه در زمینه توسعه صنعت داروسازی مانند سیلیمارین، چای سبز و چند ترکیب دیگر توجه ویژه‌ای را به خود معطوف داشته است (11). گیاه زولنگ با نام علمی *Eryngium caucasicum trauve* از جنس *Eryngium L.* و از خانواده چتریان (Apiaceae) و زیر خانواده (Saniculoideae) است و سالیان درازی است که برگ‌های تازه آن به‌عنوان افزودنی غذایی برای طعم دادن در چندین نوع غذای محلی استفاده می‌شود (12). *E. caucasicum* همچنین دارای فعالیت‌های بیولوژیک و فارماکولوژیک متنوعی مانند خواص ضد التهابی، آنتی‌اکسیدانتی، ضدتوکسوپلازما می‌باشد (13-15). همچنین عصاره متانولی *E. caucasicum* به دلیل محتوای بالای فنل و فلاونوئید از آن در داروهایی مانند آفرودیسیاک (داروی تقویت جنسی)، نروین (آرامش بخش) استفاده می‌شود (12).

هدف از این مطالعه افزایش اطلاعات در زمینه اثرات عصاره *Eryngium caucasicum* در جلوگیری از سمیت القا شده توسط استامینوفن بر روی کلیه و همچنین بررسی مقدار عصاره اثرگذار در کاهش ترکیبات پروکسیداسیون لیپیدی و استرس اکسیداتیو می‌باشد.

مواد و روش‌ها

نمونه‌های تازه گیاه از منطقه شویلاشت ساری پس از تایید توسط متخصص گیاه شناس با شماره 1242 در دانشکده داروسازی ساری هرباریوم شد. سپس به کمک جریان هوای خشک در سایه خشک شدند. پس از آن ساقه و برگ گیاه به‌صورت پودر در آمد. برای به دست آوردن عصاره‌های متانولی *E. caucasicum*، 150 گرم پودر خشک به 350 میلی‌لیتر متانول خالص اضافه شد و به مدت یک ساعت با استفاده از بهم زن مغناطیسی به

صورت مصرف به شکل حاد یا مقادیر بالاتر از حد مجاز می‌تواند باعث ایجاد آسیب‌های کبدی و کلیوی و حتی نارسایی این بافت‌ها شود (4-1). مقدار بالاتر از حد مجاز استامینوفن یکی از دلایل مراجعه به مراکز کنترل مسمومیت و شناخته شده‌ترین علت نارسایی حاد کبدی در حدود 46 درصد از این ضایعه در افراد ساکن در آمریکا می‌باشد (5).

مقادیر بسیار زیاد از APAP منجر به کاهش جدی مقادیر گلوکوتائین سلول‌های کبدی می‌شود (3). APAP در بخش کورتکس کلیه توسط سیستم آنزیمی سیتوکروم P450 (ایزوانزیم CYP2E1) و در بخش مدولا از طریق سیستم آنزیمی پروستاگلاندین سنتاز به N-استیل‌پاراابزو کوئینون ایمین (NAPQI) متابولیزه می‌شود. این متابولیت با اتصال به گلوکوتائین به اسید مرکاپتوریک محلول در آب تبدیل و از طریق کلیه‌ها دفع می‌شود. آسیب کلیوی ناشی از APAP ممکن است در دوزهای کم‌تر از میزان ایجادکننده سمیت کبدی یا بدون ایجاد سمیت کبدی جدی به دلیل تولید متابولیت‌های سمی به فرم نقایص حاد کلیوی و نکروز ایجاد شود (6). متعاقباً پس از اتمام گلوکوتائین (GSH)، NAPQI باقیمانده با پیوند کووالانسی به پروتئین‌های سلولی سبب القا اختلال عملکردی میتوکندری، پراکسیداسیون لیپیدها، استرس اکسیداتیو، قطعه قطعه شدن DNA و نهایتاً باعث نکروز وسیع هپاتوسیت‌ها، نابودی کبد یا مرگ می‌گردد (7). آسیب حاد کبدی ناشی از APAP به‌طور گسترده مورد مطالعه قرار گرفته است و توصیه بر استفاده از N-استیل‌سیستئین به عنوان یک پیش‌ساز گلوکوتائین احیا و داروی موثر در جلوگیری از آسیب کبدی می‌شود، ولی در افرادی که با تاخیر مراجعه می‌کنند به دنبال آسیب حاد کبدی ناشی از وخامت عملکرد و نارسایی چندین بافت به‌ویژه کلیه‌ها، نیاز به پیوند کبدی برای بقا وجود دارد (8،9). از سوی دیگر علاوه بر واکنش نامطلوب و ایجاد نگرانی به دلیل سمیت دارویی به‌ویژه در زمان استفاده از مقادیر زیاد N-استیل‌سیستئین، ضرورت اقدامات پیشگیرانه (10)

10 دقیقه و جداسازی پلاسما و Sacrificed نمودن حیوانات، کلیه‌ها جدا و پس از شستشو در نرمال سالین سرد قرار گرفتند و با انتقال به لوله‌های جداگانه در فریزر 70- درجه سانتی‌گراد به همراه پلاسما تا زمان انجام آزمایشات نگهداری شدند.

آنالیزهای بیوشیمیایی

به 1 میلی‌لیتر بافت هموزن شده به نسبت 1:10 با پتاسیم کلراید 0/15 مولار با pH=7، 1 میلی‌لیتر از TCA 5 درصد، 1 میلی‌لیتر تیوباریتوریک اسید 0/67 درصد اضافه کرده و در نهایت این مخلوط را به مدت یک ساعت در دمای 95 درجه سانتی‌گراد در بن ماری گذاشته و سپس جذب لایه رویی را بعد از سانتریفوژ در طول موج 532 nm می‌خوانیم. مقدار MDA با استفاده از ضریب خاموشی مولی مالون دی آلدئید 1.56×10^5 mmol/cm محاسبه می‌گردد (17). برای سنجش میزان گلوکوتاتیون بافت‌ها از معرف DTNB استفاده شد. ابتدا 500 میکرولیتر از نمونه هموزن شده با تری کلرو استیک 5 درصد مخلوط و سپس نمونه در دمای 4 درجه به مدت 10 دقیقه با دور 10000 سانتریفوژ شد. 500 میکرو لیتر از سوپرناتانت به 1100 میکرولیتر بافر فسفات 0/1 مولار اضافه شد سپس با اضافه کردن 200 میکرولیتر معرف DTNB حل شده در سیترات سدیم 5 درصد واکنش آغاز گردید. تغییرات جذب در 412 نانومتر قرائت شد و مقدار گلوکوتاتیون نمونه‌ها با استفاده از منحنی استاندارد رسم شده محاسبه شد (18). اندازه‌گیری پروتئین با استفاده از روش برادفورد انجام شد. ابتدا 5 میکرولیتر از عصاره بافتی را به حجم 1 میلی لیتر رسانده و سپس 3 میلی لیتر از محلول برادفورد به آن اضافه و به مدت 10 دقیقه انکوبه گردید. سپس جذب آن در طول موج 595 قانون قرائت شد و منحنی استاندارد پروتئین با استفاده از محلول BSA، 1 mg/ml رسم و غلظت پروتئین با استفاده از نمودار محاسبه شد (19) ظرفیت آنتی‌اکسیدانی پلاسما به روش FRAP با استفاده از

تدریج مخلوط شد و سپس به روش سوکسله عصاره‌گیری شد. آن گاه به مدت یک شب در دمای اتاق باقی ماند و پس از آن با استفاده از کاغذ فیلتر Whatman شماره 1 فیلتر شد. پس از تبخیر حلال با استفاده از دستگاه روتاری به مدت 24 ساعت باقی مانده به‌عنوان عصاره در یک ظرف شیشه‌ای استریل در دمای 4 درجه سانتی‌گراد نگهداری شد (16).

این مطالعه بر روی 48 سر موش نر بالغ نژاد BALB/C با سن 6-8 هفته و وزن تقریبی 20-30 گرم تهیه شده از مرکز تحقیقات حیوانات آزمایشگاهی دانشگاه علوم پزشکی مازندران انجام شد. حیوانات تحت شرایط استاندارد دمای 20 ± 2 درجه سانتی‌گراد و 12 ساعت روشنایی و 12 ساعت تاریکی) و دسترسی آزادانه به آب و غذا یک هفته قبل از شروع کار، قرار داشتند. تمام عملیات آزمایشگاهی بر روی حیوانات با رعایت موازین اخلاقی (کد اخلاق IR.MAZUMS.REC.1397.052) هنگام کار با حیوانات آزمایشگاهی، انجام شد و تمام تلاش به منظور کاهش تعداد حیوانات مورد استفاده به منظور کاهش رنج آن‌ها مد نظر قرار گرفت. سپس موش‌ها به صورت تصادفی به 8 گروه 6 تایی تقسیم و محلول سالین، استامینوفن و دوزهای مختلف عصاره را به مدت یک هفته به فرم گاوآژ دریافت نمودند.

- 1) کنترل (محلول سالین)
- 2) استامینوفن (400mg/kg, Sigma Germany)
- 3) استامینوفن و E.caucasicum (200mg/kg)
- 4) استامینوفن و E.caucasicum (400mg/kg)
- 5) استامینوفن و E.caucasicum (600mg/kg)
- 6) E.caucasicum (200mg/kg)
- 7) E.caucasicum (400mg/kg)
- 8) E.caucasicum (600mg/kg)

24 ساعت پس از آخرین تیمار، با استفاده از بیهوشی خفیف با دی اتیل اتر، پس از کالبدگشایی، انجام خونگیری از ورید اجوف تحتانی با سرنگ هپارینه انجام شد. پس از سانتریفوژ آن در 3500 دور به مدت

به سمیت القا شده توسط استامینوفن بر اساس گزارشات متعدد می باشد، لذا مقدار MDA به عنوان محصول انتهایی این پروسه محسوب می شود. نمودار شماره 1 نشان دهنده مقادیر کلیوی MDA در هموزنیت حاصل از نمونه ها بعد از 24 ساعت از آخرین دوز دریافتی بر اساس پروتکل مربوطه در گروه های مورد مطالعه است. این نتایج نشان می دهد که کم ترین میزان MDA در گروه کنترل $8/03 \pm 1/82$ nmol/gTissue می باشد. تجویز عصاره سبب کاهش معنی دار مقادیر بافتی MDA در گروه های دریافت کننده توام استامینوفن و E.caucasicum نسبت به گروه استامینوفن شد ($P < 0/001$). همچنین این نتایج حاکی از کاهش مقادیر MDA نسبت به افزایش تدریجی مقادیر E.caucasicum در گروه های آزمایشی در مقایسه با گروه استامینوفن بود. همچنین تفاوت معناداری بین میانگین MDA کلیوی گروه استامینوفن با گروه کنترل وجود داشت ($P < 0/001$).

از طرف دیگر علاوه بر ارزیابی وضعیت پراکسیداسیون لیپیدها به عنوان یک شاخص آسیب در ایجاد استرس اکسیداتیو به عنوان یک پروسه بیوشیمیایی مرتبط با تولید رادیکال ها در طی متابولیسم استامینوفن، میزان گلو تاتیون بافت کلیوی نیز به عنوان یک آنتی اکسیدان شاخص در خنثی سازی رادیکال های آزاد، بعد از 24 ساعت از آخرین تیمار موش ها مورد سنجش قرار گرفت. در نمودار شماره 2 مشاهده می شود که تجویز E.caucasicum در دوزهای 200، 400 و 600 میلی گرم بر کیلوگرم وزن بدن موش ها در گروه های دریافت کننده توام استامینوفن و E.caucasicum نسبت به گروه استامینوفن موجب افزایش مقادیر بافتی گلو تاتیون به عنوان یک آنتی اکسیدانت ارزشمند می شود ($P < 0/001$). به طوری که بیش ترین مقدار آن در گروه 600 میلی گرم از عصاره به میزان $34/05 \pm 2/33$ و کم ترین آن در گروه دریافت کننده استامینوفن به میزان $4/4 \pm 0/24$ در مقایسه با گروه کنترل $39/03 \pm 3/45$ بر حسب میکرو مول بر گرم بافتی می باشد (نمودار شماره 2).

معرف TPTZ سنجش گردید. این روش توانایی آنتی اکسیدان های موجود در پلاسما برای احیا کمپلکس (ferric-tripiridyltriazine : Fe^{3+} -TPTZ) به یون فرو (Fe^{2+}) و جذب نور در طول موج 593 نانومتر را ارزیابی می کند. در این واکنش Fe^{3+} با اتصال به معرف TPTZ و سپس در حضور فاکتورهای آنتی اکسیدانی پلاسما به Fe^{2+} -TPTZ تبدیل می شود. میزان FRAP از طریق ترسیم منحنی استاندارد جذب در مقابل غلظت یون فرو محلول استاندارد بر حسب $\mu M/l$ به دست می آید (20). مقادیر اوره و کراتینین پلاسمایی توسط کیت تشخیصی شرکت زیست شیمی و به کمک دستگاه اسپکتروفتومتر مورد ارزیابی قرار گرفت. در این مطالعه نتایج متغیرهای کمی به صورت $Mean \pm SD$ آمده است. بعد از تست نرمال بودن داده ها با استفاده از آزمون Kolmogorov-Smirnov test و یکنواخت بودن واریانس به کمک test Levene، با توجه به تعداد نمونه ها جهت مقایسه گروه های آزمایشی با گروه های کنترل و مقایسه میانگین ها مربوط به تأثیر عصاره از آزمون های ANOVA و ناپارامتری Mann-Whitney U-test استفاده شد. تمام تست ها با استفاده از نرم افزار SPSS-16 انجام و $P < 0/05$ به عنوان سطح معنی دار بودن داده ها در نظر گرفته شد.

یافته ها

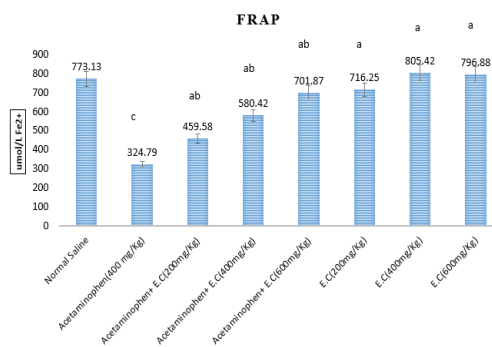
در جدول شماره 1 مقادیر پلاسمایی اوره و کراتینین در گروه های مورد مطالعه نشان داده شده است. در پی تجویز عصاره در مقادیر پلاسمایی، اوره و کراتینین به عنوان شاخص های عملکردی کلیه در گروه های دریافت کننده توام استامینوفن و E.caucasicum نسبت به گروه استامینوفن کاهش معنی داری ایجاد شد ($P < 0/001$). نتایج حاکی از اثر وابسته به دوز E.caucasicum در گروه های آزمایشی فوق الذکر برای کاهش اوره و کراتینین نسبت به گروه استامینوفن بود. از آنجایی که میزان پراکسیداسیون لیپیدی وابسته

جدول شماره 1: مقادیر پلاسمایی اوره و کراتینین در گروه های مورد آزمایش

E.caucasicum (600mg/kg)	E.caucasicum (400mg/kg)	E.caucasicum (200mg/kg)	Acetaminophen+E.caucasicum (600mg/kg)	Acetaminophen+E.caucasicum (400mg/kg)	Acetaminophen+E.caucasicum (200mg/kg)	Acetaminophen (400mg/kg)	Normal saline	Group
16.02 ± 0.82 a	17.31 ± 0.9 a	18.31 ± 1.22 a	21.45 ± 1.09 ab	28.35 ± 1.04 ab	31.85 ± 1.02 ab	46.84 ± 2.95 b	15.93 ± 2.32	Urea (mg/dl)
0.88 ± 0.04 a	0.99 ± 0.06 a	0.96 ± 0.04 a	1 ± 0.07 ab	1.19 ± 0.13 ab	1.27 ± 0.05 ab	1.81 ± 0.15 b	0.94 ± 0.06	Cr (mg/dl)

a : P<0/001 در مقایسه با گروه استامینوفن ، b : P<0/001 در مقایسه با گروه نرمال سالیین

دریافت کننده استامینوفن به علاوه عصاره E.caucasicum عصاره توانست میزان ظرفیت آنتی اکسیدانی را افزایش و به حد گروه کنترل برساند (نمودار شماره 3).



نمودار شماره 3: اثر عصاره E. caucasicum بر میزان ظرفیت آنتی

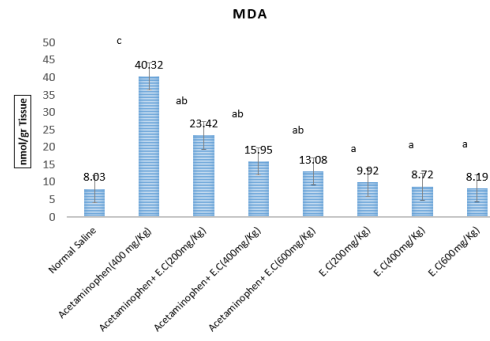
اکسیداتی پلاسما در گروه های مورد مطالعه

a : در مقایسه با گروه استامینوفن P<0/001 ،

b : در مقایسه با گروه نرمال سالیین P<0/001 ،

c : در مقایسه با گروه کنترل P<0/001

نتایج بیوشیمیایی توسط یافته های هیستوپاتولوژی تایید شد. همان طوری که در تصویر شماره 1-A مشاهده می شود گروه کنترل دارای ساختار طبیعی پارانشیم کلیوی با گلمرول و توبول ها مشخص است، اما در تصویر شماره 1-B که گروه دریافت کننده استامینوفن است دژنراسیون اپی تلیال توبول کلیوی، واکوئله شدن و نکروز ایجاد و چندین توبول متسع حاوی کریستال های پروتئینی مشاهده می شود. در تصویر شماره 1-C تا 1-E (گروه های دریافت کننده استامینوفن و عصاره به شکل وابسته به دوز) این تغییرات تا حدودی مرتفع و در تصویر شماره 1-F تا 1-H (گروه های دریافت کننده فقط عصاره) به شکل خفیفی وجود دارد.



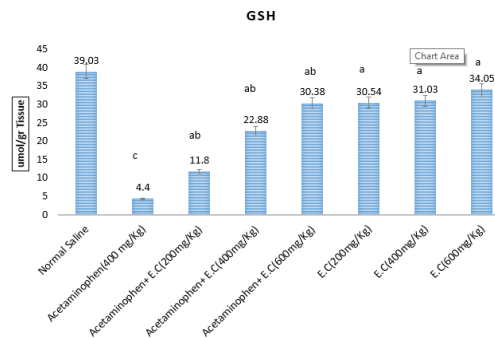
نمودار شماره 1: E.caucasicum بر مقادیر بافتی MDA در گروه های

مورد مطالعه

a : در مقایسه با گروه استامینوفن P<0/001 ،

b : در مقایسه با گروه نرمال سالیین P<0/001 ،

c : در مقایسه با گروه کنترل P<0/001



نمودار شماره 2: اثر عصاره E.caucasicum بر مقادیر گلوکوتایون بافتی

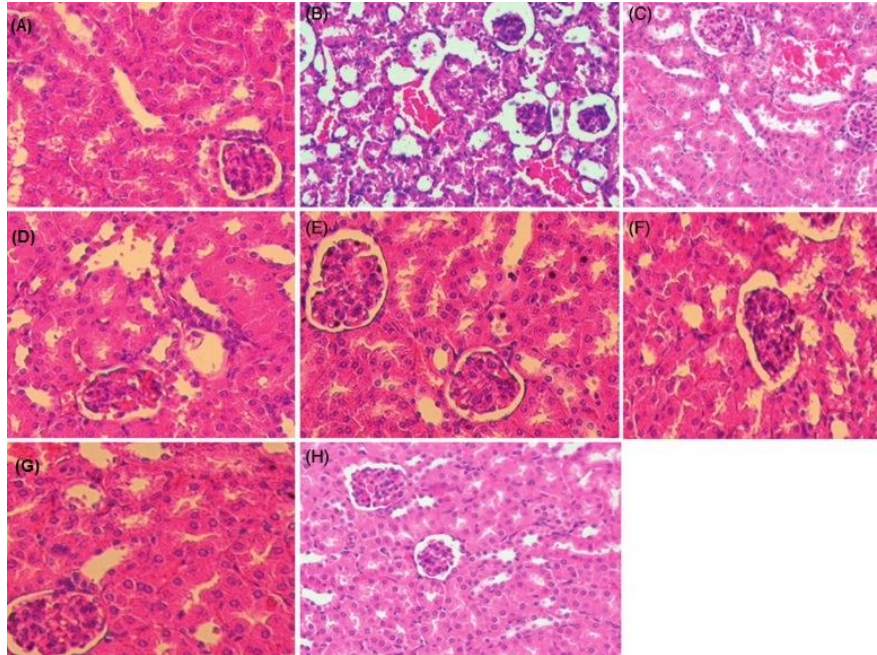
گروه های مورد مطالعه

a : در مقایسه با گروه استامینوفن P<0/001 ،

b : در مقایسه با گروه نرمال سالیین P<0/001 ،

c : در مقایسه با گروه کنترل P<0/001

در اثر تجویز استامینوفن به موش میزان ظرفیت آنتی اکسیدانی پلاسما در گروه استامینوفن نسبت به گروه کنترل کاهش معنی داری نشان داد (P<0/001) در اثر مصرف خوراکی عصاره E.caucasicum در گروه های



تصویر شماره 1: برش‌های کلیوی موش‌های تیمار شده توسط رنگ‌آمیزی با هماتوکسیلین - ائوزین با درشت‌نمایی 200 (HE*200)
 A: گروه کنترل دارای ساختار طبیعی پارانشیم کلیوی با گلوبول و توپول‌ها B: گروه دریافت‌کننده استامینوفن همراه با دژنراسیون اپی‌تلیال توپول کلیوی، واکوتله شدن و نکروز و چندین توپول متسع حاوی کریستال‌های پروتئینی C,D,E: گروه‌های دریافت‌کننده استامینوفن و عصاره به شکل وابسته به دوز که این تغییرات تا حدودی مرتفع و در F,G,H: گروه‌های دریافت‌کننده فقط عصاره تغییرات به شکل خفیفی مشاهده می‌شود

بحث

دوز مصرفی استامینوفن، باعث بروز سمیت در چندین بافت مانند کبد و کلیه و... می‌شود. تولید متابولیت فعال NAPQI توسط سیستم CYP2E1 در سلول‌های کبدی منجر به سمیت کبدی می‌شود که متعاقباً به پروتئین‌های خاص اتصال یافته و مسیر انتقال پیام داخل سلولی را فعال می‌نماید. همچنین شواهد زیادی مبنی بر سمیت کلیوی و نارسایی کلیوی وجود دارد (22) زیرا به دلیل وجود CYP2E1 در مقادیر کم‌تر در کلیه نسبت به کبد، طی متابولیسم بواسطه سیستم آنزیمی سیتوکروم P-450 با ایجاد NAPQI مقادیر گلو‌تاتیون کلیوی به دلیل مصرف کاهش می‌یابد (23). این متابولیت‌ها با طیف وسیعی از پروتئین‌های سلولی پیوند کووالانس یافته و باعث تخریب عملکرد آن‌ها و نهایتاً آپوپتوز و نکروز می‌شوند (24).

اثرات سمی ایجاد شده توسط استامینوفن بر سیستم کلیوی اغلب با تغییرات الکترولیت‌های سرم، اوریک اسید، اوره و کراتینین نشان داده می‌شود. اوره سرمی با

در مطالعه حاضر، برای اولین بار تاثیر عصاره E.Caucasicum علیه سمیت کلیوی ناشی از دوز حاد استامینوفن در مدل حیوانی اثبات شد. این اثرات توسط بهبود تغییرات مشاهده شده در میزان مارکرهای عملکردی کلیوی و همچنین مقادیر بیومارکرهای استرس اکسیداتیو و یافته‌های پاتولوژیک نشان داده شد. استفاده از داروهای گیاهی به دلیل وجود ترکیبات سودمند و با حداقل عوارض جانبی در اختلالات مختلف مانند مسمومیت و درگیری بافت‌هایی از قبیل کبد و کلیه در طب سنتی از جایگاه ویژه‌ای برخوردار است. این گیاهان اغلب دارای مقادیر قابل توجهی از ترکیبات پلی‌فنلی و فلاونوئیدها هستند که از مهم‌ترین آنتی‌اکسیدان‌ها محسوب می‌شوند (21). اگرچه امروزه بخوبی مشخص شده است در دوزهای درمانی استامینوفن توسط گلوکوکورونیداسیون و سولفاتاسیون به فرم کونژوگه از بدن دفع می‌شود اما در هنگام افزایش

منشا غذایی یا بافتی و کراتینین حاصل از تجزیه منابع کراتین بافتی به طور طبیعی از طریق ادرار از بدن خارج می شوند. نتایج مطالعه حاضر نشان داد که استفاده از دوز نفروتوکسیک استامینوفن منجر به افزایش مقادیر اوره و کراتینین سرمی نسبت به گروه کنترل شد و متعاقباً استفاده از عصاره *E. caucasicum* به شکل وابسته به دوز بیشترین تاثیر را در مقدار 600 میلی گرم بر کیلوگرم وزن بدن داشت و این تغییرات با مقادیر کاهشی مالون دی آلدئید بافتی و از سوی دیگر با گلو تاتیون بافتی و ظرفیت آنتی اکسیدانی پلاسما همخوانی نشان داد (نمودارهای شماره 1 تا 3). Akakpo و همکاران نیز در سال 2020 با استفاده از دوز 50 میلی گرم بر کیلوگرم وزن بدن 4- متیل پیرازول جهت ارزیابی اثرات حفاظتی علیه دوزهای حاد استامینوفن (300 و 600 میلی گرم بر کیلوگرم وزن بدن) در مدل موشی مشاهده کردند که کاهش به میزان 60 درصد در گلو تاتیون بافت کلیوی و افزایش چشمگیر اوره در هنگام تجویز استامینوفن و بهبود این وضعیت بعد از تجویز 4- متیل پیرازول اتفاق افتاد (2).

فتاحی و همکاران در مطالعه ای به بررسی اثرات حفاظتی عصاره هیدروالکلی *E. caucasicum* بر سمیت کبدی ناشی از تری سیکلازول در موش آزمایشگاهی پرداختند. میزان آنزیم AST و ALT به عنوان شاخص های عملکردی کبد در گروه هایی که عصاره گیاه *E. caucasicum* را به ترتیب با دوزهای 100، 200 و 400 میلی گرم بر کیلوگرم دریافت نمودند نسبت به گروه دریافت کننده تری سیکلازول کاهش معنی داری نشان داده است (25).

زرگری و همکاران در مطالعه ای به بررسی اثر محافظتی کورکومین بر فعالیت آنزیم های سوپراکسید دیسموتاز و کاتالاز در کلیه موش صحرائی مواجهه شده با استامینوفن پرداختند. در این مطالعه، تزریق درون صفاقی حاد استامینوفن منجر به بالا رفتن اوره و کراتینین پلاسمایی در مقایسه با گروه کنترل شد و با تزریق

کورکومین بعد از 30 دقیقه از تزریق استامینوفن و نمونه برداری بعد از 24 ساعت به علت اثرات حفاظتی آنتی اکسیدانی این ترکیب میزان اوره (43 درصد) و کراتینین پلاسمایی (35 درصد) کاهش یافته است (26). در مطالعه احمدپور و همکاران به منظور ارزیابی اثرات آنتی توکسوپلاسمای عصاره *E. caucasicum* در سیستم *in vitro* و *in vivo* نشان داده شد که عصاره *E. caucasicum* در محیط *in vitro* با غلظت های 5 و 25 میلی گرم در میلی لیتر به ترتیب 91/58 و 96/29 درصد از انگل ها پس از 180 دقیقه از بین رفتند و در محیط *in vivo* با استفاده روزانه 200 میلی گرم بر کیلوگرم وزن بدن موش ها میزان بقا در موش های آلوده به انگل در مقایسه با گروه کنترل مثبت با افزایش چشمگیری همراه بود (15).

در مطالعه ای که توسط بهمنش و همکاران در سال 2019 به منظور مقایسه داروی ایوبروفن با شربت ارنجیوم بر روی دیسمنوره اولیه انجام شد، نتیجه گیری شد که این شربت به عنوان یک داروی گیاهی تا حد زیادی مشابه داروی ایوبروفن بدون ایجاد عوارض جدی در تخفیف درد و طول دوره عادت ماهیانه، تاثیرگذار بوده است (27). جهت ارزیابی خواص دارویی ارنجیوم، خلیلی و همکاران با ایجاد مدل حیوانی هیپوکسی نشان دادند که با توجه به محتوی پلی فنلی این عصاره، استفاده از آن با دوز 400 میلی گرم بر کیلوگرم وزن بدن موش سبب طولانی شدن زمان بقا در مقایسه با گروه کنترل می شود (28).

مواجهه با دوزهای حاد یا طولانی مدت استامینوفن منجر به ایجاد استرس اکسیداتیو می شود. در این شرایط پارامترهایی مانند مالون دی آلدئید (یکی از محصولات انتهایی پراکسیداسیون لیپیدها)، گلو تاتیون به عنوان مارکر شاخص آنتی اکسیداتیو، سنجش ظرفیت آنتی اکسیدانی کل پلاسما (آزمون FRAP) به عنوان یک معیار ارزشمند و سهولت سنجش آن در آزمایشگاه مطرح است. لذا در این مطالعه به ارزیابی این پارامترها پرداخته شد. با توجه به مطالعات قبلی از نظر مکانیسمی

ترکیبات آنتی‌اکسیدانی عصاره گیاه *E. caucasicum* مانند فنل و فلاونوئیدها (14) در همین راستا نتایج ما نیز موید بهبود میزان استرس اکسیداتیو ایجاد شده می‌باشد. هاشمی و همکاران اثر Rebadioside (ترکیب استخراج شده از گیاه *Stevia*) را در تضعیف آثار استرس اکسیداتیو در کلیه موش BALB/C به دنبال تجویز استامینوفن به فرم داخل صفاقی بررسی کردند. این تحقیق نشان داد Rebadioside، میزان گلو تاتیون را به ترتیب در فواصل 2 و 6 ساعت پس از مصرف APAP افزایش داد. از شوی دیگر میزان MDA در موش‌های تیمار شده کاهش یافت. لذا Rebadioside ممکن است یک ترکیب بالقوه در کاهش استرس اکسیداتیو در کلیه موش‌ها پس از مصرف بیش از حد APAP باشد (30).

Murad و همکاران بدنبال مواجهه موش‌ها با دوز حاد استامینوفن، به بررسی اثر Thearubigins پرداختند. این ترکیب در چای سیاه به عنوان رنگدانه اصلی فنولیک آن بوده و دارای خاصیت آنتی‌اکسیدانی می‌باشد. آن‌ها نشان دادند که TRs یک اثر محافظتی وابسته به دوز در بهبود میزان آسیب کبدی و کلیوی ناشی از استامینوفن دارد. این اثر ممکن است از طریق خاصیت آنتی‌اکسیدانی آن در مهار رادیکال‌های آزاد ایجاد شود، زیرا مانع از افزایش مقادیر پلاسمایی MDA و کاهش گلو تاتیون گردید (31). مطالعه جدی و همکاران نشان داد که استفاده از عصاره کلم بروکلی می‌تواند آثار حاصل از استرس اکسیداتیو القا شده توسط تک دوز داخل صفاقی استامینوفن به فرم حاد (750mg/Kg) را تعدیل نماید. به طوری که میزان گلو تاتیون بافت کلیوی در موش همانند فعالیت آنزیم‌های آنتی‌اکسیدانی از قبیل کاتالاز، گلو تاتیون پراکسیداز و سوپراکسید دیسموتاز افزایش یافت (32).

همچنین مطالعه مشابهی با استفاده از عصاره هیدروالکلی *Thymus daenensis* جهت ممانعت از اثرات آسیب زنده کلیوی در رت بدنبال مواجهه با دوز حاد استامینوفن توسط انصاری و همکاران در سال 2020 انجام شد. آن‌ها اثبات کردند که مقادیر اوره و کراتینین

می‌توان بیان کرد که با بروز آسیب به بافت توسط ترکیبات سمی در اثر پدیده استرس اکسیداتیو که ناشی از بهم خوردن تعادل بین اکسیدانت‌ها از قبیل رادیکال‌های آزاد و ... از یک سو و تضعیف یا مصرف زیاد آنتی‌اکسیدانت‌ها است، در این مطالعه مشخص شد که در اثر مواجهه با مقدار حاد استامینوفن میزان MDA به عنوان یک شاخص ارزشمند آسیب اکسیداتیو به شکل چشمگیری در مقایسه با گروه کنترل افزایش یافت. همچنین در این مطالعه یافته‌های هیستوپاتولوژی در راستای نتایج بیوشیمیایی تایید نمود که استفاده از عصاره *E. caucasicum* به شکل وابسته به دوز سبب تعدیل این آسیب همزمان با افزایش میزان گلو تاتیون و ظرفیت آنتی‌اکسیدانی پلازما گردید. این تاثیر به شکل ویژه‌ای با واسطه گلو تاتیون و سایر ترکیبات مشابه صورت می‌پذیرد که با نتایج مطالعات انجام یافته با برخی از ترکیبات ویژه ای دارویی هم خوانی دارد. به طوری که در بررسی انجام شده توسط Akakpo و همکاران در سال 2020 تاثیر اثر محافظتی 4-متیل پیرازول با دوز 50 میلی‌گرم بر وزن بدن بر سمیت کلیوی ناشی از دوز 300 میلی‌گرم بر وزن بدن استامینوفن اثبات شد که میزان گلو تاتیون تا 60 درصد کاهش و اوره به میزان معنی‌داری (3 برابر گروه کنترل) افزایش یافت. متعاقباً با تجویز داروی فوق‌الذکر میزان گلو تاتیون تا 45 درصد افزایش و اوره تا حد 50 درصد کاهش نشان داد (2). به منظور بررسی میزان بهبود دهندگی آسیب کلیوی توسط ترکیبات ملاتونین و هسپیریدین در مدل موشی در اثر تجویز دوز حاد استامینوفن توسط Emam و همکاران در سال 2021 مشخص شد که مقادیر گلو تاتیون (2 و 2/5 برابر افزایش) و MDA بافتی (44 و 70 درصد کاهش) به ترتیب توسط ترکیبات فوق تغییر یافتند. این تغییرات ناشی از خاصیت مقابله‌کنندگی آن‌ها در برابر رادیکال‌های آزاد مانند رادیکال هیدروکسیل، اکسیژن تکی و پراکسی رادیکال می‌تواند باشد (29). به دلیل محتوی قابل توجه

به طوری که باعث کاهش میزان لیپیدپراکسیداسیون و افزایش محتوی گلو تاتیون بافت کلیوی در دوز بهینه 200 خواهد شد (34).

سپاسگزاری

این مطالعه مربوط به پایان نامه آقای حسین استیری دانشجوی رشته پزشکی به شماره طرح 10276 مرکز تحقیقات سلولی و مولکولی می باشد. بدین وسیله پژوهشگران مراتب تقدیر و تشکر خود را از پرسنل مرکز تحقیقات سلولی و مولکولی، آزمایشگاه بیوشیمی و مرکز حیوانات آزمایشگاهی دانشگاه علوم پزشکی مازندران که در اجرای این تحقیق ما را یاری نمودند، ابراز می دارند.

به همراه توتال تیول، ظرفیت آنتی اکسیدانته پلاسما و برخی از عوامل آنزیمی آنتی اکسیدانته مانند سوپراکسید دیسموتاز، کاتالاز و گلو تاتیون پراکسیداز به سمت بهبودی سوق یافتند (33).

Alshahrani و همکاران نیز در یک مطالعه تجربی در جهت اثبات اثرات حفاظتی روغن دارچین (cinnamon) به شکل وابسته به دوز (50-200 mg/kg b.w) در کاهش میزان آسیب کلیوی در مدل حیوانی رت پرداختند. آنها نشان دادند که یک تک دوز APAP باعث تغییر در نشانگرهای بیوشیمیایی سرم، عدم تعادل پارامترهای اکسیداتیو به همراه تغییرات مورفولوژیکی در بافت کلیه می شود. متعاقباً تجویز روغن دارچین به میزان چشمگیری باعث بهبود شرایط فوق می شود.

References

- Eguia L, Materson BJ. Acetaminophen-related acute renal failure without fulminant liver failure. *Pharmacotherapy* 1997; 17(2): 363-370.
- Akakpo JY, Ramachandran A, Orhan H, Curry SC, Rumack BH, Jaeschke H. 4-methylpyrazole protects against acetaminophen-induced acute kidney injury. *Toxicol Appl Pharmacol* 2020; 409: 115317.
- Larson AM. Acetaminophen hepatotoxicity. *Clin liver Dis* 2007; 11(3): 525-548.
- Zhao L, Zhang J, Hu C, Wang T, Lu J, Wu C, et al. Apigenin Prevents Acetaminophen-Induced Liver Injury by Activating the SIRT1 Pathway. *Front Pharmacol* 2020; 11: 514.
- Yoon E, Babar A, Choudhary M, Kutner M, Pysopoulos N. Acetaminophen-Induced Hepatotoxicity: a Comprehensive Update. *J Clin Transl Hepatol* 2016; 4(2): 131-142.
- Mour G, Feinfeld DA, Caraccio T, McGuigan M. Acute renal dysfunction in acetaminophen poisoning. *Ren fail* 2005; 27(4): 381-383.
- Hinson JA, Reid AB, McCullough SS, James LP. Acetaminophen-induced hepatotoxicity: role of metabolic activation, reactive oxygen/nitrogen species, and mitochondrial permeability transition. *Drug metab Rev* 2004; 36(3-4): 805-822.
- Hodgman MJ, Garrard AR. A review of acetaminophen poisoning. *Crit care clin* 2012; 28(4): 499-516.
- Chopyk DM, Stuart JD, Zimmerman MG, Wen J, Gumber S, Suthar MS, et al. Acetaminophen Intoxication Rapidly Induces Apoptosis of Intestinal Crypt Stem Cells and Enhances Intestinal Permeability. *Hepato Comm* 2019; 3(11): 1435-1449.
- Yang R, Miki K, He X, Killeen ME, Fink MP. Prolonged treatment with N-acetylcysteine delays liver recovery from acetaminophen hepatotoxicity. *Crit care* 2009; 13(2): 1-7.
- Roomi MW, Kalinovsky T, Ivanov V, Rath M, Niedzwiecki A. A nutrient mixture

- prevents acetaminophen hepatic and renal toxicity in ICR mice. *Hum Exp toxicol* 2008; 27(3): 223-230.
12. Nabavi SM, Ebrahimzadeh MA, Nabavi SF, Jafari M. Free radical scavenging activity and antioxidant capacity of *Eryngium caucasicum* Trautv and *Froripia subpinnata*. *Pharmacologyonline* 2008; 3: 19-25.
 13. Nabavi SM, Nabavi SF, Alinezhad H, Zare M, Azimi R. Biological activities of flavonoid-rich fraction of *Eryngium caucasicum* Trautv. *Eur Rev Med Pharmacol Sci* 2012; 16(Suppl 3): 81-87.
 14. Ebrahimzadeh MA, Nabavi SF, Nabavi SM. Antioxidant activity of leaves and inflorescence of *Eryngium caucasicum* Trautv at flowering stage. *Pharmacognosy Res* 2009; 1(6): 435.
 15. Ahmadpour E, Ebrahimzadeh MA, Sharif M, Edalatian S, Sarvi S, Montazeri M, et al. Anti-Toxoplasma activities of *Zea mays* and *Eryngium caucasicum* extracts, in vitro and in vivo. *Journal of Pharmacopuncture* 2019; 22(3): 154-159.
 16. Riekandeh SM, Mazandarani M, Ebrahimzadeh MA, Zargari M. Antioxidant activities of *Eryngium caucasicum* inflorescence. *Eur Rev Med Pharmacol Sci* 2016; 20(5): 946-949.
 17. Esterbauer H, Cheeseman KH. [42] Determination of aldehydic lipid peroxidation products: malonaldehyde and 4-hydroxynonenal. *Methods Enzymol* 1990; 186: 407-421.
 18. Sedlak J, Lindsay RH. Estimation of total, protein-bound, and nonprotein sulfhydryl groups in tissue with Ellman's reagent. *Analytical biochemistry* 1968; 25: 192-205.
 19. Bradford MM. A rapid and sensitive method for the quantitation of microgram quantities of protein utilizing the principle of protein-dye binding. *Anal Biochem* 1976; 72(1-2): 248-254.
 20. Benzie IF, Strain JJ. The ferric reducing ability of plasma (FRAP (as a measure of "antioxidant power": the FRAP assay. *Analytical biochemistry* 1996; 239(1): 70-76.
 21. Fazeli-Nasab B, Mirzaei N. Evaluation of total phenol and flavonoid content in a wide variety of native and imported plants. *Scientific Journal of Ilam University of Medical Sciences* 2018; 26(2): 141-154. (Persian)
 22. Kwok KL, Fu YM, Ng DKK. Hepatotoxicity and persistent renal insufficiency after repeated supratherapeutic paracetamol ingestion in a Chinese boy. *Hong Kong Med J* 2004; 10(1): 61-64.
 23. Hart SG, Beierschmitt WP, Wyand DS, Khairallah EA, Cohen SD. Acetaminophen nephrotoxicity in CD-1 mice: I. Evidence of a role for in situ activation in selective covalent binding and toxicity. *Toxicol Appl Pharmacol* 1994; 126(2): 267-275.
 24. Bessems JG, Vermeulen NP. Paracetamol (acetaminophen)-induced toxicity: molecular and biochemical mechanisms, analogues and protective approaches. *Crit Rev toxicol* 2001; 31(1): 55-138.
 25. Fattahi E, Hemayatkhah Jahromi V. Protective effects of *Eryngium caucasicum* Trautv hydroalcoholic extract on tricyclazole induced hepatotoxicity in mice. *J Arak Uni Med Sci* 2016; 19(8): 67-78.
 26. Zargari M, Ahmadi S, Shabani S, Mahrooz A. Protective effect of curcumin on the superoxide dismutase and catalase activity in kidney of acetaminophen-exposed rats. *J Mazandaran Univ Med Sci* 2013; 22(97): 74-83 (Persian).
 27. Behmanesh E, Delavar MA, Kamalinejad M, Khafri S, Shirafkan H, Mozaffarpur SA. Effect of eryngo (*Eryngium caucasicum* Trautv) on primary dysmenorrhea: A randomized,

- double-blind, placebo-controlled study. Taiwan J Obstet Gynecol 2019; 58(2): 227-233.
28. Khalili M, Dehdar T, Hamed F, Ebrahimzadeh MA, Karami M. Antihypoxic activities of Eryngium caucasicum. Eur Rev Med Pharmacol Sci 2015; 19(17): 3282-3285.
29. Emam HT, Madboly AG. Ameliorative effects of hesperidin and melatonin against acetaminophen-induced nephrotoxicity in adult albino rats. The Egyptian Journal of Forensic Sciences and Applied Toxicology 2021; 21(1): 31-46.
30. Hashemi SA, Allameh A, Daraei B, Moradi Peynevandi K. The Effect of Rebadioside A on Attenuation of Oxidative Stress in Kidney of Mice under Acetaminophen Toxicity. Iranian Journal of Toxicology 2014; 7(23): 944-951.
31. Murad HAS, Habib H, Kamel Y, Alsayed S, Shakweer M, Elshal M. Thearubigins protect against acetaminophen-induced hepatic and renal injury in mice: biochemical, histopathological, immunohistochemical, and flow cytometry study. Drug chem toxicol 2016; 39(2): 190-198.
32. Jeddi H Mohajeri D. Study on the effects of ethanolic extract of broccoli on oxidative stress induced by acetaminophen in rat kidney. JVCP 2017; 11(2-42): 145-157 (Persian).
33. Ansari S, Azarmehr N, Barmoudeh Z, Moslemi Z, Ghahremani H, Mirzaei A, et al. Evaluation of the protective potential of hydroalcoholic extract of Thymus daenensis on acetaminophen-induced nephrotoxicity in rats. Heliyon 2020; 6(5): e03898.
34. Alshahrani S, Ashafaq M, Hussain S, Mohammed M, Sultan M, Jali AM, et al. Renoprotective effects of cinnamon oil against APAP-Induced nephrotoxicity by ameliorating oxidative stress, apoptosis and inflammation in rats. Saudi Pharm J 2021; 29(2): 194-200.