CASE REPORT

A Case Report of Ruptured Superficial Femoral Artery Aneurysm

Mohammad Hassani[1],
Shervin Shafiei[2]

[1] Assistant Professor, Department of Vascular Surgery, Clinical Research Development Unit, Ayatollah Taleghani Hospital, Shahid Beheshti University of Medical Sciences, Tehran , Iran
[2] Resident in General Surgery, Department of Vascular Surgery, Students Research Committee, Clinical Research Development Unit, Ayatollah Taleghani Hospital, Shahid Beheshti University of Medical Sciences, Tehran , Iran

(Received December 6, 2021 ; Accepted March 14, 2022)

Abstract

Single superficial femoral artery (SFA) aneurysm is rare and occurs in approximately 5 per 100,000 patients. Rupture is a rare complication in this aneurysm. In this case report, we present the diagnostic and therapeutic work up of a ruptured SFA aneurysm of the right lower limb in a 75-year-old diabetic man with ischemic heart disease. Pre-surgical diagnosis was through physical examination findings and color Doppler flow imaging. The defective part of the artery was resected and then reconstructed through autologous saphenous vein grafting harvested from the opposite limb. No early post-surgical complication was observed. If a pulsatile mass is found in the thigh, the SFA aneurysm should be considered as a differential diagnosis to prevent premature death and lower limb amputation by timely surgery.

Keywords: aneurysm, rupture, superficial femoral artery, case report

J Mazandaran Univ Med Sci 2022; 32 (208): 158-163 (Persian).

* **Corresponding Author: Shervin Shafiei -** Clinical Research Development Unit, Ayatollah Taleghani Hospital, Shahid Beheshti University of Medical Sciences, Tehran, Iran (E-mail: shervin.shafiei1@gmail.com)

[Downloaded from jmums.mazums.ac.ir on 2026-02-09]

مجله دانشگاه علوم پزشکی مازندران
دوره سی و دوم شماره 208 اردیبهشت سال 1401 (163-158)

گزارش یک مورد آنوریسم شریان فمورال سطحی با پارگی

محمد حسنی[1]
شروین شفیعی[2]

چکیده

آنوریسم منفرد شریان فمورال سطحی نادر است و تقریباً در حدود 5 نفر در هر 100000 بیمار رخ می‌دهد. درصد بروز عارضه پارگی در این نوع آنوریسم بسیار نادر است. در این مقاله روند تشخیصی و درمانی یک مورد آنوریسم شریان فمورال سطحی (SFA) اندام تحتانی راست با پارگی، در یک مرد 75 ساله با سابقه بیماری‌های دیابت و بیماری ایسکمیک قلبی ارائه شده است. ابزار تشخیص اولیه قبل از جراحی، سونوگرافی کالر داپلر اندام‌های تحتانی و یافته‌های معاینه فیزیکی بود. قسمت معیوب شریان تحت رزکسیون و بازسازی با اینترپوزیشن گرافت اتولوگ ورید صافن هاروست شده از اندام مقابل ترمیم شد. عوارض زودهنگام جراحی مشاهده نشد.

بنابراین توصیه می‌شود در صورت مواجهه با توده ضربان دار در ران، آنوریسم SFA را به‌عنوان یکی از تشخیص‌های افتراقی در نظر داشت و با درمان جراحی به موقع از مرگ و میر زودهنگام و از دست رفتن اندام تحتانی پیشگیری کرد.

واژه های کلیدی: آنوریسم، پارگی، شریان فمورال سطحی، گزارش مورد

مقدمه

آنوریسم دژنراتیو اندام تحتانی معمولاً شریان پوپلیته آل را درگیر کرده و به ندرت در ناحیه ران دیده می‌شود. اغلب آنوریسم‌های ناحیه ران در شریان فمورال مشترک (CFA) بروز می‌یابد(1). آنوریسم دژنراتیو، منفرد و واقعی شریان فمورال سطحی(SFA) نادر بوده و نسبت فراوانی آن در حدود 1درصد از کل آنوریسم‌های فمورال و 0/5 درصد از آنوریسم های محیطی می‌باشد(2). میزان بروز SFA تقریباً 5 نفر در هر 100000 بیمار است(3).

این آنوریسم‌ها نادر بوده و معمولاً در همراهی با آنوریسم شریان‌های دیگر، عمدتا آئورت و پوپلیته آل، دیده می‌شوند. مشابه با آنوریسم آئورت، اتیولوژی اصلی آترواسکلروز و فاکتورهای خطر شامل سن بالاتر، جنسیت مرد، سیگار، فشارخون بالا، دیابت یا هیپرلیپیدمی است(4-7).

از آن جایی که شریان SFA در اعماق ران واقع است و توسط عضلات اطراف احاطه می‌شود، در معرض استرس خمش (bending stress) نبوده، بنابراین رخداد آنوریسم SFA شایع نبوده و همچنین تا زمانی که به قطر قابل توجهی برسد یا علامت‌دار شود، شناسایی نمی‌شود(8،5).

ریسم SFA به‌طور معمول یک یافته اتفاقی آنو بی‌علامت است اما در صورت پارگی یا خونریزی با علائم ایسکمی دیستال، توده ضربان دار یا توده دردناک ضربان‌دار در ران تظاهر می‌یابد(10،9،5).

مولف مسئول: شروین شفیعی - تهران: دانشگاه علوم پزشکی شهید بهشتی، بیمارستان آیت الله طالقانی E-mail: shervin.shafiei1@gmail.com
1. استادیار، گروه جراحی عروق، واحد توسعه تحقیقات بالینی بیمارستان آیت الله طالقانی، دانشگاه علوم پزشکی شهید بهشتی، تهران، ایران
2. دستیار، گروه جراحی عروق، واحد توسعه تحقیقات بالینی بیمارستان آیت الله طالقانی، دانشگاه علوم پزشکی شهید بهشتی، تهران، ایران
تاریخ دریافت : 1400/9/15 تاریخ ارجاع جهت اصلاحات : 1400/9/17 تاریخ تصویب :1400/12/23

[Downloaded from jmums.mazums.ac.ir on 2026-02-09]

آنوریسم شریان فمورال سطحی نادر است و بروز آن با پارگی حتی نادرتر می‌باشد. در این مقاله گزارش روند تشخیصی و درمانی یک مورد آنوریسم SFA با پارگی در یک بیمار مسن ارائه شده است.

شرح مورد

بیمار یک آقای 75 ساله با سابقه بیماری‌های آسم، دیابت، بیماری ایسکمیک قلبی و بزرگی پروستات خوش‌خیم (BPH) بودند. سابقه جراحی نداشتند. همچنین سابقه آلرژی منفی بود. بیمار دارو برای درمان بیماری‌های قلبی، آسم و آسپیرین مصرف می‌کرده است.

بیمار از حدود 4 ماه قبل از پذیرش دچار کبودی و تورم اندام تحتانی راست شده و تحت درمان علامتی و همینطور تحت درمان طب سنتی بود. وی حدود یک ماه قبل از پذیرش، حین فعالیت روتین دچار درد شدید و ناگهانی دیستال ران شد که همراه با تورم در قسمت میانی و دیستال ران و ساق پا بود. تغییر رنگ و زخم پوستی نداشتند. بیمار سابقه لنگش واضح نداشته اما تشدید درد و تورم با محدودیت در فعالیت‌های روزانه قابل توجه بود.

در روند بررسی‌های پزشکی، در سونوگرافی کالر داپلر شریانی وریدی اندام‌های تحتانی شواهدی به نفع ترومبوز وریدی عمقی (DVT) نداشت. در بررسی شریان‌ها، پلاک‌های متعدد آترواسکلروتیک و آنوریسم گسترده (Huge) در دیستال SFA راست با گسترش به شریان پوپلیته آل دارای فلوی عروقی و ترومبوز جداری به دیامتر تقریبی 200mm (در نماهای Transverse و AP) و هماتوم وسیع در ران راست در قسمت پوستریومدیال، احتمالا ناشی از پارگی آنوریسم اشاره شده مشاهده شد.

بیمار با تشخیص اولیه آنوریسم شریان فمورال سطحی در بخش جراحی عروق بستری شد. در معاینه شکم نرم و بدون تندرنس بود. تورم ضربان دار در مدیال دیستال ران راست لمس شد. نبض دیستال هر دو اندام پر لمس شد. Cr=2 از یافته‌های آزمایشگاهی اولیه قابل توجه بود و مابقی آزمایشات در رنج نرمال بودند. با توجه به مقادیر غیرطبیعی Cr و BUN و رعایت پیشگیری از آسیب کلیوی، امکان بررسی عروقی اندام‌های تحتانی با استفاده از سی‌تی آنژیوگرافی شریانی وریدی فراهم نبود؛ بنابر این بر اساس شواهد به دست آمده از معاینه فیزیکی و سونوگرافی کالر داپلر و احتمال بالای آنوریسم پاره شده شریان فمورال سطحی، بیمار کاندید عمل جراحی باز آنوریسم و بازسازی با گرافت وریدی اتولوگ شد.

تحت بیهوشی عمومی، ابتدا با انسیزیون در زیر ناحیه اینگوینال و لیگاتور لنفاتیک، شریان‌های CFA SFA DFA بالاتر از مکان آنوریسم اکسپلور و کنترل شد (تصویر شماره 1). سپس انسیزیون مدیال ران داده شد. کنترل از SFA پروگزیمال به آنوریسم گرفته شد و پس از تزریق هپارین و کلامپ شریان فمورال، هماتوم باز شده و حدود 1/5 لیتر خون لخته شده در فضای ایجاد شده بین عضلات تخلیه گردید. قسمت آنوریسمال شریان و محل پارگی آن مشخص شد. بعد از لیگاتور شاخه‌های متصل به آنوریسم، رزکسیون قسمت معیوب و آنوریسمال شریان فمورال سطحی انجام شد. سپس قسمت پروگزیمال شریان پوپلیته که سالم بود اکسپلور و کنترل شد. بعد از فوگارتی دیستال و تخلیه مقداری لخته و اطمینان از بک فلوی مناسب، شریان فمورال سطحی به شکل اینترپوزیشن با گرافت اتولوگ ورید صافن هاروست شده از اندام مقابل ترمیم شد. نبض دیستال بعد از دکلامپ مناسب بود. یک همووواک در محل جراحی جای گذاری شد. بعد از عمل جراحی، مواردی از نکروز پوستی به نفع آمبولی trash مشاهده نشد. همچنین وضعیت جریان خون با توجه به این‌که نبض دیستال پر لمس می‌شد مطلوب بود.

سه روز بعد از عمل جراحی، بیمار با حال عمومی مساعد و علائم حیاتی پایدار و با دستور دارویی سفالکسین، پنتازول، آسپیرین و آتورواستاتین و توصیه به مراجعه بعدی به کلینیک جراحی عروق مرخص شد.

[Downloaded from jmums.mazums.ac.ir on 2026-02-09]

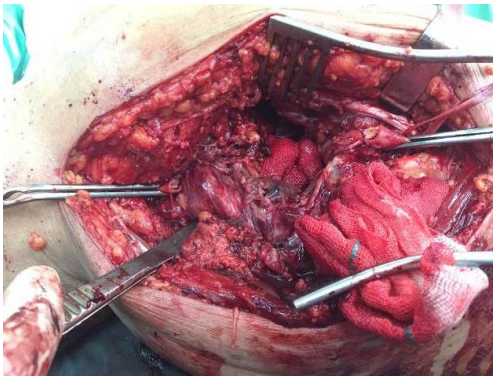

تصویر شماره 1: نمای پس از رزکسیون سگمان حاوی آنوریسم پاره شده به همراه کنترل پروگزیمال و دیستال SFA

همچنین در پیگیری بیمار بعد از ترخیص شواهدی از تنگی، انسداد و تشکیل مجدد آنوریسم یافت نشد که حاکی از اثر بخشی میان مدت درمان جراحی بود.

بعد از ارائه توضیحاتی راجع به عنوان و هدف کلی این مطالعه از نوع گزارش مورد و با اطمینان دادن به بیمار مبنی بر حفظ و عدم انتشار اطلاعات فردی و شناسایی وی، رضایت آگاهانه کتبی از بیمار اخذ شد.

بحث

موارد اولیه آنوریسم‌های ناحیه فمورال شایع نیست و اغلب این آنوریسم‌ها (69درصد - 27درصد) ثانویه به سایر آنوریسم‌های شریانی به‌ویژه آئورت و پوپلیته‌آل هستند(11). آنوریسم‌های SFA، برخلاف سایر آنوریسم‌های محیطی، در بیش‌تر موارد قابل شناسایی نبوده و فقط در صورت بزرگ شدن و یا بروز علائم تشخیص داده می‌شوند(12،5). همچنین در مقایسه با آنوریسم شریان پوپلیته‌آل، فراوانی عوارضی مانند ترومبوز، آمبولیزاسیون دیستال یا پارگی به دلیل جایگاه آناتومیک SFA در کانال هانتر کم‌تر است(11).

Jarrett و همکاران در مطالعه خود سیزده بیمار مبتلا به آنوریسم شریان فمورال سطحی را بررسی کردند. ده نفر از این بیماران به‌دنبال بروز ایسکمی بحرانی اندام تحتانی یا توده دردناک تشخیص داده شدند(9). همچنین Utherford با مرور 14 مطالعه اولیه با مجموع 38 مورد آنوریسم SFA، میزان بروز پارگی و ترومبوز را به ترتیب 34 درصد و 26 درصد برآورد نمود. در 39 درصد موارد سایر آنوریسم‌ها نیز وجود داشتند(2).

بنابر این به‌طور کلی آنوریسم واقعی و منفرد SFA یک بیماری نادر با احتمال بالای عدم تشخیص هست و از سویی دیگر بررسی‌های کامل در زمان تشخیص و دوره پیگیری از نظر بروز آنوریسم‌های دیگر به‌ویژه آنوریسم‌های پوپلیته آل ضرورت دارد(۱۲،۱۰،۵).

در بیمار معرفی شده در این مطالعه بروز عارضه پارگی جزو خصوصیات نادر بود و با توجه به امکان‌پذیر نبودن انجام سی‌تی آنژیوگرافی عروقی به دلیل احتمال بروز نارسایی کلیوی، نمی‌توان اظهار نظر قطعی راجع به منفرد بودن آنوریسم SFA داشت.

تشخیص زودرس آنوریسم اهمیت فوق‌العاده‌ای دارد زیرا جراحی انتخابی با بیماری‌زایی و مرگ و میر پایین‌تری همراه است، تشخیص براساس آنژیوتوموگرافی (سی‌تی اسکن)، MRI و سونوگرافی داپلر امکان مشاهده ارتباطات آناتومیک را فراهم می کند. همچنین این تصاویر برای برنامه ریزی جراحی کاربرد دارند. آنژیوگرافی یا (arteriography) نیز برای بررسی بستر دیستال برای برنامه ریزی بازسازی عروقی (revascularization) مفید است(۱۱،۸).

در این مطالعه برای تشخیص بیماری از ابزار سونوگرافی داپلر عروقی استفاده شد. این روش غیر تهاجمی، پرکاربردترین ابزار برای تشخیص آنوریسم است و مزایای مهمی از جمله سادگی کاربرد و کم هزینه بودن دارد. همچنین اطلاعات دقیق در مورد ابعاد، مورفولوژی، وضعیت و ارتباط با عروق مجاور فراهم می کند(۵،۲).

اهداف اختصاصی از درمان آنوریسم حذف منشاء آمبولی، پیشگیری یا درمان قطعی پارگی، حذف هر گونه اثرات توده‌ای و بازگرداندن گردش خون دیستال اندام است(8). وجود علائم لنگش محدودکننده، درد

[Downloaded from jmums.mazums.ac.ir on 2026-02-09]

موضعی، پارگی، ترومبوز حاد و درد در حال استراحت از اندیکاسیون‌های درمان میباشند(4) و آنوریسم SFA با حداکثر قطر بیش از 25-20 میلی‌متر نیاز به ترمیم جراحی دارد(10). پروسیجرهای مختلفی در این زمینه مطرح و به کار گرفته شده‌اند. درمان جراحی آنوریسم کانونی شامل باز کردن کیسه آنوریسم، تخلیه لخته و آناستوموز end to end است و برای آنوریسم‌های گسترده‌تر، آنوریسمکتومی و سپس بای پس با گرافت وریدی اتولوگ یا با گرافت مصنوعی از جمله پروتز PTFE پیشنهاد می‌شود. این دو پروسیجر متداول که با جراحی باز انجام شده، درمان استاندارد طلایی به شمار رفته و نتایج خوبی به همراه داشته‌اند(۱۲،۱۱). برای موارد اورژانس عروقی پروسیجر Simple ligation در نظر گرفته می‌شود(13).

هنگامی‌که شرایط بالینی برای جراحی باز فراهم نباشد، به‌ویژه برای بیماران مسن، جراحی از طریق پوست و ترمیم اندوواسکولار پیشنهاد می‌شود. این گزینه به خصوص برای موارد آنوریسم بدون پارگی، ایمن و اثر بخش است. با این وجود شواهد علمی مربوطه کم بوده و مطالعات بیش‌تر توصیه می‌شود(14،11،6).

در مطالعه مروری Leon و همکاران با مجموع 61 مورد آنوریسم دژنراتیو SFA مشخص شد که پرکاربردترین روش‌های جراحی، گرافت‌های اینترپوزیشن (30 مورد شامل PTFE 19 مورد، داکرون 7 مورد، مواد مصنوعی ناشناخته 3 مورد و ورید 1 مورد) و در جایگاه بعدی آنوریسکتومی با بای پس جراحی با 16 مورد (شامل 11 مورد فموروپوپلیته آل، 2 مورد فموروتیبیال و 3 مورد نامشخص) بودند. یازده مورد از این بای‌پس‌ها با گرافت وریدی و پنج مورد با مواد مصنوعی (PTFE یا داکرون) انجام شد. فقط در 3 مورد از درمان اندوواسکولار استفاده شد(8).

حتی با در نظر گرفتن موارد عمل جراحی آنوریسم SFA در شرایط اورژانسی، این عمل جراحی نتایج خوبی دارد به‌طوری که میزان مرگ و میر زودرس حداکثر 4درصد و درصد فراوانی اندام تحتانی نجات یافته در عرض پنج سال به میزان 88 درصد گزارش شده است. البته میزان بقای پنج ساله (بازماندن مسیر عروقی ترمیم شده تا پنج سال بعد از جراحی) 62درصد برآورد می‌شود که بازتابی از بالا بودن میانگین سنی در جمعیت گرفتار(اغلب سالمندان) است(12).

با توجه به مساله احتمال بالای پارگی آنوریسم و شرایط زمینه‌ای بیمار، از پروسیجر جراحی باز آنوریسم و بای‌پس با گرافت وریدی صافن استفاده شد. اثر بخشی کوتاه مدت مطلوب بود و شواهدی از عوارض جراحی مانند هماتوم یا عفونت در زمان بستری در بیمارستان به دست نیامد.

در پایان می‌توان نتیجه گرفت که آنوریسم شریان فمورال سطحی نادر بوده و بروز آن با پارگی حتی نادرتر است. از آن‌جایی‌که سیر طبیعی این آنوریسم ناشناخته و متفاوت از سایر آنوریسم‌های اندام تحتانی می‌باشد، تا قبل از بروز پارگی یا ایسکمی بدون علامت هست؛ توصیه می‌شود در صورت مواجهه با توده ضربان‌دار در ران، آنوریسم SFA را به‌عنوان یکی از تشخیص‌های افتراقی در نظر داشت و با درمان جراحی به موقع از مرگ و میر زودهنگام و از دست رفتن اندام تحتانی پیشگیری کرد.

سپاسگزاری

از حمایت‌های واحدهای توسعه تحقیقات بالینی بیمارستان آیت‌الله طالقانی و کمیته تحقیقات دانشجویی دانشگاه علوم پزشکی شهید بهشتی سپاسگزاری می‌شود.

این مطالعه در کمیته دانشگاهی اخلاق در پژوهش‌های زیست پزشکی دانشگاه علوم پزشکی شهید بهشتی با شناسه IR.SBMU.RETECH.REC.1400.670 تصویب شده است.

[Downloaded from jmums.mazums.ac.ir on 2026-02-09]

References

1. Peng H, Wu X, Wen Y, Li C, Lin J, Li J, et al. Association between systemic sclerosis and risk of lung cancer: results from a pool of cohort studies and Mendelian randomization analysis. Autoimmun Rev 2020; 19(10): 102633.
2. Katsura T, Tanaka K, Yoshida F, Kasahara K, Shimizu M, Adachi M. An autopsy case of systemic sclerosis with small cell carcinoma of the lung. Nihon Kokyuki Gakkai Zasshi 2000; 38(10): 788-791.
3. Pontifex EK, Hill CL, Roberts-Thomson P. Risk factors for lung cancer in patients with scleroderma: a nested case-control study. Ann Rheum Dis 2007; 66(4): 551-553.
4. Winkelmann RK, Flach DB, Unni KK. Lung cancer and scleroderma. Arch Dermatol Res 1988; 280(Suppl): S15-18.
5. Adzić TN, Pesut DP, Nagorni-Obradović LM, Stojsić JM, Vasiljević MD, Bouros D. Clinical features of lung cancer in patients with connective tissue diseases: a 10-year hospital-based study. Respir Med 2008; 102(4): 620-624.
6. Chen M, Liu X, Xu Y, Zhou Q, Shi Y, Zhang D, et al. Clinicopathological characteristics of lung cancer in patients with systemic sclerosis. Clin Respir J 2020; 14(12): 1131-1136.
7. Sarma DP, Weilbaecher TG. Systemic scleroderma and small cell carcinoma of the lung. J Surg Oncol 1985; 29(1): 28-30.
8. Kanaji N, Fujita J, Bandoh S, Fukumoto T, Ishikawa M, Haba R, et al. small cell lung cancer associated with systemic sclerosis. Intern Med 2005; 44(4): 315-318.
9. Saha K, Saha A, Panchadhyayee P, Mitra M, Malik TS, Barma P, et al. small cell lung carcinoma associated with progressive systemic sclerosis. Maedica 2013; 8(4): 351-354.
10. Kawai T, Yakumaru K, Suzuki M, Kageyama K. Diffuse interstitial pulmonary fibrosis and lung cancer. Acta Pathol Jpn 1987; 37(1): 11-19.
11. Abu-Shakra M, Guillemin F, Lee P. Cancer in systemic sclerosis. Arthritis Rheum 1993; 36(4): 460-464.
12. Bouros D, Hatzakis K, Labrakis H, Zeibecoglou K. Association of malignancy with diseases causing interstitial pulmonary changes. Chest 2002; 121(4): 1278-1289.
13. Leroy E, Smith E, Kahaleh M, Trojanowska M, Silver R. A strategy for determining the pathogenesis of systemic sclerosis. Is transforming growth factor beta the answer? Arthritis Rheum 1989; 32(7): 817-825.
14. Jin T, Park M, Shin D, Jang Y, Shun D. Bronchioloalveolar carcinoma in progressive systemic sclerosis. Korean J Intern Med 1987; 2(1): 52-55.

[Downloaded from jmums.mazums.ac.ir on 2026-02-09]