

## Healing Effect of *Trigonella foenum-graceum* L. and *Convolvulus arvensis* L. Ointments on Rat Model of Burn Wounds

Shohre Moradi Karimabad<sup>1</sup>,  
Mohammad Azadbakht<sup>2</sup>,  
Hossein Asgarirad<sup>3</sup>,  
Lale Vahedi<sup>4</sup>,  
Ali Davoudi<sup>5</sup>,  
Saba Gholami<sup>6</sup>,  
Fatemeh Akbari<sup>7</sup>

<sup>1</sup> Pharmacy Student, Faculty of Pharmacy, Mazandaran University of Medical Sciences, Sari, Iran

<sup>2</sup> Professor, Department of Pharmacognosy and Biotechnology, Faculty of Pharmacy, Mazandaran University of Medical Sciences, Sari, Iran

<sup>3</sup> Professor, Department of Pharmaceutics, Faculty of Pharmacy, Mazandaran University of Medical Sciences, Sari, Iran

<sup>4</sup> Professor, Department of Pathology, Faculty of Medicine, Mazandaran University of Medical Sciences, Sari, Iran

<sup>5</sup> Assistant Professor, Department of Pharmacognosy and Biotechnology, Faculty of Pharmacy, Mazandaran University of Medical Sciences, Sari, Iran

<sup>6</sup> BS in Nursing, School of Nursing, Islamic Azad University, Aliabad Katoul Branch, Golestan, Iran

<sup>7</sup> Assistant Professor, Department of Pharmacognosy, School of Pharmacy, Semnan University of Medical Sciences, Semnan, Iran

(Received November 10, 2021 ; Accepted May 17, 2023)

### Abstract

**Background and purpose:** Wound is a complication with high prevalence that negatively affects many people. The aim of this study was to evaluate the effects of *Trigonella foenum-graceum* L. and *Convolvulus arvensis* L. extracts on induced burn wounds in male Wistar rats.

**Materials and methods:** Burn wounds were induced by hot plates burns under anesthesia. Twenty five rats were divided into five groups: normal saline, Eucerin, silver sulfadiazine, treatment groups treated with ointments containing 2.5% of *Trigonella foenum-graceum* L. or *Convolvulus arvensis* L. extracts. The wound area was measured at days 7, 14, 21, and 28, and 28 days after wound formation. Histopathological evaluation of the recovered tissue samples was done. Total flavonoids of the two extracts were determined. Microscopic analysis of wound healing was carried out and pathologic data were statistically evaluated.

**Results:** In this study, wound size significantly decreased in rats treated with *Convolvulus arvensis* L. compared to Eucerin and normal saline groups. Furthermore, *Trigonella foenum-graceum* L. showed better efficacy than Eucerin. Pathological examination showed the highest improvements in the *Trigonella foenum-graceum* L. group and then in the *Convolvulus arvensis* L. group.

**Conclusion:** Topical administration of *Trigonella foenum-graceum* L. and the *Convolvulus arvensis* L, with rich flavonoid contents can be beneficial in treatment of burn wound healing.

**Keywords:** burn wound healing, traditional medicine, *Trigonella foenum-graceum* L., *convolvulus arvensis* L.

J Mazandaran Univ Med Sci 2023; 33 (222): 146-153 (Persian).

**Corresponding Author: Mohammad Azadbakht** - Faculty of Pharmacy, Mazandaran University of Medical Sciences, Sari, Iran. (E-mail: azadbakhtm@hotmail.com)

# اثر پماد عصاره شنبلیله *Trigonella foenum-graceum* L. و پیچک صحرائی *Convolvulus arvensis* L. در زخم ناشی از سوختگی در رت

شهره مرادی کریم آباد<sup>1</sup>  
محمد آزادبخت<sup>2</sup>  
حسین عسگری راد<sup>3</sup>  
لاله واحدی<sup>4</sup>  
علی داوودی<sup>5</sup>  
صبا غلامی<sup>6</sup>  
فاطمه اکبری<sup>7</sup>

## چکیده

**سابقه و هدف:** زخم عارضه‌ای با شیوع بالاست که جامعه را تحت تاثیر قرار داده است. در این مطالعه اثرات عصاره شنبلیله (*Trigonella foenum-graceum* L.) و پیچک صحرائی (*Convolvulus arvensis* L.) بر زخم ناشی از سوختگی در موش‌های صحرائی نر نژاد ویستار مورد بررسی قرار گرفت.

**مواد و روش‌ها:** سوختگی با صفحه داغ تحت بی‌هوشی در رت‌ها ایجاد شد و رت‌ها به 5 گروه نرمال سالین، اوسرین، سولفادیازین نقره و گروه‌های درمان شده با پماد حاوی 2/5 درصد عصاره شنبلیله و پیچک صحرائی تقسیم شدند. مساحت زخم در روزهای 7، 14، 21 و 28 اندازه‌گیری شد و 28 روز پس از ایجاد زخم، از نمونه بافت ترمیم یافته ارزیابی هیستوپاتولوژی انجام شد. هم‌چنین میزان فلاونوئید تام دو عصاره پیچک صحرائی و شنبلیله تعیین شد. بهبود ماکروسکوپی زخم و هم‌چنین نتایج پاتولوژیک از نظر آماری مورد ارزیابی قرار گرفت.

**یافته‌ها:** نتایج اندازه‌گیری سائز زخم، کاهش چشم‌گیری را در گروه پماد پیچک صحرائی در مقایسه با گروه اوسرین و نرمال سالین نشان داد. هم‌چنین گروه پماد شنبلیله اثر بخشی بهتری را نسبت به گروه اوسرین نشان داد. نتایج پاتولوژی نشان داد که بیش‌ترین بهبود به ترتیب در گروه شنبلیله و پیچک صحرائی بود.

**استنتاج:** مصرف موضعی پماد شنبلیله و پیچک صحرائی با محتوای غنی از فلاونوئیدها در درمان زخم سوختگی‌ها موثر است.

**واژه‌های کلیدی:** بهبود زخم سوختگی، طب سنتی، شنبلیله، پیچک صحرائی

## مقدمه

آسیب‌های سوختگی سلامت کلی و کیفیت زندگی بیمار را مختل می‌کند (2). در حال حاضر برداشتن سریع بافت با عملکرد ناقص بعد از سوختگی و جایگزینی آن با بافت با عملکرد طبیعی، جراحی و پیوند پوست جزء روش‌های

صدمات ناشی از سوختگی یکی از شایع‌ترین علت مرگ و میر در سراسر جهان است (1) و به‌عنوان یک عامل عمده در ناتوانی و ناهنجاری به‌شمار می‌رود که همه افراد را در هر مکان و زمانی تحت تاثیر قرار می‌دهد.

E-mail: azadbakhtm@hotmail.com

**مؤلف مسئول:** محمد آزادبخت - ساری: 17 کیلومتر فرج آباد، مجتمع دانشگاهی پیام‌اعظم، دانشکده داروسازی

1. دانشجوی دکتری داروسازی، دانشکده داروسازی، دانشگاه علوم پزشکی مازندران، ساری، ایران
  2. استاد، گروه فارماکولوژی و بیوتکنولوژی، دانشکده داروسازی، دانشگاه علوم پزشکی مازندران، ساری، ایران
  3. استاد، گروه فارماسیوتیکس، دانشکده داروسازی، دانشگاه علوم پزشکی مازندران، ساری، ایران
  4. استاد، گروه پاتولوژی، دانشکده ی پزشکی، دانشگاه علوم پزشکی مازندران، ساری، ایران
  5. استادیار، گروه فارماکولوژی و بیوتکنولوژی، دانشکده داروسازی، دانشگاه علوم پزشکی مازندران، ساری، ایران
  6. دانشجوی کارشناسی پرستاری، دانشکده پرستاری، دانشگاه آزاد اسلامی علی‌آباد کتول، گلستان، ایران
  7. استادیار، گروه فارماکولوژی، دانشکده داروسازی، دانشگاه علوم پزشکی سمنان، سمنان، ایران
- تاریخ دریافت: 1400/8/19 تاریخ ارجاع جهت اصلاحات: 1400/9/16 تاریخ تصویب: 1402/2/27

در دمای اتاق انجام شد. در نهایت عصاره تغلیظ و خشک شد (12).

#### مقدار فلاونوئید

آنالیز فیتوشیمیایی شنبلیله و پیچک صحرایی براساس استاندارد کوثرستین با روش اسپکتروفتومتری (UNICO, USA) در طول موج 415 انجام شد (13).

#### فرمولاسیون پماد

در این مطالعه از اوسرین به عنوان پایه‌ی پماد استفاده شد. براساس متن مقالات غلظت قابل قبول برای اثر بخشی عصاره‌های گیاهی بین 2 تا 5 درصد است و با توجه مطالعات انجام شده بر روی گیاهان شنبلیله و پیچک صحرایی، این گیاهان با غلظت 2/5 درصد اثر بخشی خود را نشان دادند (14، 15)، بنابراین در این مطالعه 2/5g عصاره‌ی شنبلیله و پیچک صحرایی به صورت جداگانه در 100 گرم پایه پماد پراکنده شد.

#### بررسی میکروبی پماد

پماد به همراه توین 80 به ترتیب با محلول محیط کشت (SCDM (Soyabean Casein Digest Medium و SDA مخلوط و به ترتیب برای آزمایش کنترل باکتری و قارچ استفاده شد. برای کنترل باکتری پلیت‌ها به مدت 3 روز در انکوباتور در دمای 35 درجه سانتی‌گراد نگهداری شدند و برای کنترل قارچ به مدت 5 روز در دمای 24 درجه سانتی‌گراد در انکوباتور نگهداری شدند (عدم رشد میکروب مورد نظر به منزله غیر عفونی بودن عصاره می‌باشد).

#### مطالعات حیوانی

این مطالعه با کد اخلاق IR.MAZUMS.REC.1396.10184 می‌باشد. 25 رت نر هشت هفته‌ای (200 تا 250 گرم) از موسسه تحقیقات حیوانات آزمایشگاهی دانشگاه علوم پزشکی مازندران تهیه و تحت شرایط استاندارد آزمایشگاهی نگهداری

رایج بالینی هستند (3). علاوه بر این روش‌ها، بیمار برای به دست آوردن سلامتی از نظر جسمی، به دوره‌های مکرر و طولانی مدت توان بخشی نیاز دارد که می‌تواند فرد را متحمل هزینه‌های بسیاری کند. آسیب سوختگی یک فرایند التهابی و ایمنی را در بافت‌های آسیب دیده به وجود آورده و با فعال شدن نوتروفیل‌ها، گونه‌های فعال اکسیژن را افزایش می‌دهند که باعث کندی در روند بهبودی می‌شود. ترکیباتی که بتوانند رادیکال‌های آزاد اکسیژن را از بین ببرند می‌توانند به روند بهبودی کمک کنند (4) گیاه شنبلیله با نام علمی *Trigonella foenum Graecum* یک گیاه یک ساله از خانواده Fabaceae است. مطالعات جدیدتر اثرات آنتی‌اکسیدانی، محافظت کبدی، ضد التهابی، ضد سرطانی و بهبود زخم شنبلیله را شناسایی کرده است. که این اثرات مرتبط با ترکیباتی مانند پلی‌فنول‌ها و فلاونوئید، استروئیدها و ساپونین‌ها می‌باشد (5، 6).

پیچک صحرایی با نام علمی *Convolvulus arvensis* است (7). بسیاری از گونه‌های گیاه *Convolvulus* مصارف زینتی، غذایی و دارویی دارند (8) گل این گیاه ملین است و هم چنین اثرات ضد سرطانی دارد (7) در ساختار این گیاه ترکیباتی مانند تروپین، تروپینون، آلکانول‌ها، آلفا آمیرین، سیتوسترول وجود دارد (9، 10). این گیاه شامل ترکیبات زیاد فنلی می‌باشد در نتیجه از آن می‌توان به عنوان منبع غنی از آنتی‌اکسیدانی استفاده شود (7). گیاه شنبلیله و پیچک صحرایی به دلیل داشتن ترکیبات آنتی‌اکسیدانی مانند پلی‌فنول‌ها و فلاونوئیدها در ساختارشان، می‌توانند رادیکال‌های آزاد را به دام بیندازند (7، 11). بنابراین این مطالعه به بررسی اثرات بهبود سوختگی دو گیاه ذکر شده در مدل حیوانی پرداخت.

## مواد و روش‌ها

### جمع‌آوری و عصاره‌گیری از گیاه

دانه‌های تازه شنبلیله و برگ پیچک صحرایی از فروشگاه مرتبط خریداری شد. عصاره‌گیری به روش ماسراسیون با حلال اتانول 70 درصد به مدت 3 روز

دارویی دارای ترکیبات فنولی می‌باشند و فلاونوئیدها و ترکیبات فنولی با داشتن خاصیت آنتی‌اکسیدانتی می‌تواند رادیکال‌های آزاد را به دام بیندازند (16).

در مطالعه حاضر میزان تام فلاونوئید عصاره و پماد پیچک صحرایی به ترتیب 0/913 و 0/876 mg/100g برگ محاسبه شد. هم‌چنین عصاره‌ی شنبلیله و پماد حاوی آن به ترتیب مقادیر 0/367 و 0/293 mg/100g دانه را نشان دادند. عفونت زخم رخدادی شایع در حین درمان موضعی زخم است. در مطالعه‌ی حاضر کنترل میکروبی فرآورده قبل از درمان حداقل میزان محدودیت آلودگی‌های باکتریایی و قارچی مطابق راهنمای WHO را در محیط کشت SCDA (Soyabean Casein Digest Agar) و SDA (Sabouraud Dextrose Agar) نشان دادند. از طرفی سیلورسولفادیازین یکی از رایج‌ترین محصولات موضعی برای درمان زخم‌های ناشی از سوختگی به‌شمار می‌رود (17) که به‌دلیل خاصیت ضد میکروبی به‌عنوان داروی استاندارد به‌کار می‌رود (18). سیلورسولفادیازین با تاثیر مثبت بر روی تکثیر فیبرو بلاست‌هایی که کلاژن تولید می‌کنند و هم‌چنین با تحریک سلول‌هایی مانند ماکروفاژ و تولید سایتوکاین‌ها می‌تواند در روند بهبودی زخم موثر باشد (19).

بر اساس تصویر شماره 1 بسته شدن زخم‌ها در روز 28 درمان، گروه عصاره‌ی پیچک صحرایی بیش‌ترین مقدار بسته شدن زخم را نشان داد و بعد از آن گروه‌های اوسرین، سیلورسولفادیازین و شنبلیله در جایگاه بعدی قرار گرفتند. مطالعات مختلف نشان داد که بین اندازه زخم‌ها در روزهای اول و سوم پس از سوختگی تفاوت معناداری وجود ندارد. تفاوت بین گروه‌ها غالباً پس از روز هفتم بعد از سوختگی مشاهده می‌شود (12، 17، 20) اما در مطالعه حاضر اگرچه تا دوهفته بعد از مداخله، اختلاف آماری معنی‌داری از جهت کاهش اندازه زخم در بین گروه‌ها مشاهده نشد اما در ادامه تفاوت‌ها چشم‌گیرتر شدند به‌طوری‌که در هفته سوم بعد از مداخله، اختلاف مساحت زخم ناشی از سوختگی گروه پیچک صحرایی نسبت

شدند. رت‌ها به پنج گروه (n=5) تقسیم شدند. حیوانات توسط زایلین کتامین بیهوش شدند، موهای سطح پشتی (dorsal) رت‌ها تراشیده شد و سوختگی به‌وسیله‌ی صفحه داغ فلزی به ابعاد 2500 mm<sup>2</sup> به مدت 1 دقیقه القا شد. گروه‌های مورد آزمایش به‌صورت روزانه و موضعی به ترتیب گروه یک نرمال سالین، گروه دو پایه پماد (اوسرین)، گروه سه پماد سیلورسولفادیازین به‌عنوان داروی استاندارد، گروه‌های چهار و پنج به ترتیب عصاره‌های شنبلیله و پیچک صحرایی دریافت کردند.

#### مطالعات برون‌تنی

مطالعات برون‌تنی شامل ارزیابی ماکروسکوپی زخم‌ها برای فاکتورهای ادم، ترشح، التهاب و قرمزی. اندازه‌گیری روزانه‌ی ابعاد زخم، بررسی بافت‌شناسی زخم‌ها با توجه معیار ترمیم زخم است برای این منظور بافت‌ها در فرمالین نگهداری و به آزمایشگاه پاتولوژی فرستاده شد.

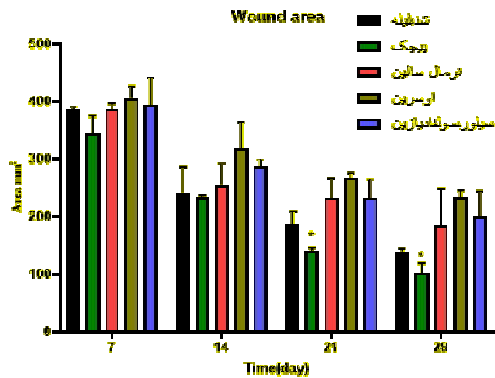
#### آنالیز آماری

تمامی اطلاعات به‌دست آمده به کمک نرم‌افزار پریم و آنالیز واریانس دو طرفه (2-way ANOVA) و به دنبال آنزمون t-test انجام شد و  $P < 0/05$  به‌عنوان سطح تفاوت معنی‌داری گروه‌ها در مقایسه با گروه‌های کنترل در نظر گرفته شد  $P < 0/05$  به‌عنوان سطح معنی‌داری در نظر گرفته شد.

### یافته‌ها و بحث

در مطالعه حاضر مشخص شد که عصاره‌های گیاهان شنبلیله و پیچک صحرایی دارای خواص بهبود دهنده‌ی زخم‌های ناشی از سوختگی در مدل حیوانی هستند. صدمات سوختگی یک فرایند التهابی است که با فعال کردن نوتروفیل‌ها موجب افزایش گون‌های فعال اکسیژن می‌شود که موجب کندی در روند بهبودی می‌شود، در نتیجه ترکیباتی که موجب مهار رادیکال‌های آزاد می‌شود می‌تواند در روند بهبودی موثر باشند (4) بعضی از گیاهان

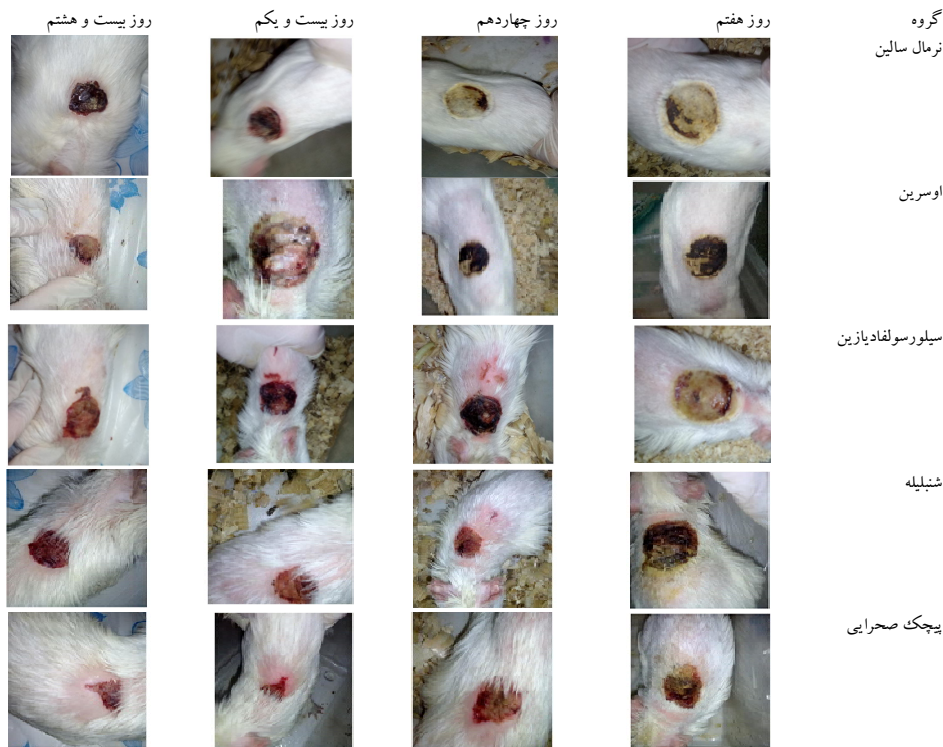
داشته است. در سایر فاکتورهای پوستی تفاوت معنی داری مشاهده نشد. در این مطالعه بررسی فیتوشیمیایی ترکیبات گیاهی با متد HPLC به دلیل کمبود امکانات صورت نگرفت. پیشنهاد می شود که بررسی های فیتوشیمیایی کاملتر و هم چنین مطالعات درون تنی انسانی انجام شود.



نمودار شماره 1: میانگین مساحت زخم ناشی از سوختگی در گروه های نرمال سالین، اوسرین، سیلورسولفادیاژین، پیچک صحرایی و شنبلیله

به گروه های کنترل از نظر آماری معنی دار بود ( $P < 0/05$ ). هم چنین شنبلیله باعث کاهش ابعاد زخم شد که تفاوت آن با گروه های کنترل معنی دار نبود (نمودار شماره 1). هم چنین از نتایج به دست آمده از پاتولوژی گرانولاسیون (دایره های مشکی در تصویر شماره 2) نیز بین گروه شنبلیله نسبت به گروه های نرمال سالین، اوسرین و سیلورسولفادیاژین اختلاف معنی دار مشاهده شد ( $P < 0/05$ ). هم چنین تفاوت گروه پیچک صحرایی نسبت به گروه های نرمال سالین، اوسرین و سیلورسولفادیاژین از نظر آماری معنی دار بود (تصویر شماره 2).

در مطالعه ای که به تاثیر عصاره *Terminalia chebula* پرداخته شده است نشان داد که سرعت و درجه تشکیل بافت دانه دار و میزان فولیکول در عصاره در مقایسه با گروه های کنترل افزایش یافته است (21). آزمون اپی تلیومی اختلاف گروه شنبلیله نسبت به سایر گروه ها معنی دار بوده و هم چنین در آزمون درم جدید گروه شنبلیله نسبت به گروه نرمال سالین و اوسرین اختلاف آماری معنی داری

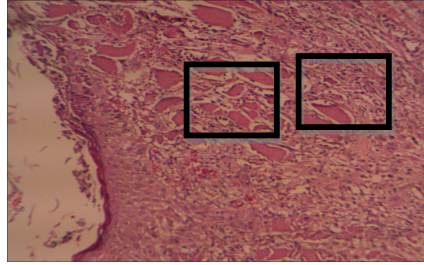


تصویر شماره 1: زخم در روزهای 7، 14، 21 و 28 بعد از درمان در گروه های نرمال سالین، اوسرین، سیلورسولفادیاژین، پیچک صحرایی و شنبلیله

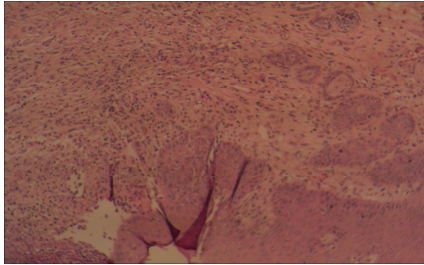
روز بیست و هشتم

نام گروه

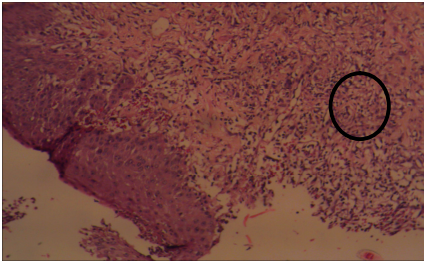
نرمال سالین



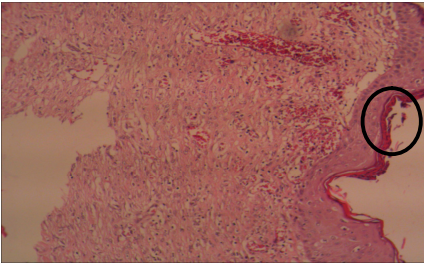
اوسرین



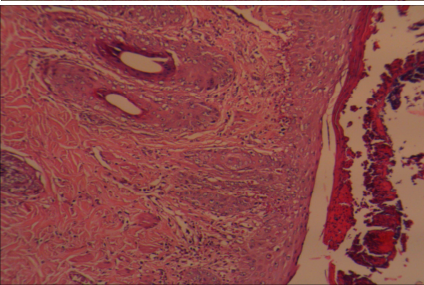
سیلور سولفاد یازین



شنبليله



پیچک صحرايي



تصویر شماره 2: بررسی پاتولوژی نمونه‌های سوختگی درجه دوم، در روز 28 درمان. عروق خونی و منافذ حاوی مترشحات سلولی با مربع نشان داده شده‌اند. گرانولاسیون با دایره‌ی مشکی نشان داده شده است.

### سپاسگزاری

با سپاس از همه عزیزانی که در این مطالعه همراهی و همکار کردند.

این مطالعه نشان داد عصاره‌های گیاهان پیچک صحرايي و شنبليله باعث بهبود زخم ناشی از سوختگی در مدل حیوانی می‌شود.

## References

- Nasiri E, Hosseinimehr SJ, Azadbakht M, Akbari J, Enayati-Fard R, Azizi S, et al. The healing effect of Arnebia euchroma ointment versus silver sulfadiazine on burn wounds in rat. *World J Plast Surg* 2015; 4(2): 134-144.
- Hoogewerf CJ, Hop MJ, Nieuwenhuis MK, Oen IM, Middelkoop E, Van Baar ME. Topical treatment for facial burns. *Cochrane Database Syst Rev* 2020; 7(7): CD008058.
- Wang Y, Beekman J, Hew J, Jackson S, Issler-Fisher AC, Parungao R, et al. Burn injury: challenges and advances in burn wound healing, infection, pain and scarring. *Adv Drug Deliv Rev* 2018; 123: 3-17.
- Bahramsoltani R, Farzaei MH, Abdolghaffari AH, Rahimi R, Samadi N, Heidari M, et al. Evaluation of phytochemicals, antioxidant and burn wound healing activities of Cucurbita moschata Duchesne fruit peel. *Iran J Basic Med Sci* 2017; 20(7): 798-805 (Persian).
- Murlidhar M, Goswami T. A review on the functional properties, nutritional content, medicinal utilization and potential application of fenugreek. *J Food Process Technol* 2012; 3(9).
- Nagulapalli Venkata KC, Swaroop A, Bagchi D, Bishayee A. A small plant with big benefits: Fenugreek (*Trigonella foenum-graecum* Linn.) for disease prevention and health promotion. *Mol Nutr Food Res* 2017; 61(6): 1600950.
- Azman NAM, Gallego MG, Juliá L, Fajari L, Almajano M. The effect of *Convolvulus arvensis* dried extract as a potential antioxidant in food models. *Antioxidants* 2015; 4(1): 170-184.
- Al-Rifai A, Aqel A, Al-Warhi T, Wabaidur SM, Al-Othman ZA, Badjah-Hadj-Ahmed AY. Antibacterial, antioxidant activity of ethanolic plant extracts of some *Convolvulus* species and their DART-ToF-MS profiling. *Evid Based Complement Alternat Med* 2017; 2017: 5694305.
- Sowemimo B, Farnsworth N. Phytochemical investigation of *Convolvulus arvensis* (Convolvulaceae). *J Pharm Sci* 1973; 62(4): 678-679.
- Molyneux RJ, Pan Y, Goldmann A, Tepfer DA, Elbein A. Calystegins, a novel class of alkaloid glycosidase inhibitors. *Arch Biochem Biophys* 1993; 304(1): 81-88.
- Naidu MM, Shyamala B, Naik JP, Sulochanamma G, Srinivas P. Chemical composition and antioxidant activity of the husk and endosperm of fenugreek seeds. *LWT-Food Sci Technol* 2011; 44(2): 451-456.
- Akbari F, Azadbakht M, Bagheri A, Vahedi L. In Vitro and In Vivo Wound Healing Activity of *Astragalus floccosus* Boiss. (Fabaceae). *Adv Pharmacol Sci* 2022; 2022: 7865015.
- Pełkal A, Pyrzynska K. Evaluation of aluminium complexation reaction for flavonoid content assay. *Food Anal Methods* 2014; 7(9): 1776-1782.
- Sharififar F, Khazaeli P, Alli N. In vivo evaluation of anti-inflammatory activity of topical preparations from Fenugreek (*Trigonella foenum-graecum* L.) seeds in a cream base. *Iranian Journal of Pharmaceutical Sciences* 2009; 5(3): 157-162 (Persian).
- Al-Snafi AE. The pharmacology of *Equisetum arvense*-A review. *IOSR Journal of Pharmacy (IOSRPHR)* 2017; 7(2): 31-42.
- Panche AN, Diwan AD, Chandra SR. Flavonoids: an overview. *J Nutr Sci* 2016; 5.

17. Nasiri E, Hosseinimehr SJ, Azadbakht M, Akbari J, Enayati-Fard R, Azizi S. Effect of *Malva sylvestris* cream on burn injury and wounds in rats. *Avicenna Phytomed J* 2015; 5(4): 341-354 (Persian).
18. Yuniarti WM, Lukiswanto BS. Effects of herbal ointment containing the leaf extracts of *Madeira vine* (*Anredera cordifolia* (Ten.) Steenis) for burn wound healing process on albino rats. *Vet World* 2017; 10(7): 808-813.
19. Nascimento EGD, Sampaio TBM, Medeiros AC, Azevedo EPd. Evaluation of chitosan gel with 1% silver sulfadiazine as an alternative for burn wound treatment in rats. *Acta Cir Bras* 2009; 24(6): 460-465.
20. Akbari F, Azadbakht M, Bagheri A, Vahedi L. In Silico, In Vitro, and In Vivo Wound Healing Activity of *Astragalus microcephalus* Willd. *Adv Pharmacol Pharm Sci* 2022; 2022: 2156629.
21. Sayar H, Gergerlioglu N, Seringec N, Ozturk P, Bulbuloglu E, Karabay G. Comparison of efficacy of topical phenytoin with hypericin in second-degree burn wound healing: an experimental study in rats. *Med Sci Monit Basic Res* 2014; 20: 36-46.