

Protective Effects of Achillea millefolium Extract on Myocardial Infarction Induced by Isoproterenol in Rats

Somayeh Najafi Chaleshtori¹,
Meisam Rahmani Khajoe²,
Zahra Lorigooini³,
Maryam Anjomshoa^{4,5},
Fariba Houshmand^{6,5}

¹ MSc in Physiology, Medical Plants Research Center, Basic Health Sciences Institute, Shahrekord University of Medical Sciences, Shahrekord, Iran

² Medical Student, Faculty of Medicine, Shahrekord University of Medical Sciences, Shahrekord, Iran

³ Associate Professor, Medical Plants Research Center, Basic Health Sciences Institute, Shahrekord University of Medical Sciences, Shahrekord, Iran

⁴ Assistant Professor, Departments of Anatomical Sciences, Faculty of Medicine, Shahrekord University of Medical Sciences, Shahrekord, Iran

⁵ Medical Plants Research Center, Basic Health Sciences Institute, Shahrekord University of Medical Sciences, Shahrekord, Iran

⁶ Assistant Professor, Departments of Physiology and Pharmacology, Faculty of Medicine, Shahrekord University of Medical Sciences, Shahrekord, Iran

(Received January 10, 2022 ; Accepted June 26, 2022)

Abstract

Background and purpose: In recent years, natural products have been widely used in traditional medicine to treat cardiovascular diseases. The aim of this study was to determine the cardioprotective effect of *Achillea millefolium* extract against isoproterenol (ISO) induced myocardial infarction (MI) in rats.

Materials and methods: In this experimental study, the aerial parts of the plant were extracted with ethanol through maceration and subjected to colorimetry to determine flavonoids and phenolic compounds. The rats were treated with *A. millefolium* (100, 200, 400 mg/kg) for 1st days. MI was induced by intraperitoneal injection of isoproterenol (85 mg/kg) at days 15 and 16. Twenty-four hours after the second dose of ISO injection, the rats were anaesthetized and electrocardiographic (ECG) parameters were recorded and blood samples were obtained for biochemical assay.

Results: Isoproterenol increased heart weight/body weight ratio, serum levels of CK-MB, LDH, MDA, and decreased serum levels of total antioxidant capacity. In addition, it produced ST-segment elevation, decreased R-wave amplitude, and increased QT interval and heart rate. Pretreatment with *A. millefolium* at different doses prevented ISO-induced changes. Phenolic and flavonoid contents were 57.37 mg gallic acid/g DW and 6.74 mg quercetin /g DW, respectively. The IC₅₀ value of the extract was 81.54 µg/ ml in DPPH method.

Conclusion: The study showed that yarrow extract (*A. millefolium*) with its antioxidant properties protects the heart from ischemic damage caused by isoproterenol.

Keywords: myocardial infarction, isoproterenol, yarrow, *A. millefolium*, rat

J Mazandaran Univ Med Sci 2022; 32 (212): 1-16 (Persian).

Corresponding Author: Fariba Houshmand - Medical Plants Research Center, Basic Health Sciences Institute, Shahrekord University of Medical Sciences, Shahrekord, Iran. (E-mail: hoshmandf@tums.ac.ir)

اثرات محافظتی عصاره بومادران بر انفارکتوس تجربی میوکاردا ایجاد شده توسط ایزوپروترونول در موش صحرایی

سمیه نجفی چالستری¹

میثم رحمانی خواجهویی²

زهرا لری گوینی³

مریم انجم شعاع^{4,5}

فریبا هوشمند⁶

چکیده

سابقه و هدف: فراورده‌های طبیعی در سال‌های اخیر به طور گسترده در طب سنتی برای درمان بیماری‌های قلبی عروقی استفاده می‌شوند. هدف از این مطالعه تعیین اثر محافظتی عصاره بومادران (*Achillea millefolium*) در برابر انفارکتوس میوکاردا (MI) ناشی از ایزوپروترونول (ISO) در موش صحرایی بود.

مواد و روش‌ها: در این مطالعه تجربی، اندام‌های هوایی گیاه از طریق خیساندن با اتانول استخراج و برای تعیین فلاونوئیدها و ترکیبات فنولی، رنگ‌سنجی شدند. حیوانات با عصاره بومادران (400، 200، 100 mg/kg) به مدت 14 روز تحت درمان قرار گرفتند. انفارکتوس میوکاردا با تزریق ایزوپروترونول (85 mg/kg، داخل صفاقی) در روزهای 15 و 16 ایجاد شد. 24 ساعت پس از تزریق دوز دوم ISO، موش‌ها بیهوش شدند و پارامترهای الکتروکاردیوگرام ثبت و نمونه خون برای مطالعه بیوشیمیایی گرفته شد.

یافته‌ها: ایزوپروترونول نسبت وزن قلب به وزن بدن و سطح سرمی CK-MB، LDH، MDA را افزایش و ظرفیت آنتی‌اکسیدانی کل را کاهش داد. همچنین در پارامترهای الکتروکاردیوگرام سبب افزایش قطعه ST، کاهش دامنه موج R، افزایش فاصله QT و ضربان قلب نسبت به گروه کنترل شد. پیش‌درمانی با عصاره بومادران (*A. millefolium*) در دوزهای مختلف از تغییرات ناشی از ISO جلوگیری کرد. محتوای فنولی و فلاونوئیدی به ترتیب 57/37 mg gallic acid/g DW، 6/74 mg quercetin /g DW و مقدار IC50 عصاره به روش DPPH، 81/54 میکروگرم در میلی‌لیتر به دست آمد.

استنتاج: نتایج نشان داد که عصاره بومادران با خواص آنتی‌اکسیدانی خود از قلب در برابر آسیب‌های ایسکمیک ناشی از ایزوپروترونول محافظت می‌کند.

واژه‌های کلیدی: انفارکتوس میوکاردا، ایزوپروترونول، بومادران، *Achillea millefolium*، موش صحرایی

مقدمه

انفارکتوس میوکاردا (MI) یکی از دلایل عمده مرگ و میر در سراسر جهان است و اغلب مطالعات سعی در کشف راهکاری مناسب برای پیشگیری و درمان نارسایی‌های قلبی دارند. انفارکتوس میوکاردا پدیده پیچیده‌ای است که خصوصیات مکانیکی، الکتریکی، ساختاری و بیوشیمیایی سیستم قلب را تحت تاثیر قرار

مؤلف مسئول: فریبا هوشمند - شهر کرد: دانشگاه علوم پزشکی شهر کرد، پژوهشکده علوم پایه سلامت، مرکز تحقیقات گیاهان دارویی E-mail: hoshmandf@tums.ac.ir

1. کارشناسی ارشد فیزیولوژی، مرکز تحقیقات گیاهان دارویی، پژوهشکده علوم پایه سلامت، دانشگاه علوم پزشکی شهر کرد، شهر کرد، ایران

2. دانشجوی پزشکی، دانشکده پزشکی، دانشگاه علوم پزشکی شهر کرد، شهر کرد، ایران

3. دانشیار، مرکز تحقیقات گیاهان دارویی، پژوهشکده علوم پایه سلامت، دانشگاه علوم پزشکی شهر کرد، شهر کرد، ایران

4. استادیار، گروه علوم تشریح دانشکده پزشکی، دانشگاه علوم پزشکی شهر کرد، شهر کرد، ایران

5. مرکز تحقیقات گیاهان دارویی، پژوهشکده علوم پایه سلامت، دانشگاه علوم پزشکی شهر کرد، شهر کرد، ایران

6. استادیار، گروه فیزیولوژی-فارماکولوژی دانشکده پزشکی، دانشگاه علوم پزشکی شهر کرد، شهر کرد، ایران

© تاریخ دریافت: 1400/10/20 تاریخ ارجاع جهت اصلاحات: 1400/11/20 تاریخ تصویب: 1401/4/5

آسیا، اروپا و آمریکای شمالی می‌باشد. بومادران سفید با نام علمی *Achillea millefolium* L. معروف‌ترین و گسترده‌ترین گونه بومادران، بیش از 3000 سال است که در بین رایج‌ترین گونه‌های گیاهی مورد استفاده در طب عامیانه و سنتی فهرست شده است (8). خواص دارویی *A. millefolium* در سراسر جهان شناخته شده است و در فارماکوپه‌های ملی چندین کشور موجود است. از قسمت‌های هوایی *A. millefolium* معمولاً در طب سنتی اروپایی برای درمان اختلالات گوارشی، شکایات کبدی و صفراوی، از دست دادن اشتها و همچنین برای بهبود زخم، التهابات پوستی و خونریزی خارجی استفاده می‌شود (9). در ایران به‌طور سنتی *A. millefolium* عمدتاً برای درمان التهاب، درد و ناراحتی‌های گوارشی، هموروئید، سوء هاضمه، دیسمنوره و گاستریت تجویز می‌شود (10). همچنین طیف وسیعی از فعالیت‌های مختلف دارویی *A. millefolium* مانند ضد مالاریا، آنتی‌اکسیدان، ضد فشارخون، ضد میکروبی، ضد اسپاسم، محافظت کبدی، محافظ دستگاه گوارش با استفاده از مطالعات مختلف *in vitro* و *in vivo* گزارش شده است (9). این اثرات به دلیل وجود متابولیت‌های ثانویه فعال این گیاه از جمله ترپن‌ها، سسکوئیترپن‌ها، ترکیبات فنولی و فلاونوئیدی است (11، 12).

شواهد اپیدمیولوژیک و مطالعات بالینی طی سال‌های اخیر همواره بر این مطلب تأکید داشته‌اند که پلی‌فنول‌های رژیم غذایی و مواد غذایی غنی از این فیتوکیماکال‌ها در پیشگیری از بروز بیماری‌های قلبی عروقی، به‌ویژه بیماری کرونر قلب و انفارکتوس میوکارد، تأثیر به‌سزایی دارند (13). از آنجایی که تاکنون فعالیت محافظتی قلبی *A. millefolium* به‌عنوان یک گیاه دارویی مهم با پتانسیل آنتی‌اکسیدانی بالا در برابر انفارکتوس میوکارد ناشی از ایزوپروترونول بررسی نشده است، لذا مطالعه حاضر با هدف این که آیا مصرف عصاره بخش‌های هوایی این گیاه می‌تواند شدت آسیب ایسکمیک میوکارد ناشی از ایزوپروترونول را کاهش دهد، طراحی شد.

می‌دهد و تجمع رادیکال‌های آزاد در میان مکانیسم‌های مختلف پاتوفیزیولوژی MI مطرح شده است (۲۰۱). افزایش گونه‌های فعال اکسیژن مانند رادیکال‌های هیدروکسیل (OH) و آنیون سوپراکسید (O_2^-) در طی ایسکمی قلب منجر به تخریب غشای سلول، تشکیل پروکسیدهای لیپید و آسیب به سیستم دفاع آنتی‌اکسیدانی می‌شود (3). از این رو درمان با آنتی‌اکسیدان‌ها می‌تواند یک راهکار قوی برای جلوگیری از آسیب قلبی و اختلال عملکرد میوکارد در بیمارانی باشد که دچار انفارکتوس میوکارد حاد شده‌اند. ایزوپروترونول (ISO: Isoproterenol) یک کاتکول آمین سنتتیک است که باعث ایجاد استرس شدید در بافت میوکارد می‌شود. در حیوانات آزمایشگاهی با تحریک مزمن گیرنده‌های بتا آدرنژیک قلب با دوز بالای ایزوپروترونول، به‌طور تجربی انفارکتوس میوکارد ایجاد می‌شود. انفارکتوس میوکارد ناشی از ISO مدلی سریع، ساده و غیرتهاجمی را برای ایجاد وضعیتی مشابه MI حاد در انسان جهت بررسی اثرات مفید بسیاری از داروها بر عملکرد قلب فراهم کرده است (4، 5). همچنین تجویز ISO استرس اکسیداتیو شدیدی را در میوکارد تحریک می‌کند که باعث آسیب سلولی برگشت‌ناپذیر و در نهایت سکنه‌های قلبی می‌شود (4)، بنابراین با افزایش مصرف آنتی‌اکسیدان‌های آگزوژن که عمدتاً از مواد غذایی و گیاهان دارویی گرفته می‌شوند، می‌توان صدمات اکسیداتیو ناشی از رادیکال‌های آزاد و گونه‌های فعال اکسیژن را با مهار واکنش زنجیره‌ای اکسیداتیو کاهش داد (6). از طرف دیگر نقش آنتی‌اکسیدان‌های طبیعی در حفاظت سیستم‌های بیولوژیکی مورد توجه بوده و فعالیت ضد رادیکال آزاد یا آنتی‌اکسیدانی برخی از گیاهان دارویی نیز ثابت شده است (7). گیاهان دارویی منبعی غنی از آنتی‌اکسیدان‌های طبیعی عمدتاً پلی‌فنول‌ها، کاروتنوئیدها و ویتامین‌ها (ویتامین‌های E و C) هستند (6). بومادران از جنس *Achillea* از تیره کاسنی (Asteraceae) از گیاهان مهم دارویی و شامل بیش از 100 گونه است که گیاهی چند ساله بومی مناطق معتدل نیمکره شمالی در

مواد و روش‌ها

تهیه گیاه و عصاره گیری

گیاه بومادران از محل معتبر در شهر کرد تهیه و پس از تایید گیاه شناس و با شماره هر بار یوم 304 در مرکز تحقیقات گیاهان دارویی دانشگاه علوم پزشکی شهر کرد ثبت شد. پس از پودر کردن اندام هوایی گیاه با حلال اتانول 70 درصد به نسبت 1:5 به روش خیساندن (ماسراسیون) به مدت 72 ساعت عصاره گیری شد. سپس عصاره حاصل بعد از صاف کردن توسط دستگاه روتاری در شرایط خلاء تغلیظ گردید. در نهایت عصاره تغلیظ شده در انکوباتور 37 درجه سانتی گراد خشک شد (13).

تعیین ترکیبات فنول کل

میزان ترکیبات فنولی کل بر اساس روش رنگ سنجی folin-ciocaltue و بر حسب اسید گالیک اندازه گیری شد. محلول‌های استاندارد از اسید گالیک در محلول 60 درصد متانول تهیه شد. آنگاه از هر یک 0/1ml به لوله آزمایش منتقل گردید و به آن‌ها 0/5ml از محلول 10 درصد واکنشگر فولین - سیو کالتیو اضافه و پس از 3 الی 8 دقیقه به آن 0/4ml محلول کربنات سدیم 7/5 درصد اضافه شد، آنگاه لوله‌ها به مدت 30 دقیقه در دمای آزمایشگاه نگهداری و پس از آن میزان جذب نوری به وسیله دستگاه اسپکتروفوتومتر در طول موج 765nm اندازه گیری شد و بر این اساس نمودار استاندارد رسم گردید. سپس 0/01 تا 0/02 گرم از نمونه خشک شده عصاره را در متانول 60 درصد حل کرده و به حجم 10ml رسانده و بر اساس روش فولین - سیو کالتیو میزان فنول کل تعیین شد، با این تفاوت که به جای محلول استاندارد، از محلول عصاره اضافه شد. سپس میزان جذب قرائت شده را در نمودار استاندارد قرار داده و به این ترتیب مقدار فنول کل عصاره بر حسب mg/g معادل اسید گالیک به دست آمد (14).

تعیین ترکیبات فلاونوئید کل

اندازه گیری فلاونوئیدها بر اساس روش رنگ

سنجی آلومینیوم کلرید با کمی تغییرات انجام شد. به طور خلاصه 0/5 میلی لیتر از محلول هر عصاره (0/01 گرم در 10 میلی لیتر متانول 60 درجه) با 0/5 میلی لیتر کلرید آلومینیم 2 درصد و مقدار 3 میلی لیتر استات پتاسیم 5 درصد به آن‌ها اضافه گردید. پس از 40 دقیقه جذب نمونه‌ها در مقابل آب مقطر در طول موج 415nm قرائت شد. هم‌زمان با انجام آزمایش رقت‌های مختلف کوئرستین تهیه و مانند روش فوق آزمایش و منحنی استاندارد تهیه گردید و جذب نمونه‌ها با منحنی استاندارد مقایسه و مقدار فلاونوئید هر عصاره بر حسب میلی گرم معادل کوئرستین در هر گرم عصاره خشک محاسبه شد (14).

اندازه گیری فعالیت آنتی‌اکسیدانی به روش DPPH

فعالیت آنتی‌اکسیدانی، با استفاده از روش 2 و 2 دی فنیل 1- پیکریل هیدرازیل بر مبنای درصد مهار تولید رادیکال آزاد (DPPH) اندازه گیری شد. ابتدا غلظت‌های مختلف (۱۰، ۲۰، ۳۰، ۴۰، ۵۰، ۶۰، ۷۰ میکروگرم بر میلی لیتر) عصاره تهیه شد، سپس برای هر غلظت سه لوله آزمایش آماده شد. 200 میکرو لیتر از نمونه‌ها با غلظت‌های متفاوت با یک میلی لیتر از محلول 90 میکرومولار DPPH مخلوط شده و با متانول 95 درصد به حجم 4 میلی لیتر رسید و برای مدت زمان 60 دقیقه در تاریکی توسط دستگاه شیکر تکان داده شد. جذب نمونه‌های حاوی اسانس و شاهد بعد از این مدت زمان، در طول موج 517 نانومتر با استفاده از دستگاه اسپکتروفوتومتر خوانده شد (دستگاه قبلاً با متانول صفر می‌گردد). یک نمونه حاوی متانول و محلول DPPH به عنوان نمونه شاهد مورد استفاده قرار گرفت (14).

حیوانات

پژوهش حاضر یک مطالعه تجربی است و برای انجام آن از تعداد 50 سر موش صحرایی نر نژاد ویستار با میانگین وزنی 250 ± 50 گرم که از محل پرورش و نگهداری حیوانات آزمایشگاهی انستیتو پاستور ایران

تهیه شده بود، استفاده شد. شرایط نگهداری برای تمام گروه‌ها یکسان و به صورت 12 ساعت روشنایی/ تاریکی با دسترسی آزاد به آب و غذای استاندارد در نظر گرفته شد. انجام مطالعه بر اساس دستورالعمل‌های کمیته اخلاق دانشگاه علوم پزشکی شهرکرد (کد اخلاق IR.SKUMS.REC.1396.274) و پس از یک هفته سازگاری به شرایط محیطی جدید شروع شد.

القای انفارکتوس میوکاردا

با تزریق داخل صفاقی (ip) 85 میلی‌گرم/ کیلوگرم ایزوپروترونول هیدروکلراید (شرکت سیگما-آلدریج) محلول در نرمال سالین به طور داخل صفاقی در دو روز متوالی به فاصله 24 ساعت، انفارکتوس میوکاردا (MI) تجربی ایجاد گردید. حیوانات 24 ساعت بعد از دومین دوز ایزوپروترونول کشته شدند (15).

طراحی مطالعه

موش‌ها به صورت تصادفی به 5 گروه ده‌تایی تقسیم شدند. همه مواد به صورت داخل صفاقی، با حجم تزریق 1 ml و روزی یک بار تزریق شدند. طول مدت آزمایش 16 روز بود (16).

گروه 1 (گروه کنترل): موش‌های صحرائی این گروه نرمال سالین را در طول آزمایش به مدت 16 روز (0-16) به صورت داخل صفاقی دریافت کردند.

گروه 2 (گروه ISO): در این گروه نرمال سالین به مدت 14 روز (0-14) دریافت کردند و ایزوپروترونول (ip, 85 mg/kg) در روزهای 15 و 16 به فاصله 24 ساعت به آن‌ها تزریق شد.

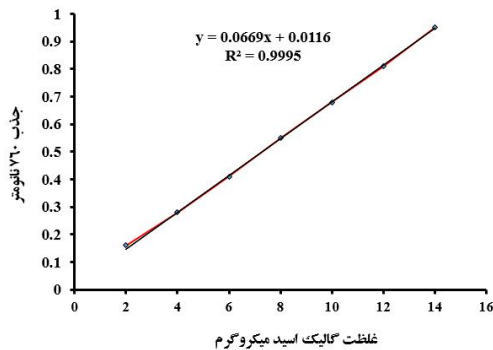
حیوانات گروه‌های 3 تا 5 (گروه‌های ISO + بومادران): به مدت 14 روز با عصاره هیدروالکلی بومادران با دوزهای (100، 200 و 400 میلی‌گرم بر کیلوگرم) در روزهای تیمار شدند (به صورت داخل صفاقی) (17) و در روزهای 15 و 16 ایزوپروترونول (ip, 85mg/kg) 30 دقیقه بعد از دریافت عصاره تزریق شد.

در پایان آزمایشات و 24 ساعت پس از تزریق دوز دوم ایزوپروترونول، موش‌های صحرائی وزن کشی شده و برای ثبت الکتروکاردیوگرام (ECG) با کتامین و زایلازین (داخل صفاقی، 60 و 10 میلی‌گرم بر کیلوگرم به ترتیب) بیهوش شدند و اشتقاق II الکتروکاردیوگرام به مدت 10 دقیقه جهت ارزیابی ضربان قلب (HR) و پارامترهای ECG با استفاده از الکترودهای زیر پوستی متصل به سیستم ثبت داده (PowerLab data acquisition) ADInstruments (system, four channels) انجام شد. سپس میانگین‌های محاسبه شده برای هر پارامتر ECG توسط نرم‌افزار پاورلب در این بازه زمانی جهت آنالیز آماری استفاده گردید. پس از ثبت ECG برای بررسی پارامترهای بیوشیمیایی CK-MB، LDH، FRAP و MDA نمونه خون از قلب گرفته شد و به وسیله سانتریفیوژ سرم آن جدا و در دمای 70- درجه سانتی‌گراد نگهداری شد. پس از آن تحت بیهوشی عمیق قلب جدا شده با نرمال سالین سرد شسته و برای محاسبه نسبت وزن قلب به وزن بدن (BWHW) توزین شد. این نسبت برای ارزیابی میزان احتقان محاسبه شد (18).

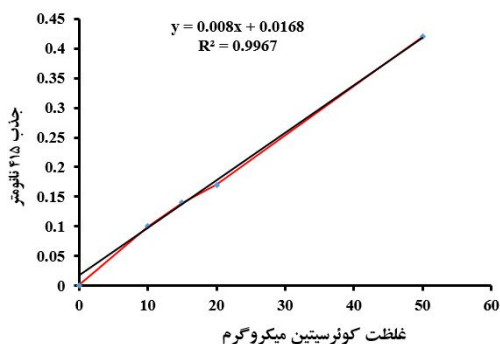
آنالیزهای بیوشیمیایی سرم

میزان کراتین کیناز (CK-MB) و لاکتات دهیدروژناز (LDH) سرم به روش اسپکتروفوتومتری و با استفاده از کیت‌های تشخیصی شرکت پارس آزمون (ایران) و براساس پروتکل مندرج روی کیت‌ها اندازه‌گیری شد. غلظت مالون دی‌آلدئید (MDA) به‌عنوان مقیاسی از پراکسیداسیون لیپیدی در سرم بر اساس روش Ohkawa و واکنش تیوباربتوریک اسید با MDA و ایجاد کمپلکس رنگی با حداکثر جذب نوری در 523 نانومتر تعیین شد (19). تعیین ظرفیت آنتی‌اکسیدانی تام سرم خون با استفاده از روش FRAP انجام شد. در این روش واکنش Fe+2 با معرف TPTZ کمپلکس رنگی با ماکزیمم جذب 591 نانومتر ایجاد می‌کند. میزان قدرت احیاکنندگی سرم از طریق افزایش غلظت کمپلکس فوق توسط دستگاه اسپکتروفوتومتری اندازه‌گیری شد (20).

بررسی هیستوپاتولوژیک



نمودار شماره 1: منحنی استاندارد گالیک اسید جهت اندازه گیری مقادیر فنول



نمودار شماره 2: منحنی استاندارد کوئرستین جهت اندازه گیری محتوای فلاونوئید

میزان فعالیت آنتی اکسیدانی عصاره هیدروالکلی بومادران رادیکال DPPH یک رادیکال آزاد پایدار با اتم مرکزی نیتروژن است که با احیاشدن و تولید مولکول پایدار DPPH-H از ارغوانی به زرد تغییر رنگ می دهد. میزان به دام اندازی و مهار رادیکال DPPH توسط عصاره هیدروالکلی بومادران در غلظت های متفاوت و مقایسه آن با BHT نشان داد که غلظت مهار 50 درصد (IC50) در عصاره هیدروالکلی بومادران برابر با 81/54 میکروگرم بر میلی لیتر است.

یافته های نسبت وزن قلب به وزن بدن:

اثرات ایزوپروتونول و عصاره بومادران بر وزن قلب، وزن بدن و نسبت وزن قلب به وزن بدن در جدول شماره 1 ارائه شده است. نتایج حاصل از اندازه گیری وزن بافت

در پایان، قسمتی از بافت قلب موش ها (از تمام گروه های مورد مطالعه) با نرمال سالین شستشو و سپس در محلول بافر فرمالین 10 درصد فیکس شدند و پس از تثبیت، مراحل آنگیری و قالبگیری با پارافین انجام گرفت. سپس برش های 5 میکرونی از بافت تهیه و به وسیله هماتوکسیلین - ائوزین رنگ آمیزی شدند و به وسیله پاتولوژیست که نسبت به گروه بندی حیوانات بی اطلاع بود مورد بررسی قرار گرفت. در بررسی های بافت شناسی التهاب، ادم، نکروز، هایپر تروفی و فیبروز مورد توجه قرار گرفت. برای درجه بندی ضایعات از درجه بندی کیفی استفاده شد که در آن علامت (-) نشان دهنده عدم وجود ضایعات، (+) نشانه درجه یا شدت کم و خفیف ضایعات، (++) نشانه درجه یا شدت متوسط ضایعات و (+++) نشانه درجه یا شدت زیاد ضایعات می باشد.

روش تجزیه و تحلیل داده ها

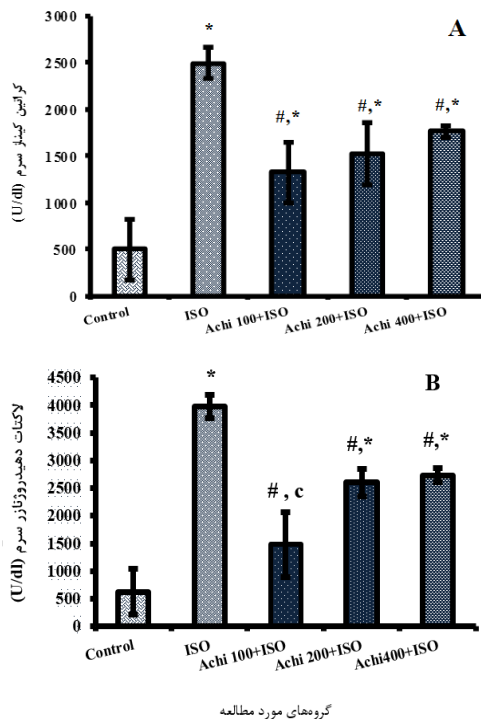
در این مطالعه با استفاده از نرم افزار SPSS برای مقایسه میانگین گروه ها از آزمون ANOVA یک طرفه (آزمون Duncan) استفاده شد. نتایج به صورت میانگین \pm انحراف معیار ارائه شدند و مقادیر با $P < 0/05$ به عنوان حداقل سطح معنی دار در نظر گرفته شد.

یافته ها

استاندارد سازی عصاره

با توجه به روش فولین سیو-کالیتو (Folin-Ciocalteu) و معادله خطی منحنی استاندارد گالیک اسید، محتوای تام فنلی در هر گرم وزن خشک عصاره هیدروالکلی بومادران برابر با 57/37 mg equivalent gallic acid/g DW به دست آمد و همچنین طبق روش رنگ سنجی و معادله خط منحنی استاندارد کوئرستین، محتوی تام فلاونوئیدی در هر گرم وزن خشک عصاره هیدروالکلی بومادران برابر با 6/74 equivalent quercetin/g DW برآورد شد (نمودار شماره 1 و 2).

سه دوز قبل از دریافت ISO مقادیر افزایش یافته مارکرهای سرمی مذکور را به صورت وابسته به دوز در مقایسه با گروه ایزوپروتونول کاهش داد ($P < 0/05$)، (نمودار شماره 1) و این کاهش در دوز 100 mg/kg نسبت به دو دوز دیگر عصاره بیش تر بود (نمودار شماره 3).



نمودار شماره 3: اثر تزریق عصاره هیدروالکلی بومادران بر فعالیت (A) آنزیم کراتین کیناز (CK-MB) و (B) لاکتات دهیدروژناز (LDH) در گروه‌های مورد مطالعه.

داده‌ها به صورت Mean±SEM و در سطح معنی داری $P < 0/05$ است.

ISO: ایزوپروتونول، Achi: بومادران (*Achillea millefolium*).

*: در مقایسه با گروه کنترل؛ #: در مقایسه با گروه تست بدون تیمار (ISO)؛

c: در مقایسه با گروه Achi 400+ISO

- تأثیر عصاره هیدروالکلی بومادران بر سطح مالون‌دی-آلدئید (MDA) و ظرفیت آنتی‌اکسیدانی سرم (FRAP) برای تعیین پراکسیداسیون لیپیدی، سطح سرمی مالون‌دی‌آلدئید اندازه‌گیری شد. تزریق ISO باعث افزایش معنی دار MDA نسبت به گروه کنترل شد. پس از دریافت عصاره بومادران در گروه‌های تیمار، سطح سرمی MDA در مقایسه با گروه تست بدون تیمار (ISO)

قلب در گروه ایزوپروتونول (ISO) نسبت به گروه کنترل افزایش معنی داری داشت و با تزریق عصاره بومادران کاهش معنی داری در وزن قلب نسبت به گروه کنترل مشاهده شد. وزن بدن در پایان آزمایش در گروه تحت درمان با ISO در مقایسه با گروه کنترل کاهش معنی دار از خود نشان داد ($P < 0/05$). به منظور ارزیابی میزان افزایش وزن قلب و ادم پس از MI، نسبت وزن قلب به وزن بدن محاسبه شد. تزریق ایزوپروتونول به طور معنی داری سبب افزایش میانگین این نسبت در مقایسه با گروه کنترل شد ($P < 0/05$). درمان داخل صفاقی هر سه دوز عصاره باعث کاهش معنی دار نسبت وزن قلب به وزن بدن در مقایسه با موش‌های گروه ایزوپروتونول شد و دوز 100 mg/kg بهترین پاسخ را نشان داد ($P < 0/05$). در مقایسه با حیوانات گروه کنترل تفاوت معنی داری در حیوانات تحت درمان با عصاره بومادران مشاهده نشد.

جدول شماره 1: تأثیر عصاره بومادران بر وزن بدن، وزن قلب و نسبت وزن قلب به وزن بدن در انفارکتوس میوکارد ناشی از ایزوپروتونول در موش صحرایی

گروه‌های مورد مطالعه	مشیرهای وزنی		
	نسبت وزن قلب به وزن بدن (درصد) انحراف معیار میانگین	وزن قلب (g) انحراف معیار میانگین	وزن بدن (g) انحراف معیار میانگین
کنترل	0/41 ± 0/0001	1/02 ± 0/02	245/6 ± 4/00
ISO	0/54 ± 0/0001*	1/22 ± 0/1*	221/5 ± 7/05*
Achi 100+ISO	0/40 ± 0/0001#	0/98 ± 0/03#	241/5 ± 3/00#
Achi 200+ISO	0/42 ± 0/0006#	1/02 ± 0/01#	240 ± 3/00 #
Achi 400+ISO	0/42 ± 0/0001#	1/00 ± 0/04#	235 ± 4/00

داده‌ها به صورت Mean±SEM و در سطح معنی داری $P < 0/05$ است.

ISO: ایزوپروتونول، Achi: بومادران (*Achillea millefolium*)

*: دارای اختلاف معنی دار در مقایسه با گروه کنترل؛

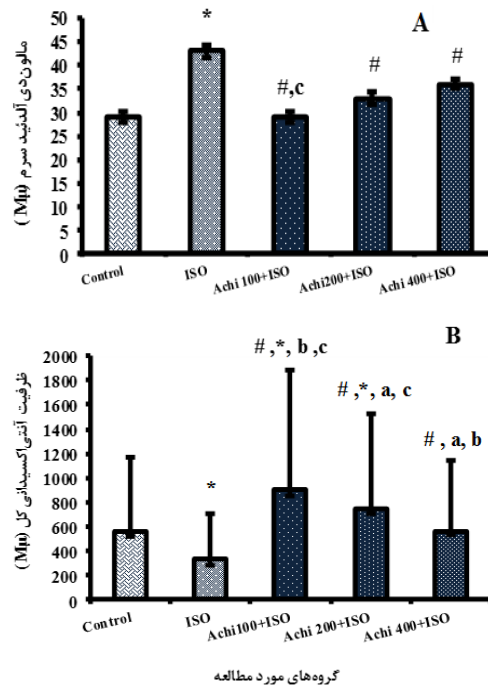
#: دارای اختلاف معنی دار در مقایسه با گروه ایزوپروتونول

تأثیر عصاره هیدروالکلی بومادران بر فعالیت آنزیم کراتین کیناز (CK-MB) و لاکتات دهیدروژناز (LDH) سرم تزریق ISO و مسمومیت قلبی ناشی از آن در گروه ایزوپروتونول (ISO) باعث افزایش معنی دار سطح سرمی CK-MB و LDH در مقایسه با گروه کنترل شد ($P < 0/05$)، در حالی که تزریق عصاره هیدروالکلی بومادران در هر

c: در مقایسه با گروه Achi 400+ISO
- تأثیر عصاره هیدروالکلی بومادران بر الگو و پارامترهای ECG

عملکرد قلب توسط الکتروکاردیوگرام برای مشاهده اثرات *A. millefolium* بر آسیب میوکارد ناشی از ISO ارزیابی شد. الگوی الکتروکاردیوگرام حیوانات در گروه‌های مورد آزمون در تصویر شماره 1 و جدول شماره 2 نشان داده شده است. با توجه به الگوی الکتروکاردیوگرام، موش‌های گروه کنترل الگوی ECG نرمالی را داشتند، در حالی که در موش‌های دریافت کننده ISO تغییرات قابل توجهی در الگوی ECG مانند صعود معنی دار قطعه ST و کاهش معنی دار دامنه موج R در مقایسه با گروه کنترل مشاهده شد که هر دو نشان دهنده انفارکتوس میوکارد است ($P < 0/05$) (تصویر شماره 1). همچنین موش‌های تحت درمان با ایزوپروترونول موج Q پاتولوژیک را نشان دادند که بیانگر ایجاد انفارکتوس میوکارد ترانس مورال است. علاوه بر این، یک کاهش معنی داری در موج P، کمپلکس QRS و فاصله زمانی R-R و افزایش معنی داری در فاصله زمانی QTc، QT و ضربان قلب در موش‌های تزریق شده با ISO نسبت به موش‌های گروه کنترل مشاهده شد ($P < 0/05$)، جدول شماره 2). عصاره هیدروالکلی بومادران در گروه‌های مورد مطالعه موجب کاهش معنی دار صعود قطعه ST و افزایش معنی دار دامنه موج R در مقایسه با گروه ISO به تنهایی شد ($P < 0/05$). همچنین تزریق عصاره بومادران قبل از ISO، موجب افزایش معنی دار موج P، کمپلکس QRS و فاصله زمانی R-R همراه با کاهش معنی دار ضربان قلب در مقایسه با موش‌های صحرائی گروه ISO شد ($P < 0/05$). پارامترهای ECG، به ویژه در گروه درمان با دوز 100mg/Kg، تا حد گروه کنترل بازبایی شد (جدول شماره 2) (نمودار شماره 5A و 5B). این نتایج نشان داد که *A. millefolium* می‌تواند ضایعات ایسکمی میوکارد ناشی از ISO را بهبود بخشد.

کاهش معنی داری را نشان داد و دوز 100mg/kg عصاره در مقایسه با دو دوز دیگر عصاره، توانست سطح سرمی MDA را به میزان بیش تری کاهش داده و به سطح گروه کنترل برساند ($P < 0/05$)، (نمودار شماره 4A). همچنین مسمومیت قلبی با ISO ظرفیت آنتی اکسیدانی سرم را در گروه تست بدون تیمار در مقایسه با گروه کنترل به طور معنی داری کاهش داد ($P < 0/05$). ظرفیت آنتی اکسیدانی سرم، در گروه‌های دریافت کننده هر سه دوز عصاره هیدروالکلی بومادران، به طور معنی داری در مقایسه با گروه ISO افزایش یافت به طوری که در دوزهای 100 و 200 عصاره در مقایسه با گروه کنترل افزایش معنی داری را در ظرفیت آنتی اکسیدانی سرم نشان داد ($P < 0/05$)، (نمودار شماره 4B).



نمودار شماره 4: اثر تزریق عصاره هیدروالکلی بومادران بر سطح (A) مالون دی آلدئید (MDA) و (B) ظرفیت آنتی اکسیدانی کل (FRAP) سرم در گروه‌های مورد مطالعه.

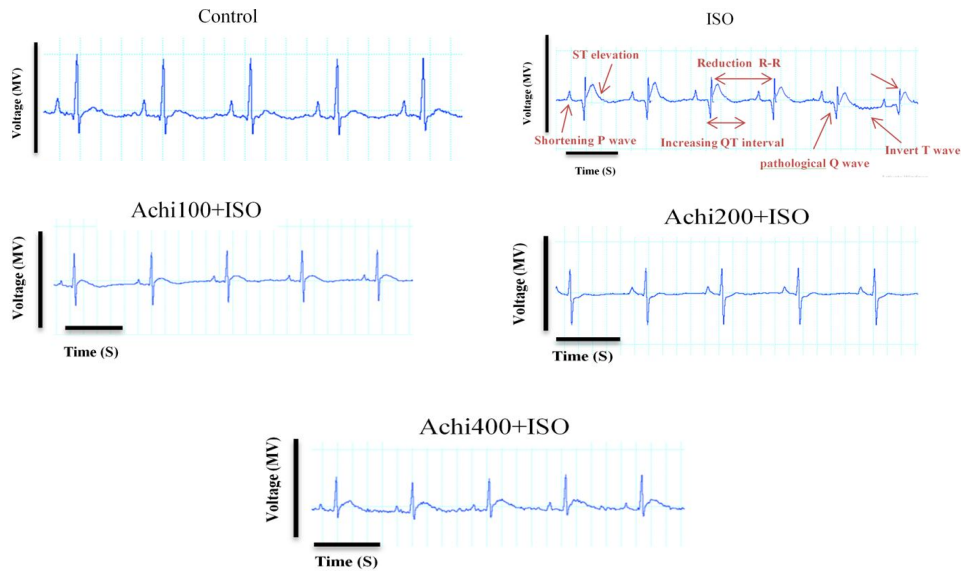
داده‌ها بصورت Mean ± SEM و در سطح معنی داری $P < 0/05$ است.

ISO: ایزوپروترونول، بومادران (*Achillea millefolium*).

*: در مقایسه با گروه کنترل؛ #: در مقایسه با گروه تست بدون تیمار (ISO)؛

a: در مقایسه با گروه Achi 100+ISO؛

b: در مقایسه با گروه Achi 200+ISO؛



تصویر شماره 1: الگوی الکتروکاردیوگرام (لید II) در گروه های مورد مطالعه. (ISO: ایزوپروترونول، Achi: بومادران (*Achillea millefolium*))

جدول شماره 2: اثر تزریق عصاره بومادران بر تغییرات پارامترهای ECG در گروه های مورد مطالعه.

گروه ها					پارامترهای ECG
Achi 400 +ISO انحراف معیار ± میانگین	Achi 200 +ISO انحراف معیار ± میانگین	Achi 100 +ISO انحراف معیار ± میانگین	ISO انحراف معیار ± میانگین	کنترل انحراف معیار ± میانگین	
0/114 ± 0/01	0/118 ± 0/01#,*	0/107 ± 0/012 #,*	0/064 ± 0/005 *	0/174 ± 0/006	P wave (s)
0/193 ± 0/001	0/021 ± 0/125	0/023 ± 0/001 #,*c	0/017 ± 0/0006 *	0/025 ± 0/0013	QRS complex(s)
0/201 ± 0/003	0/192 ± 0/004#,*	0/184 ± 0/006 #,*c	0/093 ± 0/0034 *	0/076 ± 0/0024	QT interval (s)
0/182 ± 0/006	0/177 ± 0/006#	0/185 ± 0/009 #	0/256 ± 0/0049 *	0/166 ± 0/0073	QTc interval (s)
0/287 ± 0/012 #,*a	0/343 ± 0/026#,*	0/409 ± 0/05 #,*c	0/174 ± 0/01 *	0/555 ± 0/046	R amplitude (mV)
0/177 ± 0/003 b #,*a	0/208 ± 0/005 #,*c	0/221 ± 0/006 #,*c	0/147 ± 0/0013 *	0/252 ± 0/0034	R-R interval (s)

داده ها به صورت Mean ± SEM و در سطح معنی داری $P < 0/05$ است.

ISO: ایزوپروترونول، Achi: بومادران (*Achillea millefolium*).

*: در مقایسه با گروه کنترل؛ #: در مقایسه با گروه ایزوپروترونول؛

a: در مقایسه با گروه Achi 100+ISO؛ b: در مقایسه با گروه Achi 200+ISO؛ c: در مقایسه با گروه Achi 400+ISO

همراه با ادم گسترده در لا به لای سلول های عضله قلب قابل مشاهده است. در برخی نواحی بافت قلب هسته های نکروتیک و هایپرتروفی کاردیومیوسیت ها همراه با تشکیل بافت فیروزه دیده می شود. تجویز عصاره گیاه بومادران به موش های دریافت کننده ISO در دوزهای 100 و 400 میلی گرم/کیلوگرم میزان ادم، التهاب و نکروز بهبود یافت اما در دوز 200 میلی گرم/کیلوگرم نشانه هایی از التهاب و نکروز ناشی از ایزوپروترونول مشاهده می شود.

تأثیر عصاره بومادران بر روی تغییرات بافت قلب یافته های بافت شناسی جدول شماره 3 اثر عصاره گیاه بومادران را بر روی درجه تغییرات بافت شناسی در بافت میوکاردر در حیوانات گروه های کنترل، ایزوپروترونول و درمان با عصاره بومادران را نشان می دهد. در آسیب شناسی بافتی همان طوری که در تصویر شماره 2 نشان داده شده است ساختار بافتی قلب در موش های صحرایی گروه کنترل طبیعی و سالم است. در گروه دریافت کننده ISO بر خلاف گروه کنترل، شدت و وسعت ضایعات بسیار چشم گیر بود، به طوری که تجمع سلول های التهابی

جدول شماره 3: اثر تزریق دوزهای مختلف عصاره بومادران بر تغییرات بافت قلب در گروه های مورد مطالعه

گروه های مورد مطالعه	التهاب	ادم	نکروز	هایپرتروفی	فیروز
کنترل	-	-	-	-	-
ISO	+++	++	+++	++	+
Achi 100+ISO	+	+	+	+	-
Achi 200+ISO	++	+	++	+	-
Achi 400+ISO	+	+	++	+	-

ISO: ایزوپروترونول، Achi: بومادران (*Achillea millefolium*).

(-): عدم وجود ضایعات، (+) شدت کم و خفیف ضایعات،

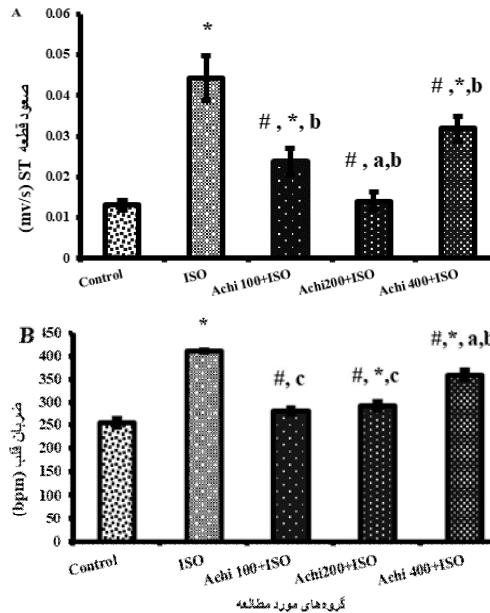
(++) شدت متوسط ضایعات، (+++) شدت زیاد ضایعات

بحث

با توجه به اطلاعات کمی که در مورد نقش حافظت قلبی بومادران در بیماری های قلبی عروقی در دست است، این مطالعه با هدف تعیین اثرات درمانی عصاره هیدروآلتولی قسمت های هوایی گیاه *A. millefolium* در مدل تجربی نکروز میوکارد ناشی از ایزوپروترونول درموش های صحرایی انجام گردید.

نتایج این مطالعه نشان داد که تجویز ایزوپروترونول باعث صدمه به میوکارد شد. ایزوپروترونول (ISO) در دوزهای بالا، تغییرات مورفولوژیکی و عملکردی در قلب ایجاد می کند که بسیار شبیه تغییرات پاتولوژیک موضعی سکته قلبی در انسان است (21).

در این مطالعه به دنبال تزریق ایزوپروترونول نسبت وزن قلب به وزن بدن به طور قابل توجهی افزایش یافت. افزایش وزن قلب ممکن است بدلیل افزایش تجمع آب با تغییرات ادماتوز در فضاهای میان بافتی عضله قلب و افزایش پروتئین سلول های عضلانی باشد. گزارش شده است که عملکرد میوکارد به دلیل افزایش محتوای آب میوکارد به میزان 1 درصد تقریباً به میزان 10 درصد کاهش می یابد. افزایش نفوذپذیری غشا در پاتوژنز آسیب سلول های عضلانی قلب به دنبال سمیت کاتکول آمین، یکی از عوامل موثر در تجمع آب در قلب است (22). یکی از نشانه های آسیب به قلب افزایش سطح آنزیم های CK-MB و LDH در سرم می باشد. هنگامی که سلول های عضله قلبی بر اثر کاهش اکسیژن و



نمودار شماره 5: تأثیر عصاره هیدروآلتولی بومادران بر (A) صعود قطعه ST و (B) ضربان قلب در گروه های مطالعه.

داده ها بصورت Mean±SEM و در سطح معنی داری $P < 0/05$ است.

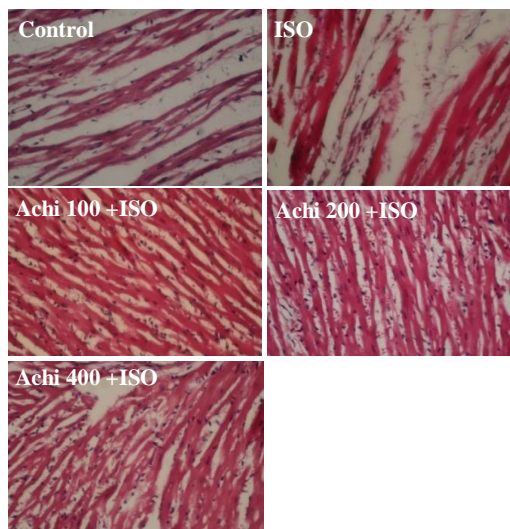
ISO: ایزوپروترونول، Achi: بومادران (*Achillea millefolium*).

*: در مقایسه با گروه کنترل؛ # در مقایسه با گروه تست بدون تیمار (ISO)؛

a: در مقایسه با گروه - Achi 100+ISO؛

b: در مقایسه با گروه Achi 200+ISO؛

c: در مقایسه با گروه Achi 400+ISO



تصویر شماره 2: اثر عصاره هیدروآلتولی بومادران، 400 mg/kg) 200 و 100) بر هیستوپاتولوژی در انفارکتوس میوکارد ناشی از ایزوپروترونول در موش صحرایی. بافت های قلب با H&E رنگ آمیزی و در زیر میکروسکوپ نوری با بزرگنمایی 40x مشاهده شدند.

ISO: ایزوپروترونول، Achi: بومادران (*Achillea millefolium*)

ممکن است به دلیل شروع ادم میوکارد پس از تجویز ایزوپروترونول باشد. این تغییرات در نوار قلب نشان دهنده پیشرفت MI است و با یافته‌های ECG مرتبط با ایسکمی میوکارد ناشی از ISO در مطالعات قبلی همخوانی دارد (27,23,5).

نتایج مطالعه حاضر نشان داد که درمان داخل صفاقی با عصاره هیدروالکلی گیاه *A. millefolium* از قلب در برابر آسیب ناشی از ISO محافظت می‌کند. پیش درمانی با عصاره به‌طور معناداری افزایش ناشی از ایزوپروترونول در نسبت وزن قلب به وزن بدن را در مقایسه با گروه ISO کاهش داد، بنابراین این ماده می‌تواند از افزایش وزن قلب و هیپرتروفی جلوگیری کند.

همچنین درمان با *A. millefolium* باعث بهبود قابل توجهی در سطح سرمی آنزیم‌های قلبی (LDH، و CK-MB) در مقایسه با گروه ISO شد که نشان‌دهنده اثر درمانی عصاره در برابر انفارکتوس ناشی از ISO است. این کاهش می‌تواند بخاطر وجود ترکیبات آنتی‌اکسیدان عصاره باشد که با مهار پراکسیداسیون لیپیدی و پایدار ساختن غشای سلول، از نشت این آنزیم‌ها و در نتیجه افزایش فعالیت سرمی آن‌ها جلوگیری می‌کند و نشانه‌ای از اثر محافظتی عصاره در برگشت آسیب قلبی و بهبود میوسیت‌ها است.

تجویز عصاره بومادران (100، 200 و 400 میلی‌گرم در کیلوگرم) باعث کاهش سطح محتوای مالون دی‌آلدئید ناشی از ایزوپروترونول شد. کاهش سطح MDA سرم ممکن است به دلیل فعالیت‌های افزایش یافته در آنزیم‌های آنتی‌اکسیدان (سوپراکسید دیسموتاز، کاتالاز و گلوکوتایون پراکسیداز) باشد. همچنین این نتایج نشان داد کاهش فعالیت آنتی‌اکسیدانی تام در گروه ایزوپروترونول به‌طور قابل توجهی با پیش درمانی با عصاره افزایش یافته است. عصاره بومادران همچنین از تغییرات بافتی ناشی از ISO از طریق تقویت وضعیت آنتی‌اکسیدانی و آسیب‌های ناشی از پراکسیداسیون لیپیدی و تغییرات بیوشیمیایی

خون‌رسانی آسیب می‌بینند، غشا سلولی نفوذپذیر یا پاره شده و باعث نشت آنزیم‌های CK-MB و LDH می‌شود. این آنزیم‌های داخل سلولی مارکرهای تشخیصی آسیب بافت میوکارد هستند و افزایش فعالیت این نشانگرها در سرم با درجه ضایعات نکروتیک موجود در میوکارد متناسب و نشان‌دهنده اختلال در یکپارچگی غشای سلول است (23). تزریق داخل صفاقی ایزوپروترونول (85mg/kg) افزایش معنی‌داری در سطح سرمی کراتین کیناز و لاکتات دهیدروژناز را نشان داد که مطابق با گزارش‌های قبلی است (24,25). همچنین تجویز غلظت بالای ایزوپروترونول می‌تواند باعث اختلال در تعادل اکسیدان/آنتی‌اکسیدان در سلول‌ها و ایجاد استرس اکسیداتیو، پراکسیداسیون لیپیدی و آسیب غیرقابل برگشت غشا شود (4). تولید گونه‌های فعال اکسیژن و یا کاهش آنتی‌اکسیدان‌ها در سیستم محافظتی به استرس اکسیداتیو کمک کرده و بر پاتوژنز MI تأثیر می‌گذارد (26). در این مطالعه، افزایش مالون دی‌آلدئید سرم که یک مارکر پراکسیداسیون لیپیدها و کاهش آنتی‌اکسیدان درون‌زا است، وقوع استرس اکسیداتیو در گروه ایزوپروترونول را تایید می‌کند. علاوه بر افزایش سطح MDA، سطح آنتی‌اکسیدانی تام سرم نیز پس از تزریق ISO کاهش یافت، بنابراین نکرروز میوکارد مشاهده شده در موش‌های دریافت‌کننده ISO را می‌توان به آسیب پراکسیداتیو آن نسبت داد.

نوار قلب اولین تست تشخیصی انفارکتوس میوکارد و بیماری‌های عروق کرونر است. در این مطالعه MI ناشی از ISO سبب تغییراتی در پارامترهای ECG شد که به شکل کاهش مدت زمان موج P، کمپلکس QRS، فاصله R-R و همچنین افزایش فاصله QT، QTc و افزایش معنی‌دار در قطعه ST و ضربان قلب مشاهده گردید. صعود قطعه ST، مهم‌ترین نشانه MI در نوار قلب است که به دلیل اختلاف پتانسیل بین ناحیه ایسکمیک و غیر ایسکمیک و اختلال عملکرد غشای سلولی ایجاد می‌شود، در حالی که کاهش دامنه R

ناشی از درمان ISO، جلوگیری کرد. این یافته‌ها حاکی از آن است که عصاره می‌تواند به‌طور قابل توجهی دفاع آنتی‌اکسیدانی سلولی را در برابر استرس اکسیداتیو بهبود بخشد که بر اساس مطالعات گذشته (9) و با توجه به نتایج استاندارد سازی عصاره بر اساس محتوی فنول کل و فلاونوئید کل در این مطالعه مشخص گردید که قسمت هوایی گیاه بومادران دارای اجزای غنی از فنول و فلاونوئیدی می‌باشد که همگی به عنوان آنتی‌اکسیدان پتانسیل بالقوه‌ای دارند.

از طرف دیگر، ناهنجاری ناشی از ایزوپروتونول در نوار قلب موش‌ها با افزایش بخش ST، طولانی شدن بخش QT و تضعیف PR، QRS و RR مشخص می‌شود. این تغییرات منعکس کننده آسیب به یکپارچگی سلول‌های میوکارد و عملکرد قلب است (28) و پیش درمانی با بومادران از تغییرات آسیب شناختی در نوار قلب جلوگیری کرد که نشان‌دهنده اثر محافظتی از غشای سلولی است. خواص فارماکولوژیک متنوعی به *A. millefolium* نسبت داده می‌شود، مانند خواص اسپاسمولیتیک، ضد التهابی، ضد درد، هموستاتیک، ضد دیابت، کولواژ، ضد تومور، آنتی‌اکسیدان، ضد قارچ، ضد عفونی کننده و اثرات محافظتی کبد که به دلیل وجود متابولیت‌های ثانویه فعال آن می‌باشد (9). از طرف دیگر، مطالعات تجربی متعددی به بررسی فعالیت‌های مختلف زیستی عصاره‌های *A. millefolium* پرداخته‌اند. مواردی که تأثیر عصاره بر فعالیت‌های مرتبط با التهاب، افزایش سطح در گردش فاکتور رشد- α ، مهار پیشرفت علائم و عوارض انسفالیت خود ایمن تجربی در موش، مهار تشکیل پروستاگلاندین و آگروسیتوز ناشی از عامل فعال کننده پلاکتی، اثرات محافظت کبدی در برابر هپاتیت ناشی از لیپوپولی ساکارید، خواص ضد میکروبی و کاهش ظرفیت سلول‌های دندریتیک (DCs) برای ایجاد پاسخ Th17 را مورد بررسی قرار داده‌اند (29,30).

علیرغم این که گیاه بومادران در طب سنتی برای درمان ضعف قلب، احساس گرفتگی ناگهانی و درد قلب و در شرایط ترومبوتیک مثل ترومبوز عروق مغزی و کرونر مطرح شده است، ولی مطالعات تجربی اندکی در مورد اثر آن بر قلب وجود دارد. Hijazi و همکاران نشان دادند که عصاره *A. fragrantissima* کاردیوتوکسیسیته ناشی از آدریامایسین را بهبود می‌بخشد زیرا باعث کاهش صعود قطعه ST و کاهش LDH و CK-MB از طریق مکانیسم‌های آنتی‌اکسیدانی و ضد التهابی می‌شود (31). در صورتی که در بررسی الکتروکاردیوگرام، آنزیم‌های قلبی و الکترولیت‌های سرم متعاقب تزریق داخل وریدی عصاره اتانولی بومادران سفید (*A. millefolium*) بر روی گوسفند، علیرغم تغییرات گاه به گاه در پارامترهای الکتروفیزیولوژیکی اثر قابل توجهی در آنزیم‌های قلبی و الکترولیت‌های سرم مشاهده نشد (32). در مطالعه دیگری که توسط خوری و همکاران انجام شد عصاره متانولی گونه *A. santolina* این گیاه فعالیت نسبی گره دهلیزی-بطنی را کاهش داد. آن‌ها احتمال دادند که این گیاه احتمالاً قادر به کنترل و یا جلوگیری از شروع آریتمی فوق بطنی است (33).

از طرف دیگر، اثرات کاهش فشار خون، گشاد کننده عروقی (37-34) و اینوتروپیک/کرونوتروپیک منفی *A. millefolium* نیز گزارش شده است (34,36,38,39). نیازمند و صابری با بررسی اثر اینوتروپیک و کرونوتروپیک عصاره آبی-اتانولی *A. millefolium* بر روی قلب ایزوله موش صحرائی نشان دادند که عصاره در طول تزریق اثرات اینوتروپیک و کرونوتروپیک منفی داشته و اثر کورونوتروپ منفی عصاره قوی تر از اثر اینوتروپ منفی آن بود (39).

علاوه بر این گزارش شده است که *A. wilhelmsii* می‌تواند قلب را در برابر آسیب ایسکمی-ریپرفیوژن محافظت کند که ممکن است مربوط به بهبود حالات استرس اکسیداتیو میوکارد و افزایش ذخیره آنتی‌اکسیدان درون زای قلب باشد، زیرا منجر به تعدیل قابل

و ممکن است در دوزهای بالاتر خود باعث تولید پراکسید هیدروژن و القای هر چه بیش تر استرس اکسیداتیو شود، بنابراین مطالعات تکمیلی در این راستا پیشنهاد می گردد. با این حال، این سوال مطرح است که آیا این اثر محافظت قلبی عصاره ناشی از اثر آن در کاهش فشارخون و یا به دلیل جلوگیری از هیپرتروفی قلب است، زیرا فشارخون در مطالعه ما اندازه گیری نشده و از محدودیت های مطالعه است. از سوی دیگر، شواهدی وجود دارد که استقلال بین هیپرتروفی قلب و فشارخون سیستمیک را نشان می دهد. یکی دیگر از محدودیت های مطالعه ما صرفا استفاده از موش های صحرایی نر بود.

نتایج به دست آمده از مطالعه حاضر نشان می دهد که عصاره بخش های هوایی *A.millefolium* با حفظ سطح آنزیم های نشانگر قلب، الگوهای ECG قلب را در برابر آسیب ایسکمیک ایزوپرتنول محافظت می کند و این اثرات می تواند به دلیل خواص آنتی اکسیدانی و تثبیت کننده غشا این گیاه باشد. بنابراین، یافته های به دست آمده از مطالعه حاضر و سایر مطالعات تجربی می تواند برخی از کاربردهای سنتی *A.millefolium* در بیماری های قلبی عروقی را تایید کرده و با انجام تحقیقات بیش تر اقدام بالقوه جدیدی را در سیستم قلبی عروقی فراهم کند.

سپاسگزاری

این مقاله از پایان نامه دکترای عمومی پزشکی می باشد و هزینه انجام آن از دانشگاه علوم پزشکی شهرکرد (مرکز تحقیقات گیاهان دارویی - کد طرح 857) تأمین شده است که بدینوسیله قدردانی می شود.

References

1. Lefler DJ, Granger DN. Oxidative stress and cardiac disease. *Am J Med* 2000; 109(4): 315-323.
2. Zhang G-X, Kimura S, Nishiyama A, Shokoji T, Rahman M, Yao L, et al. Cardiac oxidative

توجه سطح MDA و همچنین فعالیت SOD و CAT شد (17) و دوز بالاتر عصاره (100mg/kg و 200 و 400) دارای اثرات پیشگیرانه بیش تری در برابر استرس اکسیداتیو و همچنین بهبود اختلالات کاردیودینامیکی ناشی از آسیب I/R بوده است و نویسندگان این نتیجه را به میزان بیش تر فلاونوئیدها در دوزهای بالاتر عصاره نسبت دادند. ولی همان طور که از داده های ما مشخص است، دوز کم تر عصاره *A. millefolium*، دارای اثرات پیشگیرانه بیش تری در برابر استرس اکسیداتیو و همچنین در بهبود عوارض قلبی ناشی از آسیب ISO بود. این نتیجه می تواند علاوه بر تفاوت مدل القای ایسکمی و مدت زمان تجویز عصاره، به نوع گونه بومادران و در نتیجه میزان فلاونوئید آن ها مرتبط باشد. اگر چه مصرف فلاونوئیدها با کاهش مرگ و میر ناشی از بیماری قلبی در ارتباط است ولی بیش ترین ارتباط معکوس با دریافت میزان متوسط از فلاونوئیدها مشاهده شده است، زیرا دوزهای بالای فلاونوئیدها در مکمل های غذایی می توانند به جای این که به عنوان آنتی اکسیدان عمل کنند، تبدیل به پرواکسیدان ها و تولید رادیکال های آزاد شوند. از این رو میزان مصرف فلاونوئیدها در رژیم غذایی برای به حداکثر رساندن فواید و در عین حال به حداقل رساندن خطرات بسیار مهم است (40).

عملکرد آنتی اکسیدان ها نیز وابسته به دوز است و در حالی که در مقادیر پایین تر باعث افزایش ظرفیت آنتی اکسیدانی می شوند، در غلظت های بالاتر می توانند سیستم آنتی اکسیدانی را مهار و استرس اکسیداتیو ایجاد کنند (41). با توجه به این مطالب و نتایج این مطالعه به نظر می رسد که عصاره بومادران (*A. millefolium*) نیز در دوزهای پایین اثر آنتی اکسیدانی بهتری داشته است

- stress in acute and chronic isoproterenol-infused rats. *Cardiovasc Res* 2005; 65(1): 230-238.
3. Mehdizadeh R, Parizadeh MR, Khooei A-R, Mehri S, Hosseinzadeh H. Cardioprotective

- effect of saffron extract and safranal in isoproterenol-induced myocardial infarction in wistar rats. *Iran J Basic Med Sci* 2013; 16(1): 56-63.
4. Upaganlawar A, Gandhi H, Balaraman R. Isoproterenol induced myocardial infarction: protective role of natural products. *J Pharmacol Toxicol* 2011; 6(1): 1-17.
 5. Mohamed ME, Abduldaum MS, Younis NS. Cardioprotective Effect of Linalool against Isoproterenol-Induced Myocardial Infarction. *Life* 2021; 11(2): 120.
 6. Xu D-P, Li Y, Meng X, Zhou T, Zhou Y, Zheng J, et al. Natural antioxidants in foods and medicinal plants: Extraction, assessment and resources. *Int J Mol Sci* 2017; 18(1): 96.
 7. Mantle D, Eddeb F, Pickering AT. Comparison of relative antioxidant activities of British medicinal plant species in vitro. *J Ethnopharmacol* 2000; 72(1-2): 47-51.
 8. Radušiene J, Gudaityte O. Distribution of proazulenes in *Achillea millefolium* s.l. wild populations in relation to phytosociological dependence and morphological characters. *Plant Genet* 2005; 3(2): 136-143.
 9. Ali SI, Gopalakrishnan B, Venkatesalu V. Pharmacognosy, phytochemistry and pharmacological properties of *Achillea millefolium* L.: a review. *Phytother Res* 2017; 31(8): 1140-1161.
 10. Miraldi E, Ferri S, Mostaghimi V. Botanical drugs and preparations in the traditional medicine of West Azerbaijan (Iran). *J Ethnopharmacol* 2001; 75(2-3): 77-87.
 11. Trumbeckaite S, Benetis R, Bumblauskiene L, Burdulis D, Janulis V, Toleikis A, et al. *Achillea millefolium* L. s.l. herb extract: Antioxidant activity and effect on the rat heart mitochondrial functions. *Food Chem* 2011; 127(4): 1540-1548.
 12. Giorgi A, Mingozi M, Madeo M, Speranza G, Cocucci M. Effect of nitrogen starvation on the phenolic metabolism and antioxidant properties of yarrow (*Achillea collina* Becker ex Rchb.). *Food Chem* 2009; 114(1): 204-211.
 13. Hertog MG, Feskens EJ, Kromhout D, Hollman P, Katan M. Dietary antioxidant flavonoids and risk of coronary heart disease: the Zutphen Elderly Study. *Lancet* 1993; 342(8878): 1007-1011.
 14. Georgieva L, Gadjalova A, Mihaylova D, Pavlov A. *Achillea millefolium* L.-phytochemical profile and in vitro antioxidant activity. *Int Food Res J* 2015; 22(4): 1347-1352.
 15. Murugesan M, Revathi R, Manju V. Cardioprotective effect of fenugreek on isoproterenol-induced myocardial infarction in rats. *Indian J Pharmacol* 2011; 43(5): 516-519.
 16. Haleagrahara N, Julian V, Chakravarthi S. N-acetylcysteine offers cardioprotection by decreasing cardiac lipid hydroperoxides and 8-isoprostane level in isoproterenol-induced cardiotoxicity in rats. *Cardiovasc Toxicol* 2011; 11(4): 373-381.
 17. Mahmoudabady M, Lashkari M, Niazmand S, Soukhtanloo M. Cardioprotective effects of *Achillea wilhelmsii* on the isolated rat heart in ischemia-reperfusion. *J Tradit Complement Med* 2017; 7(4): 501-507.
 18. Toutounchi NS, Afroozian A, Rameshrad M, Rezaabakhsh A, Vaez H, Hamedeyazdan S, et al. Cardioprotective effects of rosmarinic acid on isoproterenol-induced myocardial infarction in rats. *Pharm Sci* 2017; 23(2): 103-111.
 19. Ohkawa H, Ohishi N, Yagi K. Assay for lipid peroxides in animal tissues by thiobarbituric acid reaction. *Anal Biochem* 1979; 95(2): 351-358.

20. Benzie IF, Strain J. [2] Ferric reducing/antioxidant power assay: direct measure of total antioxidant activity of biological fluids and modified version for simultaneous measurement of total antioxidant power and ascorbic acid concentration. *Methods Enzymol* 1999; 299: 15-27.
21. Acikel M, Buyukokuroglu ME, Erdogan F, Aksoy H, Bozkurt E, Senocak H. Protective effects of dantrolene against myocardial injury induced by isoproterenol in rats: biochemical and histological findings. *Int J Cardiol* 2005; 98(3): 389-394.
22. Laine G, Allen S. Left ventricular myocardial edema. Lymph flow, interstitial fibrosis, and cardiac function. *Circ Res* 1991; 68(6): 1713-1721.
23. Patel V, Upananlawar A, Zalawadia R, Balaraman R. Cardioprotective effect of melatonin against isoproterenol induced myocardial infarction in rats: a biochemical, electrocardiographic and histoarchitectural evaluation. *Eur J Pharmacol* 2010; 644(1-3): 160-168.
24. Tom ENL, Nankia FD, Nyunai N, Girard-Thernier C, Demougeot C, Dimo T. Myocardial potency of aqueous extract of *Harungana madagascariensis* stem bark against isoproterenol-induced myocardial damage in rats. *Univ J Pharm Res* 2018; 3(1): 17-24.
25. Khan V, Sharma S, Bhandari U, Ali SM, Haque SE. Raspberry ketone protects against isoproterenol-induced myocardial infarction in rats. *Life Sci* 2018; 194: 205-212.
26. Sawyer DB, Siwik DA, Xiao L, Pimentel DR, Singh K, Colucci WS. Role of oxidative stress in myocardial hypertrophy and failure. *J Mol Cell Cardiol* 2002; 34(4): 379-388.
27. Metias E, Aboelmaaty N, Hussein A, Abdallah E, Abdelaziz A. Modulation of ECG, myocardial oxidative stress markers and connexin 43 expression by ascorbic acid and ferulic acid in isoproterenol-induced myocardial infarction in rats. *Biochem Physiol* 2016; 5(210): 2.
28. Yadav C, Akhtar M, Khanam R. Isoproterenol toxicity induced ECG alterations in wistar rats: role of histamine H3 receptor agonist imetit. *Int J Pharm Pharm Sci* 2014; 6(5): 654-658.
29. Freysdottir J, Logadottir OT, Omarsdottir SS, Vikingsson A, Hardardottir I. A polysaccharide fraction from *Achillea millefolium* increases cytokine secretion and reduces activation of Akt, ERK and NF- κ B in THP-1 monocytes. *Carbohydr Polym* 2016; 143: 131-138.
30. Vazirinejad R, Ayoobi F, Arababadi MK, Eftekharian MM, Darekordi A, Goudarzvand M, et al. Effect of aqueous extract of *Achillea millefolium* on the development of experimental autoimmune encephalomyelitis in C57BL/6 mice. *Indian J Pharmacol* 2014; 46(3): 303-308.
31. Hijazi MA, Jambi HA, Aljehany BM, Althaiban MA. Potential protective effect of *Achillea fragrantissima* against adriamycin-induced cardiotoxicity in rats via an antioxidant and anti-inflammatory pathway. *Biomed Res Int* 2019; 2019: 1-10.
32. Rahchamani R, Mokhberdezfoli M, Hadjiakhoondi A, Raofi A, Rezazadeh S, Banihasan E, et al. Para Clinical Studies of Ethanol Extract of *Achillea millefolium* L. on Electrocardiogram, Cardiac Enzymes and Serum Electrolytes in Sheep. *J Med Plant Res* 2008; 7(26): 63-69.
33. Khoori V NS, Ashrafian Y, Naseri M Effects of the Methanol extract of *Achillea Santolina* on the electrophysiological characteristics of isolated atrioventricular node of male rat. *J Gorgan Univ Med Sci* 1999; 1(3-4): 5-15.

34. Arias-Durán L, Estrada-Soto S, Hernández-Morales M, Millán-Pacheco C, Navarrete-Vázquez G, Villalobos-Molina R, et al. Antihypertensive and vasorelaxant effect of leucodin and achillin isolated from *Achillea millefolium* through calcium channel blockade and NO production: In vivo, functional ex vivo and in silico studies. *J Ethnopharmacol* 2021; 273: 113948.
35. Asgary S, Naderi G, Sarrafzadegan N, Mohammadifard N, Mostafavi S, Vakili R. Antihypertensive and antihyperlipidemic effects of *Achillea wilhelmsii*. *Drugs Exp Clin Res* 2000; 26(3): 89-94.
36. Khan Au, Gilani AH. Blood pressure lowering, cardiovascular inhibitory and bronchodilatory actions of *Achillea millefolium*. *Phytother Res* 2011; 25(4): 577-583.
37. Niazmand S, Esparham M. Cardiovascular effects of aqueous-ethanolic extract of *Achillea Wilhelmsii* in rabbit. *Pharmacologyonline* 2011; 1: 818-825.
38. de Souza P, Gasparotto Jr A, Crestani S, Stefanello MÉA, Marques MCA, da Silva-Santos JE, et al. Hypotensive mechanism of the extracts and artemetin isolated from *Achillea millefolium* L.(Asteraceae) in rats. *Phytomedicine* 2011; 18(10): 819-825.
39. Niazmand S, Saberi Z. The chronotropic and inotropic effects of aqueous-ethanolic extract of *Achillea millefolium* on rat's isolated heart. *Pharmacologyonline* 2010; 3: 791-798.
40. Khan J, Deb PK, Priya S, Medina KD, Devi R, Walode SG, et al. Dietary flavonoids: Cardioprotective potential with antioxidant effects and their pharmacokinetic, toxicological and therapeutic concerns. *Molecules* 2021; 26(13): 4021.
41. Jamshidi-Kia F, Wibowo JP, Elachouri M, Masumi R, Salehifard-Jouneghani A, Abolhasanzadeh Z, et al. Battle between plants as antioxidants with free radicals in human body. *J Herbmed Pharmacol* 2020; 9(3): 191-199.