ORIGINAL ARTICLE

# *Synergistic Effect of Hyperbaric Oxygen and Decellularized Human Amniotic Membrane on Full-Thickness Diabetic Wound Healing in Rats*

Mostafa Izanlu[1],
Alireza Khalatbary[2],
Amin Aliabadi[3],
Sima Davoodi[4],
Amir Raoofi[5],
Faezeh Modanloo[6],
Davood Nasiry[7]

[1] Pathology Resident, Imam Reza Hospital, Mashhad University of Medical Sciences, Mashhad, Iran
[2] Professor, Department of Anatomical Sciences, Molecular and Cell Biology Research Center, Mazandaran University of Medical Sciences, Sari, Iran
[3] PhD Student in Pharmaceutics, School of Pharmacy, Shahid Beheshti University of Medical Sciences, Tehran, Iran
[4] Dermatology Resident, Imam Reza Hospital, Mashhad University of Medical Sciences, Mashhad, Iran
[5] Assistant Professor, Department of Anatomical Sciences, Molecular and Cell Biology Research Center, Sabzevar University of Medical Sciences, Sabzevar, Iran
[6] BSc Student in Nursing, Student Research Committee, Mazandaran University of Medical Sciences, Sari, Iran
[7] Assistant Professor, Amol Faculty of Paramedicine, Mazandaran University of Medical Sciences, Sari, Iran

(Received January 29, 2021 ; Accepted March 13, 2022)

## *Abstract*

**Background and purpose:** One of the common complications of diabetes is impairment of wound healing. The aim of the present study was to investigate the synergistic effect of hyperbaric oxygen (HBO) therapy and decellularized human amniotic membrane (dHAM) in healing of full-thickness diabetic wounds in rats.

**Materials and methods:** In this experimental study, 60 diabetic male rats were randomly divided into four groups (n=15) as follows: untreated diabetic wound, wound treated with HBO, wound treated with dHAM, and wound treated with HBO+dHAM. Sampling was performed after 7, 14, and 21 days following wounding. Assessments included wound closure rate, histological (collagen density) and stereological examinations, expression of genes involved in repair and angiogenesis (TGF-β and VEGF), inflammatory genes (TNF-α and IL-1β), and wound tissue biomechanical properties.

**Results:** Combined use of dHAM and HBO significantly increased wound closure rate, new epidermis and dermis volume, fibroblast cell and blood vessel density, collagen density, repair and angiogenesis genes, and wound biomechanical properties compared with those in the diabetic group ($P<0.05$). Also, the expression level of inflammatory genes and neutrophil density significantly decreased in all treatment groups, especially in HBO+dHAM group compared with the diabetic group ($P<0.05$).

**Conclusion:** dHAM and HBO had a greater effect on the healing process of diabetic wounds when taken together than when each was taken separately.

***Keywords:*** diabetic wound, hyperbaric oxygen, human amniotic membrane

**J Mazandaran Univ Med Sci 2022; 32 (208): 1-15 (Persian).**

* **Corresponding Author: Davood Nasiry-** Amol Faculty of Paramedicine, Amol, Iran. (E-mail: davood1990nasiry@gmail.com)

[ Downloaded from jmums.mazums.ac.ir on 2025-07-18 ]

پژوهشی

مجله دانشگاه علوم پزشکی مازندران
دوره سی و دوم شماره 208 اردیبهشت سال 1401 (15-1)

# اثر سینرژیستی اکسیژن با فشار بالا و پرده آمنیون انسانی سلول زدایی شده در ترمیم زخم تمام ضخامت دیابتی در موش صحرایی

مصطفی ایزانلو[1]
علیرضا خلعتبری[2]
امین علی آبادی[3]
سیما داودی[4]
امیر رئوفی[5]
فائزه مدانلو[6]
داود نصیری[7]

## چکیده

**سابقه و هدف:** یکی از شایع‌ترین عوارض حاصل از دیابت، اختلال و نقص در ترمیم زخم‌های بیماران دیابتی است. مطالعه حاضر با هدف بررسی اثر سینرژیستی اکسیژن با فشار بالا (HBO) و پرده آمنیون انسانی سلول‌زدایی شده (dHAM) در ترمیم زخم تمام ضخامت دیابتی در موش صحرایی انجام شد.

**مواد و روش‌ها:** در مطالعه تجربی حاضر 60 سر موش صحرایی دیابتی نر به صورت تصادفی به 4 گروه 15 عددی تقسیم شدند که شامل زخم بدون درمان (Diabetic)، زخم تیمار شده با HBO، زخم تیمار شده با dHAM و زخم تیمار شده با HBO+ dHAM بودند. نمونه‌گیری از گروه‌های مورد مطالعه در روزهای 7، 14 و 21 پس از ایجاد زخم انجام شد. ارزیابی‌ها شامل درصد بسته شدن زخم، تراکم کلاژن، حجم بافت، تعداد سلول‌ها و ارزیابی بیان ژن موثر در ترمیم و رگ زایی (TGF-β و VEGF) و ژن‌های التهابی (TNF-α و IL-1β) و مشخصه بیومکانیکی بافت زخم بود.

**یافته‌ها:** استفاده ترکیبی از HBO و dHAM سبب افزایش معنی‌دار در سرعت بسته شدن زخم، حجم اپیدرم و درم جدید، تراکم سلول‌های فیبروبلاست و رگ خونی، تراکم کلاژن، ژن‌های ترمیمی و رگ‌زایی و نیز خصوصیات بیومکانیکی نسبت به گروه Diabetic بود ($P<0/05$). هم چنین بیان ژن‌های التهابی و نیز تراکم نوتروفیل‌ها در تمامی گروه‌های درمانی، به خصوص گروه ترکیبی نسبت به گروه Diabetic به‌صورت معنی‌دار کاهش یافته بود ($P<0/05$).

**استنتاج:** ترکیب HBO و dHAM در مقایسه با استفاده جداگانه از هر کدام، تأثیر بیشتری در روند بهبودی زخم‌های دیابتی داشته است.

**واژه های کلیدی:** زخم دیابتی، اکسیژن با فشار بالا، پرده آمنیون انسانی

## مقدمه

یکی ازمهم‌ترین وشایع‌ترین عوارض حاصل از دیابت، اختلال و نقص در ترمیم زخم‌های پوستی است. طبق آمار جهانی حدود 15درصد از بیماران دیابتی از وجود زخم‌های دیابتی به خصوص در اندام‌ها رنج می‌برند.

**مولف مسئول: داود نصیری -** آمل: دانشکده پیراپزشکی آمل E-mail: davood1990nasiry@gmail.com
1. دستیار پاتولوژی، گروه پاتولوژی، بیمارستان امام رضا، دانشگاه علوم پزشکی مشهد، مشهد، ایران
2. استاد، گروه علوم تشریح، مرکز تحقیقات سلولی و مولکولی، دانشگاه علوم پزشکی مازندران، ساری، ایران
3. دانشجوی دکترای فارماسیوتیکس، دانشکده داروسازی، دانشگاه علوم پزشکی شهید بهشتی، تهران، ایران
4. دستیار پوست، گروه پوست، بیمارستان امام رضا، دانشگاه علوم پزشکی مشهد، مشهد، ایران
5. استادیار، گروه علوم تشریح، مرکز تحقیقات سلولی و مولکولی، دانشگاه علوم پزشکی سبزوار، سبزوار، ایران
6. دانشجوی کارشناسی پرستاری، کمیته تحقیقات دانشجویی، دانشگاه علوم پزشکی مازندران، ساری، ایران
7. استادیار، گروه علوم تشریح، دانشکده پیراپزشکی آمل، دانشگاه علوم پزشکی مازندران، ساری، ایران
تاریخ دریافت : 1400/11/9 تاریخ ارجاع جهت اصلاحات : 1400/11/25 تاریخ تصویب : 1400/12/22



[ Downloaded from jmums.mazums.ac.ir on 2025-07-18 ]

در ایالات متحده آمریکا سالانه هزینه‌ای بالغ بر یک میلیارد دلار و همچنین بالغ بر 73 هزار قطع عضو اندام تحتانی را بر نظام سلامت این کشور تحمیل می کند(1). در ایران نیز طبق جدیدترین آمار 16/3 درصد از افراد، مبتلا به بیماری دیابت بوده(2) که از این تعداد به گفته مدیر مرکز جامع ترمیم زخم جهاد دانشگاهی، حدود 500 هزار نفر در معرض زخم اندام تحتانی و قطع عضو قرار دارند(3). در زخم‌های دیابتی به دلایلی هم چون التهاب طولانی مدت، کاهش تکثیر سلولی، کاهش میزان تولید فاکتورهای رشد از سلول‌های موضعی و ... شاهد تاخیر و اخلال در روند ترمیم هستیم(5،4). بنابراین با توجه به فیزیوپاتولوژی زخم دیابتی، باید بتوان از ترکیباتی در جهت ترمیم زخم استفاده نمود که ضمن ایمن و در دسترس بودن، بتوانند با تحریک ترشح فاکتورهای رشد و تشکیل ماتریکس خارج سلولی (ECM) جهت تسریع در ترمیم از یک سو و تاثیر موثر بر بیان فاکتورهای مهم در جهت فرآیند رگ‌زایی به موضع زخم از سوی دیگر، موجب ترمیم بهینه زخم گردند. اکسیژن با فشار بالا (Hyperbaric Oxygen:HBO)، تجویز متناوب اکسیژن 100 درصد در فشار بالاتر از یک اتمسفر در مخزن تحت فشار می‌باشد. این تکنولوژی جهت درمان انواعی از بیماری‌ها همچون زخم‌های مزمن، آسیب‌های عصبی، ترمیم استخوان و ... مورد استفاده قرار گرفته است(7،6). HBO اثری مرکزی در بیان فاکتور SDF-1α داشته و موجب القاء این لیگاند و جذب سلول‌های اجدادی رگ‌ساز (EPCs) آزاد شده به موضع زخم جهت رگ‌زایی و برقراری خون‌رسانی می‌شود(9،8). با توجه به اثرات مفید HBO در زخم‌های دیابتی، در سال‌های اخیر گزارش‌هایی مبنی بر عدم اثربخشی مناسب آن در ترمیم زخم و هم‌چنین عدم کاهش آمپوتاسیون‌های اندام منتشر شده است(12-10). در زخم‌های تمام ضخامت پوستی، بهترین و ایده آل ترین حالت در کنار تیمارهایی همچون HBO، ایجاد بستری مناسب جهت مهاجرت، تکثیر، تمایز سلول‌ها و رگ‌زایی می‌باشد. بنابراین وجود یک داربست مناسب که بتواند ویژگی‌هایی همچون مشابهت به ECM درمی، سازگاری زیستی، مقاومت در التهابات و پاسخ‌های ایمونولوژیکی، تراوایی، پردازش در اشکال مختلف و ... را داشته باشد، مطلوب می‌باشد(13). پرده آمنیون انسانی (Human Amniotic Membrane: HAM) یک داربست بیولوژیکی ایده‌آل با ساختار مشابه ECM درمی می‌باشد. این ساختار به دلیل عدم رد پیوند، خاصیت ضدالتهابی، ضد میکروبی، ضد فیبروز، ضد اسکار، ضد درد و نیز بدون هزینه و بدون آسیب به سایر بافت‌های بدن انسان می‌تواند مورد استفاده قرار گیرد(15،14). با توجه به موارد اشاره شده، به دلیل اثرات موثر تجویز HBO در ارتقاء برخی فرآیندهای ترمیمی ذکر شده در زخم‌های دیابتی از یک‌سو و هم‌چنین اهمیت وجود یک داربست طبیعی از سوی دیگر، در مطالعه حاضر از این دو ترکیب در ترمیم زخم‌های تمام ضخامت دیابتی استفاده شد.

## مواد و روش ها

*روش مطالعه و حیوانات مورد استفاده*

در مطالعه تجربی حاضر با کد اخلاق (IR.MAZUMS.REC.1400-13722)، از 60 سر موش صحرایی نر بالغ، نژاد ویستار با سن حدود 8 هفته و با میانگین وزنی 250 گرم استفاده شد. همه موش‌ها از مرکز پرورش حیوانات آزمایشگاهی دانشگاه علوم پزشکی مازندران تهیه شده و در شرایط استاندارد نگه داری شدند. موش ها در 4 گروه 15 عددی تقسیم شدند که تمامی آن‌ها دیابتی شده (تزریق استرپتوزوتوسین (Streptozotocin: STZ) با دوز 55 mg/kg به صورت داخل صفاقی) و به منظور تثبیت دیابت و ایجاد عوارض حاصل از آن به مدت 30 روز نگه داری شدند(17،16). گروه‌ها شامل زخم بدون درمان (Diabetic)، زخم تیمار شده با اکسیژن با فشار بالا (HBO)، زخم تیمار شده با پرده آمنیون انسانی سلول‌زدایی شده (dHAM) و زخم تیمار شده با اکسیژن با فشار بالا و پرده آمنیون



[ Downloaded from jmums.mazums.ac.ir on 2025-07-18 ]

سلول‌زدایی شده (HBO+dHAM) بودند. پس از ایجاد زخم، بازه زمانی مطالعه 21 روز بود که در پایان هر هفته تعداد 5 موش از هر گروه جهت ارزیابی، نمونه‌گیری شدند(1).

*روش ایجاد زخم*

به منظور ایجاد زخم، پس از بیهوشی با استفاده از تزریق داخل عضلانی کتامین (50 mg/kg) و زایلازین (5 mg/kg)، موی پوست قسمت پشت گردن موش ها تراشیده شد و پس از ضدعفونی کردن ناحیه، با استفاده از پانچ استاندارد با قطر داخلی 15 mm پوست ناحیه با ضخامت کامل که شامل اپیدرم و درم بود برداشته شد(1).

*تیمار با HBO*

تجویز HBO به صورت روزانه به مدت 21 روز و هر جلسه به مدت 90 دقیقه بوده که حیوانات در داخل محفظه در فشار 2/4 اتمسفر اکسیژن 100درصد قرار گرفتند. تجویز به صورت سیستمیک بود و کل بدن حیوان در معرض اکسیژن قرار گرفت(6،18،19).

*سلول زدایی پرده آمنیون و تیمار مربوطه*

ابتدا پرده آمنیون به‌وسیله محلول سالین شستشو داده شد. سپس به تعدادی قطعات 5×5 سانتی‌متر تقسیم شده و مقدار 200 میلی‌گرم از آن به همراه 20 میلی‌گرم تریپسین به داخل لوله‌های 15 سی‌سی اضافه و به مدت 1 ساعت تحت اشعه گاما قرار گرفت. پس از اشعه و با توجه به استریل شدن قطعات، ادامه مراحل تحت شرایط استریل انجام شد. 10 سی‌سی اسید کلریدریک استریل 0/01N به لوله‌ها اضافه شد و به‌مدت 48 ساعت در دمای 37 درجه قرار داده شدند. پرده در این مرحله به صورت کامل سلول‌زدایی شد و جهت تایید ماتریکس آن، ارزیابی میزان محتوای DNA و نیز بافت‌شناسی با رنگ‌آمیزی H&E جهت بررسی حضور هسته‌های سلولی و نیز رنگ‌آمیزی با تری کروم ماسون جهت ارزیابی تراکم کلاژن انجام شد(20،21). به منظور ارزیابی میزان محتوای DNA، ابتدا 50-30 میلی گرم بافت پرده آمنیون طبیعی(HAM) و آمنیون سلول‌زدایی شده (dHAM) جداگانه در محلول بافر لیزکننده شامل Tris-HCl با غلظت 50 میلی‌مول و pH 8، EDTA با غلظت 50 میلی‌مول، NaCl با غلظت 10 میلی‌مول و SDS با غلظت 1 درصد به‌مدت یک شب قرار داده شدند. پس از سانتریفیوژ، فاز رویی که حاوی DNA می‌باشد به یک تیوب دیگر منتقل شده و سرانجام جذب DNA در دستگاه اسپکتروفتومتر با طول موج 260 نانومتر خوانده شد(1).

*ارزیابی ماکروسکوپی بهبود زخم*

اندازه گیری درصد جمع شدگی زخم (Wound closure rate) در روزهای 7، 14 و 21 پس از ایجاد زخم با تصویربرداری از موضع زخم و محاسبه مساحت آن انجام شد. درصد بهبودی زخم با فرمول زیر محاسبه شد(22):

$$\text{جمع شدگی زخم (درصد)} = \frac{A_0 - A_n}{A_0} \times 100$$

$A_0$: مساحت زخم در روز صفر؛ $A_n$: مساحت زخم در روزهای مورد بررسی

*ارزیابی بافت شناسی*

در پایان هر بازه زمانی هفته اول، دوم و سوم، نمونه‌های پوستی جدا شده به مدت 72 ساعت در فرمالین 10 درصد فیکس شدند. در ادامه پس از پردازش بافتی، در پارافین قالب‌گیری و با استفاده از دستگاه میکروتوم به صورت سریالی، با ضخامت 5 میکرومتر برش داده شدند. تعداد 10 برش با فواصل مشخص از یکدیگر جهت ارزیابی‌های استریولوژیکی و تراکم کلاژن، انتخاب شد.

[ Downloaded from jmums.mazums.ac.ir on 2025-07-18 ]

*- ارزیابی استریولوژیکی حجم اپیدرم و درم*

جهت محاسبه حجم اپیدرم و درم جدید تشکیل شده در موضع زخم از روش Cavalier استفاده شد. حجم اپیدرم و درم در نمونه‌های مورد بررسی با استفاده از فرمول زیر محاسبه شد(23):

$$V_{total} = \sum P \times \frac{a}{p} \times t$$

ΣP: مجموع نقاط شمارش شده در 10 مقطع مربوط به هر نمونه موش; a/p: مساحت فریم مورد بررسی; t: فاصله بین مقاطع بافتی مورد بررسی

*- برآورد تراکم سلول های فیبروبلاست و نوتروفیل*

جهت ارزیابی تراکم سلول‌های فیبروبلاست و نوتروفیل در موضع زخم از روش Optical Dissector استفاده شد. فرمول محاسبه تراکم کمی (Nv) سلول‌های مورد بررسی به شرح زیر می‌باشد(24):

$$N_v = \frac{\sum Q}{\sum P \times h \times \frac{a}{f}} \times \frac{t}{BA}$$

ΣQ: تعداد سلول‌های شمارش شده - h: ارتفاع دایسکتور - a/f: مساحت فریم مورد بررسی - Σp: تعداد کلی فریم‌های شمارش شده در همه فیلدها - BA: عدد ثابت مربوط به میکروتوم که 20µm می‌باشد - t: ضخامت حقیقی مقاطع اندازه‌گیری شده در هر فیلد توسط میکروکیتور

*- برآورد تراکم عروق خونی*

جهت ارزیابی تراکم عروق خونی در موضع زخم با استفاده از روش Optical Dissector، از فرمول زیر استفاده شد(25):

$$LV = \frac{2\sum Q}{\sum P \times \frac{a}{f}}$$

ΣQ: تعداد کلی پروفایل های عروقی شمارش شده به ازای هر پوست - Σp: تعداد کلی فریم‌های شمارش شده در همه فیلدها - a/f: مساحت فریم مورد بررسی

*- ارزیابی تراکم کلاژن*

برای محاسبه تراکم کلاژن در درم ترمیم یافته، در پایان هر بازه زمانی مطالعه، از رنگ‌آمیزی تری کروم ماسون استفاده شد. تعداد 10 مقطع بافتی از هر موش با فواصل معین از یکدیگر انتخاب و پس از رنگ‌آمیزی، تراکم رنگ در هر کدام از تصاویر به کمک نرم‌افزار Image J مورد تجزیه و تحلیل دانسیتومتری قرار گرفت(22،1).

*ارزیابی بیان ژن به روش qRT-PCR*

در پایان روز هفتم، نمونه‌های بافتی 5 موش از هر گروه (نصف پوست ناحیه زخم) به منظور ارزیابی بیان ژن‌های موثر در ترمیم و رگ‌زایی (TGF-β و VEGF) و التهاب (TNF-α و IL-1β) تهیه شدند. پس از استخراج mRNA بافت موضع زخم، مقدار 2 میکروگرم از آن با کمک MuLV reverse & forward transcriptase، cDNA ساخته شد و جهت تست qRT-PCR مورد استفاده قرار گرفت. مرحله فعال‌سازی آنزیم پلی مراز در دمای 95 درجه سانتی‌گراد به مدت 10 دقیقه، در هر چرخه، مرحله واسرشتگی در دمای 95 درجه سانتی‌گراد به‌مدت 10 دقیقه و مراحل اتصال و طویل شدن در دمای 60 درجه سانتی‌گراد به مدت 60 دقیقه انجام شد(26). در جدول شماره 1 پرایمرهای مورد استفاده قابل مشاهده می‌باشد.

**جدول شماره 1**: نام و توالی پرایمر ژن های مورد مطالعه

| Gene | Forward primer (5′→3′) | Reverse primer (5′→3′) |
|---|---|---|
| TGF-β | GGCTGAACCAAGGAGACGGA | CCATGAGGAGCAGGAAGGGT |
| VEGF | ATGCCAAGTGGTCCCAG | CAATAGCTGCGCTGGTAG |
| TNF-α | AGCCTCTTCTCATTCCTGCTC | GTTTGCTACGACGTGGGCTAC |
| IL-1β | GACAAGCAACGACAAAATCCC | TGGGTATTGTTTGGGATCCAC |
| β-actin | CCCATCTATGAGGGTTACGC | TTTAATGTCACGCACGATTTC |

*ارزیابی مشخصه های بیومکانیکی زخم*

در روز 21 از هر گروه 5 نمونه باقی مانده برای آزمایش‌های بیومکانیکی زخم‌ها استفاده شدند. برای این منظور، نمونه‌های پوستی به‌وسیله یک ابزار مخصوص که شامل دو تیغ جراحی بوده که به‌وسیله

[ Downloaded from jmums.mazums.ac.ir on 2025-07-18 ]

یک گیره با فاصله 5 میلی‌متر کنار هم متصل شده‌اند، انجام شد. سپس دو لبه نمونه به دو گیره ثابت و متحرک دستگاه تنسیومتری (Zwick/Roell, Germany) متصل و طبق برنامه‌ریزی نرم‌افزاری دستگاه، گیره متحرک با سرعت 15 میلی‌متر در دقیقه از گیره ثابت دور شد تا زمانی که ناحیه زخم در اثر کشیدگی دچار پارگی شود. طی این فرآیند، رایانه متصل به دستگاه، نیروی حداکثر (Maximum Force) و جذب انرژی (Energy Absorption) بافت مربوطه را براساس واحد نیوتن بر میلی‌متر مربع محاسبه و گزارش می‌نماید(1).

*بررسی آماری*

تمامی داده‌های کمی توسط نرم‌افزار SPSS نسخه 16 آنالیز شد. ابتدا توزیع طبیعی داده‌ها توسط آزمون One sample Kolmogorov-Smirnov بررسی شدند. از آن‌جایی که داده‌ها توزیع نرمالی داشتند، با روش One way ANOVA و تست تعقیبی Dunn's با یکدیگر مقایسه شدند و داده‌ها به صورت میانگین ± انحراف معیار ارائه شد و P <0/05 از نظر آماری به عنوان تفاوت معنی‌دار محسوب شد.

## یافته ها

*ارزیابی فرآیند سلول زدایی پرده آمنیون و ماتریکس برون سلولی حاصله*

رنگ‌آمیزی H&E نشان داد که سلول یا هسته‌ای در ماتریکس حاصله پس از سلول زدایی باقی نمانده است (تصویر شماره 1- الف). بررسی مولکولی نیز نشان داد که مقدار DNAی باقی مانده در ماتریکس سلول‌زدایی شده برابر با 3.5 ng DNA/µg بود (تصویر شماره 1- ب) که این مقدار در محدوده قابل قبولی از مقدار DNA موجود در بافت‌های سلول زدایی شده می‌باشد(27). علاوه بر آن، رنگ‌آمیزی تری‌کروم ماسون نشان داد که طی فرآیند سلول زدایی، کلاژن به خوبی حفظ شده است (تصویر شماره 1- ج و 1-د).

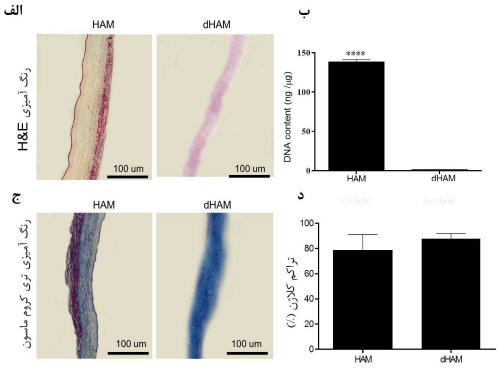


**تصویر شماره 1:** تهیه ماتریکس سلول زدایی شده پرده آمنیون و ارزیابی‌های آن. (الف) : میکروگراف‌های حاصل از برش‌های بافتی پرده آمنیون طبیعی (HAM) و سلول‌زدایی شده (dHAM) با رنگ‌آمیزی H&Eبرای بررسی حضور سلول‌ها و هسته‌ها. همان‌طور که مشاهده می‌شود هیچ هسته‌ای در ماتریکس حاصله باقی نمانده است. (ب) نمودار میزان DNAی موجود در dHAM و مقایسه آن با بافت پرده آمنیون طبیعی. نمودار حاکی از آن است که میزان DNA سلولی تقریبا به صورت کامل از بین رفته است. (ج) میکروگراف‌های حاصل از برش‌های بافتی HAM و dHAM با رنگ‌آمیزی تری‌کروم ماسون برای بررسی حضور کلاژن. همان‌طور که مشاهده می‌شود، شدت رنگ کلاژن پس از سلول زدایی نسبت به حالت طبیعی تفاوتی نداشته است. (د) نمودار میزان کلاژن موجود در بافت HAM و dHAM که نشان می‌دهد پس از سلول‌زدایی پرده آمنیون مقدار کلاژن به‌طور موثری حفظ شده است.

*ارزیابی تغییرات ماکروسکوپیک ترمیم زخم*

نتایج مطالعه نشان داد در هر سه بازه زمانی روزهای 7، 14 و 21 گروه HBO+dHAM در مقایسه با گروه Diabetic درصد جمع شدگی زخم معنادار بود (به ترتیب، P <0/001، P <0/01 و P <0/01). مقایسه نتایج بین گروه‌های دریافت‌کننده تیمار نیز نشان داد گروه HBO+dHAM در مقایسه با هر دو گروه HBO و dHAM در روز 7 (هر دو، P <0/05)، در مقایسه با گروه HBO در روز 14 (P <0/05) و در مقایسه با گروه dHAM در روز 21 (P<0/05) به‌صورت معنی‌داری سطح مساحت ترمیم یافته بیش‌تری داشت. علاوه بر این مساحت ترمیم یافته در هر دوگروه HBO و dHAM نیز در مقایسه با گروه Diabetic در هر سه بازه زمانی بیش‌تر بود ولی اختلاف معنی‌دار مشاهده نشد (P >0/05) (نمودار شماره 1).

[ Downloaded from jmums.mazums.ac.ir on 2025-07-18 ]

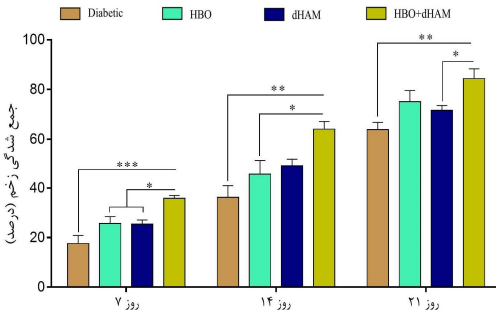


**نمودار شماره 1:** تغییرات ماکروسکوپیک ترمیم زخم. درصد بسته‌شدن زخم در روزهای 7، 14 و 21 با توجه به سطح زخم اولیه. داده‌ها به‌صورت میانگین± انحراف‌معیار گزارش شده است. در نمودارها: *P<0.05; **P<0.01; ***P<0.001.

Diabetic: زخم بدون درمان؛ HBO: زخم تیمار شده با اکسیژن با فشار بالا؛ dHAM: زخم تیمار شده با پرده آمنیون انسانی سلول زدایی شده؛ HBO+ dHAM: زخم تیمار شده با اکسیژن با فشار بالا و پرده آمنیون سلول زدایی شده.

*یافته های بافت شناسی*

تصاویر بافتی حاصل از رنگ آمیزی H&E در گروه‌های مورد مطالعه در هر سه بازه زمانی روزهای 7، 14 و 21 در تصویر شماره 2 نشان داده شده است. در زخم‌های روز 7، تغییرات بافتی در گروه های درمانی به خصوص گروه HBO+dHAM نسبت به گروه Diabetic مشخص بوده است به گونه‌ای که بافت گرانوله در فضای اپیدرم ایجاد شده است.

در مقاطع بافتی روز 14، نتایج حاکی از ترمیم به نسبت زیاد و معنی‌دار در گروه های درمانی به خصوص گروه HBO+dHAM نسبت به گروه Diabetic بود. در دو گروه دریافت کننده تیمار HBO و dHAM به صورت جداگانه نیز، تشکیل بیش از 50 درصدی اپیدرم در مقاطع بافتی مشاهده شد. در مقاطع بافتی روز 21 نیز تغییرات در گروه دریافت کننده تیمار HBO+dHAM در مقایسه با گروه Diabetic بارز و معنادار بود. کلیه یافته‌های فوق همسو با نتایج حاصل از تغییرات ماکروسکوپیک ترمیم زخم بود که نتایج آن در نمودار شماره 1 گزارش شده است.

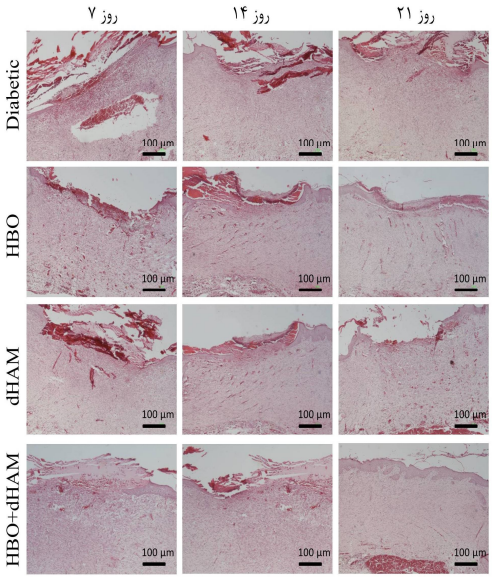


**تصویر شماره 2:** تصاویر بافتی گروه های مورد مطالعه. مقاطع بافتی گروه های مورد مطالعه در سه بازه زمانی روزهای 7، 14 و 21. رنگ آمیزی شده با H&E..(بزرگنمایی 40×). Diabetic: زخم بدون درمان؛ HBO: زخم تیمار شده با اکسیژن با فشار بالا؛ dHAM: زخم تیمار شده با پرده آمنیون انسانی سلول زدایی شده؛ HBO+ dHAM: زخم تیمار شده با اکسیژن با فشار بالا و پرده آمنیون سلول زدایی شده.

*یافته های استریولوژیکی*

برآورد حجم اپیدرم و درم جدید و نیز ارزیابی تراکم سلول‌ها و عروق خونی در تصویر شماره 3 نشان داده شده است. به منظور ارزیابی حجم اپیدرم و درم، مقاطع بافتی تهیه شده در دستگاه پروژکتور قرار گرفته و تصویر نمونه‌ها بر روی کاغذ Grid Points تابانده شد. سپس نقاط قرار گرفته بر روی اپیدرم و درم جدید شمارش و حاصل ΣP محاسبه شد (تصویر شماره3-الف). جهت ارزیابی تراکم سلول‌ها و عروق خونی نیز، در هر مقطع بافتی، 5 ناحیه توسط یک پروب استاندارد استریولوژی با ابعاد 0/01 میلی مترمربع متصل به مانیتور میکروسکوپ (مقدار a/f در فرمول استاندارد محاسبه تراکم سلول‌ها و عروق خونی)، مورد بررسی قرار گرفت و سلول‌ها و عروق خونی شمارش و مقدار ΣQ محاسبه شد (تصویر شماره 3- ب).

[ Downloaded from jmums.mazums.ac.ir on 2025-07-18 ]

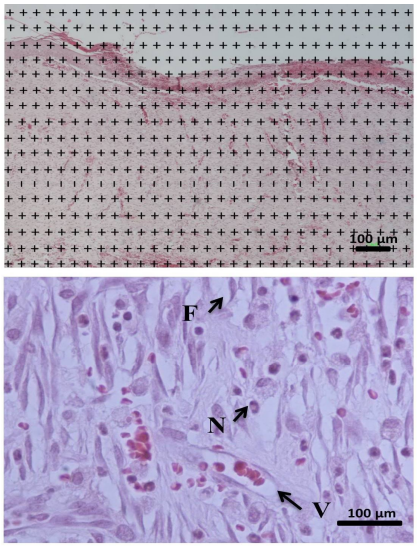


**تصویر شماره 3:** ارزیابی‌های استریولوژیکی حجم اپیدرم و درم جدید و تراکم سلول‌های فیبروبلاست و نوتروفیل. (الف) برآورد حجم اپیدرم و درم جدید در مقاطع رنگ آمیزی شده با H&E به روش Cavalier (بزرگنمایی؛40×). (ب) برآورد تراکم سلول‌های فیبروبلاست(F)، نوتروفیل (N) و عروق خونی (V) در مقاطع رنگ‌آمیزی شده با H&E به روش Optical Dissector (بزرگنمایی؛ 100×).

*- حجم اپیدرم و درم*

نتایج حاصل از برآورد حجم اپیدرم و درم جدید در موضع زخم در 3 بازه زمانی روزهای 7، 14 و 21 در نمودار شماره 2- الف و ب نشان داده شده است. مقایسه آماری حجم اپیدرم نشان داد در روز 7 در هر سه گروه HBO، dHAM و HBO+dHAM نسبت به گروه Diabetic (به‌ترتیب P <0/05 ، P <0/01 ، P <0/001)، در روز 14 تنها دو گروه HBO و HBO+dHAM نسبت به گروه Diabetic (به ترتیب؛ P <0/05 و P <0/001)، و در روز 21 نیز فقط دو گروه HBO و HBO+dHAM نسبت به گروه Diabetic (به‌ترتیب؛ P <0/01 و P <0/0001) افزایش معنی‌داری داشتند. علاوه براین مقایسه آماری بین گروه های تحت تیمار نیز نشان داد حجم اپیدرم گروه HBO+dHAM در مقایسه با گروه dHAM در روز 14 (P<0/01) و در مقایسه با گروه‌های HBO و dHAM در روز 21 (به ترتیب؛ P <0/01 و P <0/001) بیش‌تر بود.

در مقایسه حجم درم بین گروه های مطالعه نیز نتایج نشان داد تنها دو گروه HBO و HBO+dHAM نسبت به گروه Diabetic در روز 7 (به‌ترتیب؛ P <0/001 و P <0/0001)، روز 14 (به‌ترتیب؛ P <0/01 و P <0/0001) و روز 21 (به‌ترتیب؛ P <0/01 و P <0/0001) افزایش معنی‌داری داشتند. همچنین در مقایسه حجم درم تازه تشکیل شده بین گروه‌های تحت تیمار نیز نتایج حاکی از آن بود که گروه‌های HBO و HBO+dHAM نسبت به گروه dHAM در روز 7 (به‌ترتیب؛ P<0/01 و P<0/001)، گروه HBO+dHAM نسبت به گروه dHAM در روز 14 (P <0/01)، و گروه HBO+dHAM نسبت به هر دو گروه HBO و dHAM در روز 21 (به‌ترتیب؛ P <0/05 و P <0/01) حجم درم بیش‌تری نشان دادند.

*- تعداد سلول های فیبروبلاست، نوتروفیل و عروق خونی*

گروه HBO+dHAM در مقایسه با گروه های Diabetic، HBO و dHAM به طور معناداری در روز 7 (به‌ترتیب؛ P <0/0001 ، P <0/01)، روز 14 (به ترتیب؛ P <0/0001، P <0/01، P<0/001) و روز 21 (به‌ترتیب؛ P<0/0001، P <0/001، P <0/001) تعداد سلول فیبروبلاست بیش‌تری داشت. هم‌چنین نتایج نشان داد گروه HBO در مقایسه با گروه Diabetic به طور معنی‌داری در 2 بازه زمانی روزهای 14 و 21 دارای سلول‌های فیبروبلاست بیشتری بود (هر دو؛ P <0/01) (نمودار شماره 2-ج و 2-و).

نتایج حاصل از شمارش نوتروفیل‌ها نشان داد هر سه گروه درمانی HBO، dHAM و HBO+dHAM در مقایسه با گروه Diabetic به طور معنی‌داری در روز 7 (به‌ترتیب؛ P <0/01 ، P <0/01 ، P <0/0001)، دو گروه HBO و HBO+dHAM در مقایسه با گروه Diabetic در روز 14 (به ترتیب؛ P <0/01 و P <0/001) و روز 21 (به ترتیب؛ P <0/05 و P <0/001) تعداد سلول‌های کم‌تری داشتند. همچنین مقایسه آماری بین گروه های درمانی نیز نشان داد گروه HBO+dHAM در روز 7 در

[ Downloaded from jmums.mazums.ac.ir on 2025-07-18 ]

مقایسه با گروه dHAM (P <0/05)، در روز 14 در مقایسه با هر دو گروه HBO و dHAM (به‌ترتیب؛ P <0/05 و P <0/01) و در روز 21 نیز در مقایسه با گروه dHAM (P <0/05) به‌طور معنی‌داری دارای سلول‌های نوتروفیل کم‌تری بود (نمودار شماره 2- ج- و).

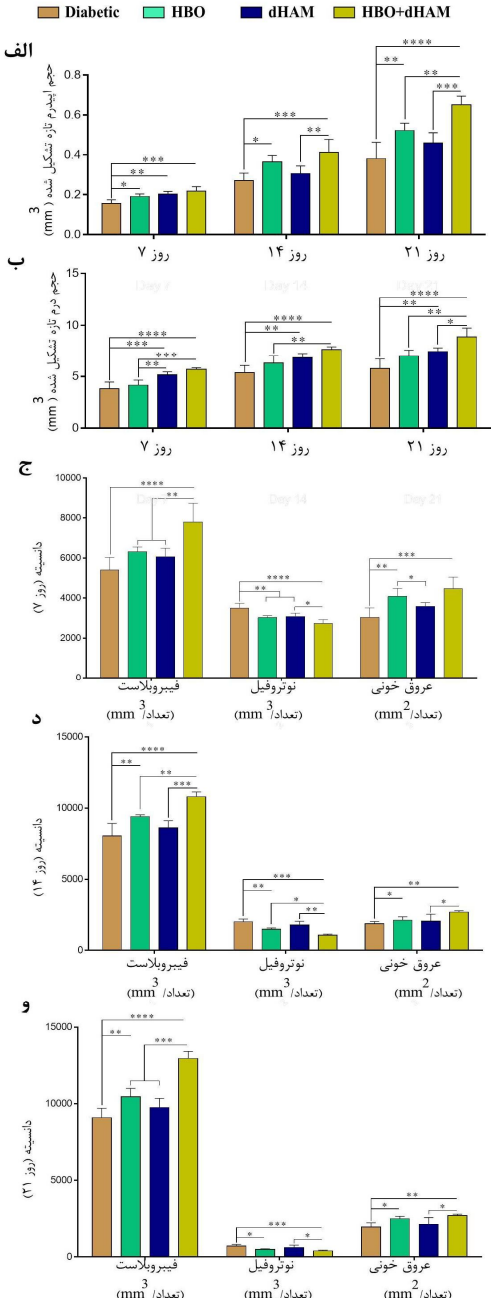


**نمودار شماره 2:** یافته های استریولوژیکی. حجم اپیدرم (الف) و درم (ب) در زخم‌های ترمیم شده در روزهای 7، 14 و 21. شمارش تعداد سلول های فیبروبلاست، نوتروفیل و عروق خونی در موضع زخم در روزهای 7 (ج)، 14 (د) و 21 (و). داده ها بصورت میانگین± انحراف معیار گزارش شده است. در نمودارها: *P<0.05; **P<0.01; ***P<0.001; ****P<0.0001.
Diabetic: زخم بدون درمان؛ HBO: زخم تیمار شده با اکسیژن با فشار بالا؛ dHAM: زخم تیمار شده با پرده آمنیون انسانی سلول زدایی شده؛ HBO+ dHAM: زخم تیمار شده با اکسیژن با فشار بالا و پرده آمنیون سلول زدایی شده.

نتایج حاصل از شمارش پروفایل‌های عروق خونی نیز نشان داد گروه‌های HBO و HBO+dHAM در مقایسه با گروه Diabetic به‌طور معنی‌داری در روز 7 (به‌ترتیب؛ P<0/01 و P<0/001)، در روز 14 (به‌ترتیب؛ P <0/05 و P <0/01) و روز 21 (به ترتیب؛ P <0/05 و P <0/01) تعداد عروق خونی بیش‌تر داشتند. علاوه بر این مقایسه نتایج بین گروه‌های دریافت‌کننده تیمار نیز نشان داد در روز 7 گروه HBO در مقایسه با گروه dHAM (P<0/05) و در روزهای 14 و 21 (هر دو؛ P <0/05) نیز گروه HBO+dHAM در مقایسه با گروه dHAM به‌طور معنی‌داری دارای تراکم عروقی بیش‌تری بود (تصویر نمودار 2-ج و 2-و).

*- یافته های تراکم کلاژن در درم ترمیم یافته*

نتایج حاصل از ارزیابی تراکم کلاژن در سه بازه زمانی روزهای 7، 14 و 21 در گروه های مورد مطالعه در نمودار شماره 3-الف نشان داده شده است. مقایسه آماری بین گروه های مورد مطالعه نشان داد گروه های dHAM و HBO+dHAM در مقایسه با گروه Diabetic در هر سه بازه زمانی روز 7 (به‌ترتیب؛ P <0/01 و P<0/0001)، روز 14 (به‌ترتیب؛ P<0/05 و P<0/0001) و روز 21 (به‌ترتیب؛ P<0/05 و P <0/001) میزان تراکم کلاژن بیش‌تری داشتند. مقایسه نتایج بین گروه‌ای تحت تیمار نیز نشان داد تراکم کلاژن در گروه HBO+dHAM در روز 7 نسبت به گروه HBO (P<0/01)، در روز 14 نسبت به گروه‌های HBO و dHAM (به‌ترتیب؛ P<0/01 و P <0/05) و در روز 21 نسبت به گروه HBO (P<0/01) بیش‌تر بود.

[ Downloaded from jmums.mazums.ac.ir on 2025-07-18 ]

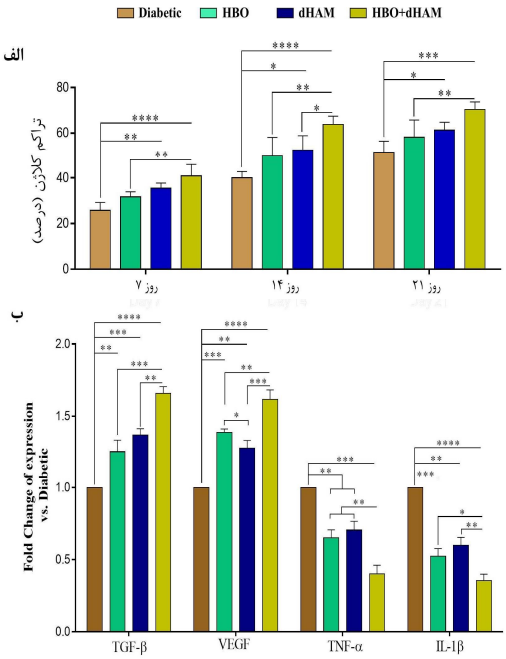


**نمودار شماره 3:** تراکم کلاژن و بیان ژن ها در موضع زخم های ترمیم یافته. (الف) تجزیه و تحلیل کمی از میزان تراکم کلاژن در درم زخم های بهبود یافته. (ب) نمودار میزان بیان نسبی ژن‌های موثر در ترمیم و رگ زایی (TGF-β و VEGF) و نیز ژن‌های التهابی (TNF-α و IL-1β) در گروه‌های مورد مطالعه در روز 7 توسط تکنیک qRT-PCR. برای رسم نمودارها، مقادیر بیان ژن مربوط به گروه Diabetic، یک در نظر گرفته شده و بیان ژنی نسبی سایر گروه ها نسبت به آن گزارش شده است. داده‌ها بصورت میانگین± انحراف معیار گزارش شده است. در نمودارها: *P<0.05; **P<0.01; ***P<0.001; ****P<0.0001. Diabetic: زخم بدون درمان؛ HBO: زخم تیمار شده با اکسیژن با فشار بالا؛ dHAM: زخم تیمار شده با پرده آمنیون انسانی سلول زدایی شده؛ HBO+ dHAM: زخم تیمار شده با اکسیژن با فشار بالا و پرده آمنیون سلول زدایی شده.

*یافته‌های بیان ژن‌های موثر در ترمیم زخم*

نمودار حاصل از مقایسه بیان ژن‌های موثر در ترمیم و رگ‌زایی (TGF-β و VEGF) و نیز ژن‌های التهابی (TNF-α و IL-1β) در گروه‌های مورد مطالعه در روز 7 در نمودار شماره 3-ب نشان داده شده است. نتایج حاکی از آن بود که گروه‌های HBO، dHAM و HBO+dHAM در مقایسه با گروه Diabetic در خصوص هر دو ژن TGF-β (به ترتیب؛ P <0/01، P <0/001، P<0/0001) و VEGF (به‌ترتیب؛ P<0/001، P< 0/01، P <0/0001) سطح بیان بالاتری داشتند. مقایسه بیان این دو ژن در بین گروه های تحت تیمار نیز حاکی از آن بود که بیان ژن TGF-β در گروه HBO+dHAM در مقایسه با گروه‌های HBO (P <0/001) و dHAM (P <0/01) به صورت معنی‌داری بیش‌تر بود. همچنین بیان ژن VEGF نیز در گروه HBO+dHAM در مقایسه با گروه‌های HBO (P<0/001) و dHAM (P<0/01) بیش‌تر برآورد شد. علاوه براین در گروه HBO نیز سطح بیان ژن VEGF در مقایسه با گروه dHAM به‌صورت معنی‌داری بیش‌تر بود (P<0/05).

در خصوص بیان ژن‌های التهابی نیز نتایج نشان داد تمامی گروه‌های تحت تیمار با HBO، dHAM و HBO+dHAM در مقایسه با گروه Diabetic در خصوص ژن TNF-α (به‌ترتیب؛ P <0/01، P <0/01، P <0/001) و IL-1β (به‌ترتیب؛ P <0/001، P <0/01، P <0/0001) سطح بیان پایین‌تری داشتند. همچنین در گروه HBO+dHAM در مقایسه با گروه‌های HBO و dHAM سطح بیان ژن‌های TNF-α (هر دو؛ p <0/01) و IL-1β (به‌ترتیب؛ P <0/05 و P <0/01) پایین‌تر بود.

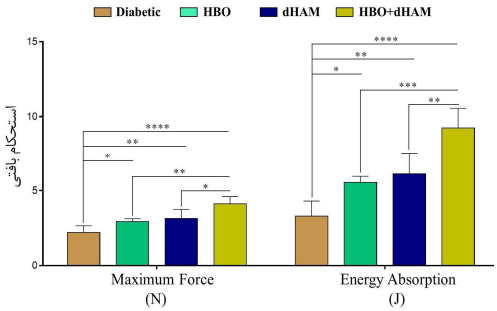


**نمودار شماره 4:** ارزیابی مکانیکی زخم‌های ترمیم یافته در گروه‌های مورد مطالعه. نمودارهای مقایسه پارامترهای مکانیکی (Maximum Force و Energy Absorption) مورد بررسی در روز 21. داده ها بصورت میانگین± انحراف معیار گزارش شده است. در نمودارها: *P<0.05; **P<0.01; ***P<0.001; ****P<0.0001. Diabetic: زخم بدون درمان؛ HBO: زخم تیمار شده با اکسیژن با فشار بالا؛ dHAM: زخم تیمار شده با پرده آمنیون انسانی سلول زدایی شده؛ HBO+ dHAM: زخم تیمار شده با اکسیژن با فشار بالا و پرده آمنیون سلول زدایی شده.

[ Downloaded from jmums.mazums.ac.ir on 2025-07-18 ]

*ارزیابی‌های بیومکانیکی زخم ها*

نمودار حاصل از ارزیابی استحکام بافت گروه‌های مورد مطالعه در تصویر شماره 7 نشان داده شده است. نتایج مطالعه نشان داد تمامی گروه‌های تحت تیمار با HBO، dHAM و HBO+dHAM در مقایسه با گروه Diabetic به طور معناداری دارای سطح بیش‌تری از شاخص‌های نیروی حداکثر (Maximum Force) (به‌ترتیب؛ P<0/05، P<0/01 و P<0/0001) و جذب انرژی (Energy Absorption) (به ترتیب؛ P <0/05، P <0/01 و P <0/0001) بودند. علاوه بر این مقایسه آماری بین گروه‌های دریافت کننده تیمار نیز نشان داد گروه HBO+dHAM در مقایسه با گروه‌های HBO و dHAM در شاخص Maximum Force (به‌ترتیب؛ P <0/01 و P <0/05) و Energy Absorption (به ترتیب؛ P <0/001 و P <0/01) در سطح بالاتری بود.

## بحث

نتایج این مطالعه به‌طور کلی نشان داد که مداخله‌های درمانی تیمار با اکسیژن با فشار بالا (HBO) و پیوند پرده آمنیون انسانی سلول زدایی شده (dHAM)، به تنهایی و با هم، روند بهبودی را به میزان قابل توجهی بهبود بخشیدند. در مطالعه حاضر نتایج در سه مرحله ترمیم زخم مورد بررسی قرار گرفت. روز 7 برای همپوشانی بین فاز التهابی و فاز تکثیری، روز 14 برای همپوشانی بین فازهای تکثیری و بازسازی و روز 21 به عنوان فازهای بازسازی و بلوغ بافت زخم در نظر گرفته شد(29،28). با این حال، بیان ژن‌های موثر در التهاب، تکثیر و رگ‌زایی فقط در روز 7 مورد ارزیابی قرار گرفت و میزان استحکام بافتی، که نشان دهنده بلوغ کامل بافت ترمیمی می‌باشد، در روز 21 ارزیابی شد. از بین چندین سایتوکاینی که نقش مهمی در بهبود زخم‌ها (به ویژه در تکثیر و بازسازی سلول‌های فیبروبلاست و کراتینوسیت) دارند، می‌توان TGF-β را نام برد. این ژن می‌تواند باعث تحریک تولید ترکیبات ماتریکس خارج سلولی (ECM) توسط سلول‌های فیبروبلاست، افزایش رسوب کلاژن و بازآرایی ECM موقتی به ECM دائمی در بافت گرانوله زخم شود(30،26). نتایج مطالعه حاضر به وضوح بیان بالایی از ژن TGF-β را در گروه های تحت درمان، به ویژه در گروه ترکیبی نسبت به گروه دیابتی نشان داد. Kang و همکاران گزارش کردند که HBO بیان TGF-β را در سلول‌های فیبروبلاست تحریک می‌کند(31). از سوی دیگر، Castellanos و همکاران گزارش کردند که HAM حاوی مقدار زیادی از این سایتوکاین بوده که حتی پس از سلول‌زدایی، میزان زیادی در آن باقی می‌ماند(32). علاوه بر این، بررسی‌های استریولوژیکی تعداد قابل توجهی سلول‌های فیبروبلاست را در گروه‌های تحت درمان به ویژه در گروه ترکیبی نسبت به گروه دیابتی نشان داد؛ که این یافته‌ها همسو با نتایج حاصل از بیان ژن TGF-β بوده و به نوعی تایید کننده یکدیگر بودند. آنژیوژنز و خون رسانی کافی از عوامل مهم کلیدی به شمار می‌روند که به‌طور مستقیم در روند بهبود زخم تأثیرگزار می‌باشند(33). سایتوکین VEGF یک فاکتور اصلی رشد بوده که آنژیوژنز را تحریک کرده و به عنوان یک میتوژن برای سلول اندوتلیال عمل می‌کند(34). نتایج حاصل از مطالعه حاضر افزایش معنی‌داری در بیان ژن VEGF در گروه های تحت درمان را در مقایسه با گروه دیابتی و نیز گروه مداخله ترکیبی نسبت به گروه‌هایی که تنها dHAM یا HBO دریافت می‌کردند را نشان داد. Gallagher و همکاران گزارش کردند که در شرایط عادی، سلول‌های اجدادی رگ ساز (EPCs) و فیبروبلاست‌ها پس از قرار گرفتن در محل زخم VEGF را ترشح می‌کنند، در حالی که این سلول‌ها در شرایط دیابتی به طور قابل توجهی آسیب دیده و ترشح این فاکتور به میزان زیادی کاهش می‌یابد(18). از سوی دیگر، HBO قادر است با فعال کردن eNOS در سلول‌های اندوتلیال مغز استخوان، تولید NO را به طور اگزوژن افزایش دهد و باعث آزاد شدن EPC ها در گردش خون شود(9). به منظور تایید نتایج حاصل از بیان ژن VEGF، تراکم

[ Downloaded from jmums.mazums.ac.ir on 2025-07-18 ]

عروق خونی نیز بررسی شد. نتایج نشان داد که تراکم عروق خونی در درم تمامی گروه‌های ارزیابی شده مشابه با نتایج VEGF بود. یکی دیگر از مهم‌ترین چالش‌های ترمیم زخم دیابتی التهاب طولانی مدت می‌باشد(35). ترشح طولانی مدت سیتوکین‌های ضدالتهابی مانند TNF-α و IL-1β از پلاکت‌ها و سلول‌های موضعی زخم در شرایط دیابتی منجر به زخم مزمن ترمیم نیافته می‌شود(36). در مطالعه حاضر، به منظور بررسی شرایط التهابی در بافت زخم، تراکم سلولی نوتروفیل‌ها و همچنین بیان ژن‌های TNF-α و IL-1β مورد ارزیابی قرار گرفتند.

نتایج نشان داد که کاهش قابل توجهی در تعداد نوتروفیل‌ها و همچنین کاهش مقادیر بیان ژن‌های TNF-$\alpha$ و IL-1$\beta$ در گروه‌های تحت درمان روی داد، در حالی که این میزان کاهش در گروه ترکیبی چشم گیرتر بود. در همین راستا، Poyrazoglu و همکاران گزارش کردند که درمان HBO می‌تواند سطح TNF-α و IL-1β را به‌طور قابل توجهی کاهش دهد(37). علاوه بر این، King و همکاران دریافتند که HAM دارای دو مهارکننده الاستاز با جرم مولکولی کم[1]، الافین[2] و SLPI[3] است که دارای خواص ضد التهابی و ضد میکروبی هستند(38). بنابراین، با توجه به اثرات ضد التهابی ترکیبات dHAM و HBO، نتایج مطالعه حاضر نشان داد که استفاده همزمان از هر دو می‌تواند به‌طور موثرتری باعث کاهش التهاب در موضع زخم شود.

کلاژن به عنوان فراوان‌ترین پروتئین بدن، یکی از مهم‌ترین ترشحات فیبروبلاست‌ها بوده که تولید و بازآرایی آنها نقش اساسی در فرآیند ترمیم زخم دارد(36). نتایج نشان داد که تراکم کلاژن در گروه‌های درمانی به خصوص گروه ترکیبی افزایش چشم‌گیری داشته است. در مطالعات حیوانی نشان داده شده است که تراکم کلاژن در محیط اکسیژن با فشار بالا در مقایسه با محیط اکسیژن با فشار پایین تا سه برابر افزایش می‌یابد(39،6). با این حال در مطالعه حاضر، دلیل دیگر افزایش تراکم کلاژن در گروه‌های پیوند شده با dHAM می‌تواند ساختار این داربست باشد که به‌طور عمده از کلاژن تشکیل شده است(40). بنابراین، نتایج این مطالعه نشان داد استفاده از دو ترکیب پرده آمنیون و اکسیژن با فشار بالا تأثیر هم افزایی بر محتوای کلاژن درم دارد. از سوی دیگر تراکم کلاژن تاثیر مستقیم در استحکام بافت زخم ترمیم یافته دارد(5،1). برای درک بهتر این موضوع، پارامترهای کششی شامل Maximum Force و Energy Absorption در روز 21 اندازه‌گیری شد. نتایج این بررسی‌ها نشان داد که استحکام زخم های بهبود یافته‌ای که پیوند dHAM را دریافت نموده بودند در مقایسه با گروه دیابتی به طور قابل توجهی بهتر بود. علاوه برآن، این پارامترهای مکانیکی در گروه مداخله ترکیبی به‌طور چشم‌گیری بالاتر بودند. به عنوان نتیجه‌گیری کلی می‌توان بیان نمود که ترکیبات بیوشیمیایی داربست dHAM و ساختار مناسب آن (به منظور نفوذ، مهاجرت سلول‌ها و هم‌چنین رگ زایی)، همراه با ویژگی‌های مثبت HBO (همچون خاصیت‌های ضد التهابی، تاثیر بر تکثیر سلولی و ترشح فاکتورهای رشد) از جمله اثرات هم‌افزایی بود که سبب شد استفاده ترکیبی از آن‌ها اثرات چشم‌گیری در ترمیم زخم‌های دیابتی داشته باشد. در نتیجه با عنایت بر نتایج مطالعه حاضر، لازم است این راه کار به‌طور دقیق پیگیری شود و مطالعات تکمیلی انجام گردد تا در صورت ایمن و موثر بودن از آن در بالین استفاده شود.

## سپاسگزاری

این مقاله، حاصل طرح تحقیقاتی به شماره (کد طرح 13722) می‌باشد. بدین وسیله از حمایت مالی حوزه معاونت محترم تحقیقات و فن‌آوری دانشگاه علوم پزشکی مازندران تشکر می‌گردد.

1. low-molecular-mass elastase inhibitors
2. elafin
3. secretory leukocyte protease inhibitor

[ Downloaded from jmums.mazums.ac.ir on 2025-07-18 ]

## References

1. Nasiry D, Khalatbary AR, Abdollahifar MA, Amini A, Bayat M, Noori A, et al. Engraftment of bioengineered three-dimensional scaffold from human amniotic membrane-derived extracellular matrix accelerates ischemic diabetic wound healing. Arch Dermatol Res 2021; 313(7): 567-582.
2. Lotfi MH, Saadati H, Afzali M. Prevalence of diabetes in people aged≥30 years: the results of screen-ing program of Yazd Province, Iran, in 2012. J Res Health Sci 2014; 14(1): 87-91 (Persian).
3. Esmaeili Javid Gh. Half a million Iranians with diabetes are at the site of a lower limb scarring and a member of the organs. Jabbarpour,editor. 2017. Availavle from: https://irna.ir/xjm3kk. Accessed January 2, 2022.
4. Siqueira MF, Li J, Chehab L, Desta T, Chino T, Krothpali N, et al. Impaired wound healing in mouse models of diabetes is mediated by TNF-α dysregulation and associated with enhanced activation of forkhead box O1 (FOXO1). Diabetologia 2010; 53(2): 378-388.
5. Nilforoushzadeh MA, Raoofi A, Afzali H, Gholami O, Zare S, Nasiry D, et al. Promotion of cutaneous diabetic wound healing by subcutaneous administration of Wharton's jelly mesenchymal stem cells derived from umbilical cord. Arch Dermatol Res 2022: 1-13.
6. van Neck JW, Tuk B, Fijneman EM, Redeker JJ, Talahatu EM, Tong M. Hyperbaric oxygen therapy for wound healing in diabetic rats: Varying efficacy after a clinically-based protocol. PloS One 2017; 12(5): e0177766.
7. Ahmadi F, Zargari M, Nasiry D, Khalatbary AR. Synergistic neuroprotective effects of hyperbaric oxygen and methylprednisolone following contusive spinal cord injury in rat. J Spinal Cord Med 2021: 1-10.
8. Peng Z, Ren P, Kang Z, Du J, Lian Q, Liu Y, etal. Up-regulated HIF-1α is involved in the hypoxic tolerance induced by hyperbaric oxygen preconditioning. Brain Res 2008; 1212: 71-78.
9. Thom SR. Hyperbaric oxygen–its mechanisms and efficacy. Plastic and reconstructive surgery 2011; 127(Suppl 1): 131S-141S.
10. Fedorko L, Bowen JM, Jones W, Oreopoulos G, Goeree R, Hopkins RB, et al. Hyperbaric oxygen therapy does not reduce indications for amputation in patients with diabetes with nonhealing ulcers of the lower limb: a prospective,double-blind,randomized controlled clinical trial. Diabetes Care 2016; 39(3): 392-399.
11. Margolis DJ, Gupta J, Hoffstad O, Papdopoulos M, Glick HA, Thom SR, et al. Lack of effectiveness of hyperbaric oxygen therapy for the treatment of diabetic foot ulcer and the prevention of amputation: a cohort study. Diabetes Care 2013; 36(7): 1961-1966.
12. Kranke P, Bennett MH, Martyn-St James M, Schnabel A, Debus SE, Weibel S. Hyperbaric oxygen therapy for chronic wounds. Cochrane Database Syst Rev 2015; (6): CD004123.
13. Niknejad H, Peirovi H, Jorjani M, Ahmadiani A, Ghanavi J, Seifalian AM. Properties of the amniotic membrane for potential use in tissue engineering. Eur Cells Mater 2008;15:88-99.
14. Castellanos G, Bernabé-García Á, Moraleda JM, Nicolás FJ. Amniotic membrane application for the healing of chronic wounds and ulcers. Placenta 2017; 59: 146-153.
15. Leal-Marin S, Kern T, Hofmann N, Pogozhykh O, Framme C, Börgel M, Figueiredo C,

[ Downloaded from jmums.mazums.ac.ir on 2025-07-18 ]

Glasmacher B, Gryshkov O. Human Amniotic Membrane: A review on tissue engineering, application, and storage. J Biomed Mater Res Part B Appl Biomater 2021; 109(8): 1198-215.

16. Khalatbary AR, Ghabaee DNZ, Ahmadvand H, Amiri FT, Lehi ST. Deltamethrin-induced hepatotoxicity and virgin olive oil consumption: an experimental study. Iran J Med Sci 2017; 42(6): 586-592 (Persian).
17. Nasiry D, Khalatbary AR, Ahmadvand H, Amiri FT. Juglans regia L. leaf extract attenuates diabetic nephropathy progression in experimental diabetes: an immunohistochemical study. Iran J Med Sci 2019; 44(1): 44-52 (Persian).
18. Gallagher KA, Liu ZJ, Xiao M, Chen H, Goldstein LJ, Buerk DG, et al. Diabetic impairments in NO-mediated endothelial progenitor cell mobilization and homing are reversed by hyperoxia and SDF-1α. J Clin Invest 2007; 117(5): 1249-1259.
19. Yümün G, Kahaman C, Kahaman N, Yalçınkaya U, Akçılar A, Akgül E, et al. Effects of hyperbaric oxygen therapy combined with platelet-rich plasma on diabetic wounds: an experimental rat model. Arch Med sci 2016; 12(6): 1370-1376.
20. Murphy SV, Skardal A, Song L, Sutton K, Haug R, Mack DL, et al. Solubilized Amnion Membrane Hyaluronic Acid Hydrogel Accelerates Full-Thickness Wound Healing. Stem Cells Transl Med 2017; 6(11): 2020-2032.
21. Ryzhuk V, Zeng X, Wang X, Melnychuk V, Lankford L, Farmer D, et al. Human amnion extracellular matrix derived bioactive hydrogel for cell delivery and tissue engineering. Mater Sci Eng C, Mater Biol Appl 2018; 85: 191-202.
22. Nasiry D, Khalatbary AR, Ebrahimzadeh MA. Anti-inflammatory and wound-healing potential of golden chanterelle mushroom, Cantharellus cibarius (Agaricomycetes). Int J Med Mushrooms 2017; 19(10): 893-903.
23. Howard V, Reed M. Unbiased stereology: three-dimensional measurement in microscopy: Landon, 2nd ed, Garland Science; 2004.
24. Amini A, Pouriran R, Abdollahifar MA, Abbaszadeh HA, Ghoreishi SK, Chien S, et al. Stereological and molecular studies on the combined effects of photobiomodulation and human bone marrow mesenchymal stem cell conditioned medium on wound healing in diabetic rats. J Photochem Photobiol B 2018; 182: 42-51.
25. Mühlfeld C, Nyengaard JR, Mayhew TM. A review of state-of-the-art stereology for better quantitative 3D morphology in cardiac research. Cardiovasc Pathol 2010; 19(2): 65-82.
26. Seyed Sharifi SH, Nasiry D, Mahmoudi F, Etezadpour M, Ebrahimzadeh MA. Evaluation of sambucus ebulus fruit extract in full-thickness diabetic wound healing in rats. J Mazandaran Univ Med Sci 2021; 31(200): 11-25 (Persian).
27. Lee JS, Shin J, Park HM, Kim YG, Kim BG, Oh JW, et al. Liver extracellular matrix providing dual functions of two-dimensional substrate coating and three-dimensional injectable hydrogel platform for liver tissue engineering. Biomacromolecules 2014; 15(1): 206-218.
28. Han G, Ceilley R. Chronic wound healing: a review of current management and treatments. Adv Ther 2017; 34(3): 599-610.
29. Milan PB, Lotfibakhshaiesh N, Joghataie M, Ai J, Pazouki A, Kaplan D, et al. Accelerated wound healing in a diabetic rat model using decellularized dermal matrix and human umbilical cord perivascular cells. Acta Biomater 2016; 45: 234-246.

[ Downloaded from jmums.mazums.ac.ir on 2025-07-18 ]

30. Chong DL, Trinder S, Labelle M, Rodriguez Justo M, Hughes S, Holmes AM, et al. Platelet-derived transforming growth factor-β1 promotes keratinocyte proliferation in cutaneous wound healing. J Tissue Eng Regen Med 2020; 14(4): 645-649.
31. Kang TS, Gorti GK, Quan SY, Ho M, Koch RJ. Effect of hyperbaric oxygen on the growth factor profile of fibroblasts. Arch Facial Plast Surg 2004; 6(1): 31-35.
32. Castellanos G, Bernabe Garcia A, Moraleda JM, Nicolas FJ. Amniotic membrane application for the healing of chronic wounds and ulcers. Placenta 2017; 59: 146-153.
33. Ebrahimpour-Malekshah R, Amini A, Zare F, Mostafavinia A, Davoody S, Deravi N, et al. Combined therapy of photobiomodulation and adipose-derived stem cells synergistically improve healing in an ischemic, infected and delayed healing wound model in rats with type 1 diabetes mellitus. BMJ Open Diab Res Care 2020; 8(1): e001033.
34. Liu H, Liu H, Deng X, Chen M, Han X, Yan W, et al. CXCR4 antagonist delivery on decellularized skin scaffold facilitates impaired wound healing in diabetic mice by increasing expression of SDF-1 and enhancing migration of CXCR4-positive cells. Wound Repair Regen 2017; 25(4): 652-664.
35. Bagheri M, Amini A, Abdollahifar MA, Ghoreishi SK, Piryaei A, Pouriran R, et al. Effects of photobiomodulation on degranulation and number of mast cells and wound strength in skin wound healing of streptozotocin-induced diabetic rats. Photomed Laser Surg 2018; 36(8): 415-423.
36. Brem H, Tomic Canic M. Cellular and molecular basis of wound healing in diabetes. J Clin Inves 2007; 117(5): 1219-1222.
37. Poyrazoglu Y, Topal T, Yuksel R, Bircan FS, Simsek K, Gocgeldi E, et al. Effects of hyperbaric oxygen and preconditioning on wound healing in colonic anastomoses. J Invest Surg 2015; 28(4): 188-195.
38. King A, Paltoo A, Kelly R, Sallenave JM, Bocking A, Challis J. Expression of natural antimicrobials by human placenta and fetal membranes. Placenta 2007; 28(2-3): 161-169.
39. Löndahl M, Landin-Olsson M, Katzman P. Hyperbaric oxygen therapy improves health-related quality of life in patients with diabetes and chronic foot ulcer. Diabet Med 2011; 28(2): 186-190.
40. Parry S, Strauss JF 3rd. Premature rupture of the fetal membranes. N Engl J Med 1998; 338(10): 663-670.

[ Downloaded from jmums.mazums.ac.ir on 2025-07-18 ]