

## ***A Rare Case Report of Small Bowel Mesenteric Desmoid Tumor with Perforation and Abscess***

Seyed Shervin Shafiei<sup>1</sup>,  
Fereshteh Kamani<sup>2</sup>

<sup>1</sup> Resident in General Surgery, Students Research Committee, Clinical Research Development Unit, Ayatollah Taleghani Hospital, Shahid Beheshti University of Medical Sciences, Tehran, Iran

<sup>2</sup> Associate Professor, Department of General Surgery, Clinical Research Development Unit, Ayatollah Taleghani Hospital, Shahid Beheshti University of Medical Sciences, Tehran, Iran

(Received July 25, 2022 ; Accepted September 25, 2022)

### ***Abstract***

Desmoid tumors (DTs) are slow-growing tumors with no malignant or metastatic features but are locally invasive. These tumors have an unpredictable but varied clinical course. Intra-abdominal sporadic DTs are very rare and have a worse prognosis due to the mass effect on abdominal organs. This paper reports the diagnostic and surgical treatment of a 34-year-old man with DT of the small intestine without any genetic predisposing factor or history of trauma and abdominal surgery. The patient initially had mild pain in the periumbilical area and then presented with exacerbation of abdominal pain, acute abdominal symptoms, and peritonitis during elective diagnostic procedures. Abdominal CT scan with contrast injection showed a hypodense area with irregular borders and open-air foci of 171\*160\*85 mm in the middle of the abdomen and displacement of intestinal loops. Diagnostic and therapeutic laparotomy revealed a very large mass (18 cm in diameter) in the mesentery of a large part of the small intestine, a purulent abscess adjacent to the mass, and perforation of the D4 part of the duodenum. Debulking resection of the tumor was performed due to the involvement of the upper mesenteric artery. Preoperative elective core needle biopsy, surgical biopsy, and immunohistochemistry reports revealed desmoid tumor. Desmoid tumor as a benign tumor can have aggressive manifestations similar to intra-abdominal malignancies.

**Keywords:** intra-abdominal desmoid tumor, mesentery, intestinal perforation, abscess, case report

**J Mazandaran Univ Med Sci 2022; 32 (214): 197-206 (Persian).**

**Corresponding Author: Seyed Shervin Shafiei** - Clinical Research Development Unit, Ayatollah Taleghani Hospital, Shahid Beheshti University of Medical Sciences, Tehran, Iran. (E-mail: shervin.shafiei1@gmail.com)

# گزارش یک مورد نادر تومور دسموئید مزانتر روده باریک با پرفوراسیون و آبسه

سید شروین شفیعی<sup>1</sup>  
فرشته کمانی<sup>2</sup>

## چکیده

تومورهای دسموئید (DTs)، تومورهایی با رشد آهسته و فاقد ویژگی‌های بدخیمی و متاستاز می‌باشند، اما به صورت موضعی تهاجمی هستند. این تومورها سیر بالینی غیرقابل پیش‌بینی اما متنوعی دارند. DTs اسپورادیک داخل شکمی بسیار نادرند و به دلیل تأثیر توده‌ای بر ارگان‌های شکمی پیش‌آگهی بدتری دارند.

در این مقاله گزارش مورد روند تشخیصی و درمان جراحی یک مورد تومور دسموئید مزانتر روده باریک در یک مرد 34 ساله بدون عامل مستعدکننده ژنتیکی و یا سابقه تروما و جراحی شکم ارائه شد. بیمار در ابتدا دچار درد نه چندان شدید در ناحیه پری امبلیکال بود و سپس در حین اقدامات تشخیصی الکتیو، با علائم تشدید درد شکم و علائم شکم حاد و پریتونیت مراجعه نمود. سی تی اسکن شکم با تزریق کنتراست، یک ناحیه هیپودنس با حدود نامنظم و دارای کانون‌های هوای آزاد به ابعاد  $171*160*85$  میلی‌متر در قسمت میانی شکم و جا به جایی لوپ‌های روده را نشان داد. در لاپاراتومی تشخیصی و درمانی یک توده بسیار بزرگ با قطر 18 سانتی‌متر در مزانتر قسمت وسیعی از روده باریک، یک آبسه چرکی در مجاورت توده و پرفوراسیون قسمت D4 دئودنوم کشف شد. به دلیل درگیری شریان مزانتریک فوقانی، رزکسیون دی‌بالکینگ تومور انجام شد. core needle biopsy الکتیو قبل از جراحی، پاتولوژی نمونه‌ی جراحی و آزمایش ایمونوهیستوشیمی موید تومور دسموئید بودند. براساس این گزارش مورد می‌توان نتیجه‌گیری کرد که تومور دسموئید به‌عنوان یک تومور خوش‌خیم می‌تواند تظاهرات تهاجمی مشابه بدخیمی‌های داخل شکمی داشته باشد.

**واژه‌های کلیدی:** تومور دسموئید داخل شکمی، مزانتر، پرفوراسیون روده، آبسه، گزارش مورد

## مقدمه

ساختارهای اطراف حمله می‌کنند اما متاستاز نمی‌دهند و حتی پس از برداشتن کامل، میزان عود موضعی بسیار بالایی دارند (2،1). سیر بالینی DTs غیرقابل پیش‌بینی، اما متنوع است. بسته به مکان و سایز تومور، تظاهرات آن می‌تواند از بدون علامت تا علائم درد شدید، تورم، تغییر شکل و از دست دادن عملکرد متفاوت باشد (3).

تومورهای دسموئید (Desmoid Tumors) یا DTs، حاصل تکثیر سلول‌های دوکی شکل میوفیبروبلاست مخلوط با رشته‌های کلاژن در صفحات فاسیال، بافت‌های همبند و ساختارهای musculoaponeurotic هستند. این تومورها رشد آهسته‌ای دارند و فاقد ویژگی‌های بدخیم سیتولوژیکی و بالینی هستند، به‌صورت موضعی تهاجمی بوده و به

**مؤلف مسئول:** سید شروین شفیعی - تهران: دانشگاه علوم پزشکی شهید بهشتی، واحد توسعه تحقیقات بالینی بیمارستان آیت الله طالقانی  
Email: shervin.shafiei1@gmail.com

1. دستیار جراحی عمومی، واحد توسعه تحقیقات بالینی بیمارستان آیت الله طالقانی، دانشگاه علوم پزشکی شهید بهشتی، تهران، ایران  
2. دانشیار، گروه جراحی عمومی، واحد توسعه تحقیقات بالینی بیمارستان آیت الله طالقانی، دانشگاه علوم پزشکی شهید بهشتی، تهران، ایران

تاریخ دریافت: 1401/5/3 تاریخ ارجاع جهت اصلاحات: 1401/6/7 تاریخ تصویب: 1401/7/3

تأثیر توده‌ای بر ارگان‌های شکمی پیش‌آگهی بدتری داشته و حتی موارد با مداخلات جراحی فوری گزارش شده‌اند (13-15).

در این گزارش مورد، workup های تشخیصی و درمانی یک مورد غیر معمول از تومور دسموئید داخل شکمی اسپورادیک با علائم پرفوراسیون روده، تشکیل آبسه و پریتونیت حاد بدون هیچگونه عامل مستعدکننده را ارائه می‌کنیم.

#### معرفی بیمار

بیمار آقای 34 ساله‌ای بدون سابقه ترومای شکم، جراحی یا بیماری ژنتیکی بود، که از 3 روز قبل از مراجعه احساس درد در ناحیه پری‌امبلیکال داشت. مکان درد ثابت بود، درد شکم در ابتدا خفیف بود اما روز به روز به شدت آن اضافه می‌شد. در بررسی چند روز قبل از مراجعه بیمار به اورژانس بیمارستان طالقانی، سی‌تی‌اسکن اسپیرال شکم و لگن با تزریق کنتراست انجام و یک ناحیه هیپودنس با حدود نامنظم و دارای کانون‌های هوای آزاد به ابعاد  $171 \times 160 \times 85$  میلی‌متر در قسمت میانی شکم و جا به جایی لوپ‌های روده مشاهده شده بود. با توجه به منشا احتمالی ضایعه از قسمت سوم دئودنوم، تشخیص افتراقی‌های هماتوم جدار دئودنوم، کیست مزانتریک کمپلیکه و یا تجمع مایع به دنبال پرفوراسیون روده مطرح شده بود. بقیه ارگان‌های شکم و لگن نرمال بودند و شواهدی از لنفادنوپاتی پارائورتیک و مایع آزاد در شکم و لگن وجود نداشت. جهت بررسی بیشتر، برای بیمار به صورت الکتیو core needle biopsy انجام شد. در سونوگرافی مربوطه یک توده هیپوهتر و اکوئیک در رتروپریتون با واسکولاریتی اینترنال مشاهده شد. یک الی دو روز بعد از انجام core needle biopsy، بیمار دچار درد شکم خیلی شدید و غیر قابل تحمل در سراسر شکم شد و به اورژانس مراجعه کرد. وضعیت عمومی بیمار ill و toxic بود. تدرنس و ریباند تدرنس ژنرالیزه، فشار سیستمیک

DTs بسیار نادر هستند و بروز سالیانه آن‌ها  $2/4$  تا  $4/5$  مورد در هر میلیون نفر تخمین زده می‌شود. این تومورها  $0/03$  درصد از کل نئوپلاسم‌ها و کم‌تر از 3 درصد از کل تومورهای بافت نرم را شامل شده و بیش‌تر در سنین 20 تا 40 سال و در زنان تشخیص داده می‌شود (4-6). علت دقیق این تومورها ناشناخته می‌باشد و البته عوامل ژنتیکی، هورمونی و تحریک مزمن یا تروما به عنوان عوامل خطر مطرح شده‌اند. DTs در اکثر موارد به صورت اسپورادیک ایجاد می‌شوند (7). پروتئین  $\beta$ -catenin در تنظیم و هماهنگی چسبندگی سلول به سلول نقش دارد و توسط ژن CTNNB1 کد می‌شود. با وقوع جهش در CTNNB1، که در 85 درصد موارد DT اسپورادیک شناسایی شده،  $\beta$ -catenin تجمع یافته و منجر به تشکیل تومور می‌شود (9,8). از سوی دیگر، حدود 21 درصد از بیماران پولیپوز آدنوماتوز خانوادگی (FAP)، یک سندرم ژنتیکی اتوزومال غالب با جهش ژن APC، در طول زندگی خود دچار DTs می‌شوند. B-catenin توسط پروتئین APC کنترل و تخریب می‌شود. خطر بروز DTs در بیماران FAP هشتصد برابر یک فرد سالم است (10,11).

در تعداد زیادی از DTs گیرنده‌های استروژن به شدت بیان شده و استروژن در ایجاد و رشد این تومورها نقش دارد. اغلب موارد DTs در زنان، به ویژه در زنان چندقلو، رخ می‌دهند. پسرفت تومور در شرایط کاهش سطوح استروژن مانند قبل از قاعدگی، بعد از یائسگی، رادیوتراپی تخمدان‌ها و تجویز تاموکسیفن گزارش شده است (1,12). علاوه بر این، فعالیت خارج از کنترل فیروبلست‌های نابالغ در روند ترمیم آسیب حاصل از تحریک مزمن یا تروما، از جمله هرگونه آسیب جراحی به اعضای بدن، منجر به تشکیل تومور دسموئید در آن ناحیه می‌شود (4). تقریباً 10 تا 20 درصد از تمام موارد DTs در حفره شکمی ایجاد شده که بیش‌تر آن‌ها همراه با سابقه FAP، بارداری و زایمان یا جراحی شکم می‌باشند. DTs اسپورادیک داخل شکمی بسیار نادر می‌باشند. هم‌چنین این زیر گروه از تومورهای دسموئید به دلیل

PR: 130، 10mmHg، الیگوری و مخاط کاملاً خشک و pale از مهم ترین یافته‌های معاینه فیزیکی بودند که با وضعیت پریتونیت همخوانی داشتند. اقدامات تشخیصی اولیه شامل رادیوگرافی شکم با یافته هوای آزاد داخل شکم و سونوگرافی شکم و لگن بود. کبد، مجاری صفراوی، کیسه صفرا، طحال، کلیه‌ها، مثانه و پروستات وضعیت نرمالی داشتند. ضایعه فضاگیر در احشای شکمی و لگنی مشاهده نشد. بررسی پانکراس به دلیل پرگازی مقدور نبود. مایع آزاد دارای پارتیکل‌های اکوژن در فضاها، موریسون و اسپلنورنال و در فضای لگنی با حجم کم رویت شد. برای درمان، ابتدا اقدامات احیا انجام شد. بیمار تحت هیدروتراپی و آنتی‌بیوتیک تراپی تجربی قرار گرفت. NG Tube و سوند فولی جایگذاری شد. جریان ادرار برقرار شد و وضعیت اسیدوز رو به بهبود رفت. سپس عمل جراحی لاپاراتومی برای تشخیص و درمان قطعی انجام شد. یک توده بسیار بزرگ با ابعاد 18 سانتی‌متر در مزانتر قسمت وسیعی از روده باریک مشاهده شد (تصویر شماره 1). در مجاورت توده یک آبه کشف و حدود یک لیتر مایع چرکی درناژ شد. با جستجو در داخل حفره آبه، پرفوراسیون قسمت D4 دئودنوم به دلیل تهاجم موضعی توده مشخص شد. روده باریک در حد فاصل 50 سانتی‌متر بعد از لیگامان تریتز و تا 100 سانتی‌متر قبل از ترمینال ایلئوم، سالم به نظر می‌رسید. هم‌چنین تغییر رنگ مشکوک به ایسکمی در قسمت‌های درگیر شده روده باریک مشاهده شد. نواحی درگیر از جمله D4 دئودنوم رزکت شد. به علت درگیری مزانتر، شریان مزانتریک فوقانی و عروق اصلی روده‌ها، امکان رزکشن کامل توده نبود و رزکشن دی‌بالکینگ انجام شد (تصویر شماره 2). بعد از رزکسیون، آناستوموز اولیه بین دو انتهای پروگزیمال و دیستال روده سالم و هم‌چنین یک آناستوموز بین قسمت D3 دئودنوم با انتهای پروگزیمال روده سالم برقرار شد. سپس حفره شکمی شستشو داده شد و یک درن داخل حفره آبه جایگذاری شد. بیمار بعد از ریکاوری با حال عمومی خوب در بخش جراحی

تحت مراقبت قرار گرفت. با توجه به وضعیت کاتابولیک شدید و احتمال NPO طولانی مدت، TPN تجویز شد. در دوره درمان TPN، ترشحات داخل درن سروزی و فاقد ترشحات صفراوی یا چرکی بود و حجم آن به تدریج کاهش یافت. هم‌چنین وضعیت‌های لوکوسیتوز و اسیدوز متابولیک برطرف شد. در ادامه بیمار ابتدا با رژیم مایعات و سپس با غذای معمولی PO شد. مشکلی از نظر نشت ترشحات روده یافت نشد. بیمار با توانایی gas defecation و با علایم حیاتی پایدار مرخص شد.

Spindle cell neoplasm، شمارش میتوزی 10/HPF 1-2 و فقدان نکروز از یافته‌های هیستولوژیک مربوط به core needle biopsy قبل از جراحی بود و آزمایش ایمونوهیستوشیمی (IHC) برای تشخیص قطعی پیشنهاد داده شد. گزارش پاتولوژی نمونه‌های جراحی بیانگر وجود تومور sub mucosal spindle cell neoplasm به شدت واسکولاریزه دارای اندازه 18 سانتی‌متر در بزرگ‌ترین ابعاد در دیواره روده کوچک بود. شمارش میتوزی 10/HPF 2-3 بود و پاتولوژی‌های نکروز، تهاجم لنفی عروقی و تهاجم پری نورال یافت نشد. تمام حاشیه‌های جراحی tumor free بود. لنف نودهای رژیونال وضعیت خوش خیم واکنشی، tumor free و بزرگ‌ترین سائز 1 سانتی‌متر داشتند. یافته‌های هیستولوژیک امنوم رزکت شده شامل بافت fibrofatty با فرایندهای چرکی، احتقان عروقی و واکنش فیبروز مشخص بدون شواهد بدخیمی بود (تصویر شماره 3).

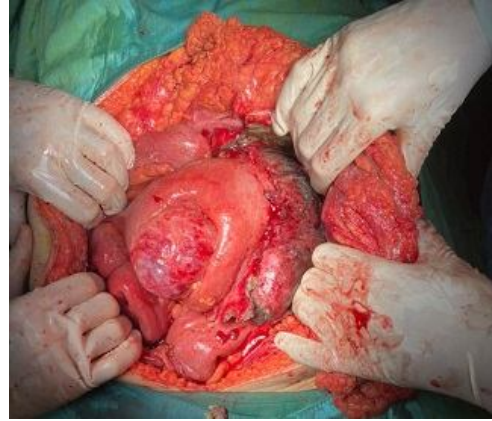یافته‌های آزمون IHC پیشنهاد دهنده فیروماتوزیس دیواره روده باریک به صورت فقدان مارکرهای Desmin، S-100، C-Kit-CD117، CD34، DOG1 و وجود مارکرهای MSA و Beta Catenin و وجود spindle cell ها بود. هم‌چنین مقدار مارکر Ki-67 در حد 1 nuclear labeling % بود.

در انجام تمامی موارد فوق و مطرح شدن به صورت مقاله گزارش مورد از بیمار رضایت آگاهانه گرفته و مسایل اخلاق پزشکی رعایت شده است.

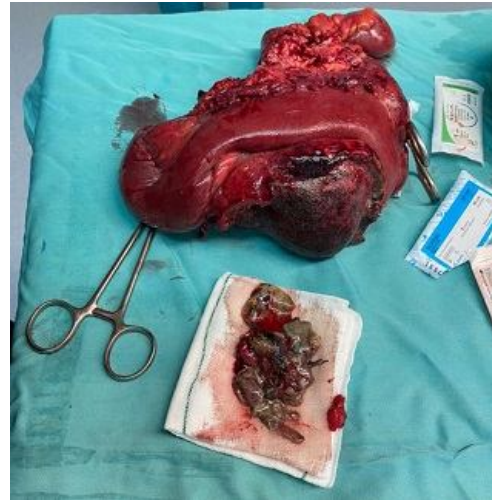## بحث

### ماهیت و سیر بیماری DT

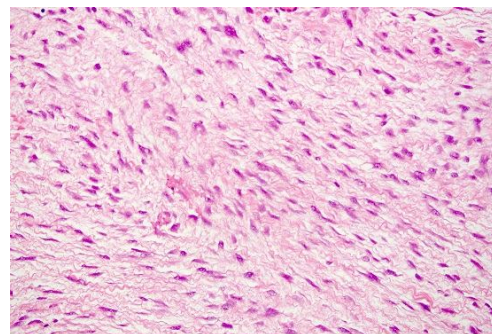
دسموئیدها یک گروه توموری نادر و متمایز با شیوع 3 تا 4 مورد در هر یک میلیون نفر هستند. آن‌ها می‌توانند در هر نقطه‌ای از بدن ایجاد شده، اما به‌طور کلی در سه مکان اصلی آناتومیک گروهبندی می‌شوند: خارج شکمی (تنه و اندام‌ها)، در امتداد دیواره شکم و با کم‌ترین شیوع، داخل شکم. محتمل‌ترین مکان برای DTs داخل شکمی مزانتراست. فیروماتوز مزانتریک حدود هشت درصد از کل موارد DTs را شامل شده و معمولاً به مزانترا روده کوچک حمله می‌کند. اغلب به‌صورت برآمدگی شکم، درد یا ناراحتی ظاهر می‌شود؛ اما گاهی اوقات، به دلیل نفوذ به اندام‌های مجاور، عوارض جدی مانند انسداد روده، پرفوراسیون، ایسکمی، هیدرونفروز، فیستول و حتی پارگی آئورت یا نفوذ پورتا هپاتیس همراه با زردی انسدادی را به دنبال دارد (16-19). میانگین سنی بیماران مبتلا به فیروماتوز مزانتریک حدود 40 سال بوده و در زنان بیش‌تر از مردان شیوع دارد. سابقه جراحی، ترومای قبلی، استروژن و بارداری از عوامل خطر آن گزارش شده‌اند. این بیماری به‌صورت اسپورادیک یا توارثی، به‌عنوان بخشی از پولیپوز آدنوماتوز خانوادگی (FAP) (سندرم گاردنر)، بروز می‌یابد. ارتباط با بیماری کرون (CD) نیز گزارش شده است. تقریباً 16 درصد موارد تومورهای فیروماتوز مزانتریک اولیه به اندازه کم‌تر از 5 سانتی‌متر، 28 درصد بین 5 تا 10 سانتی‌متر و 50 درصد بیش‌تر از 10 سانتی‌متر هستند (16، 20). مورد مقاله حاضر یک آقای 35 ساله مبتلا به تومور دسموئید مزانتریک از نوع اسپورادیک و بدون عوامل خطر شناخته شده یا سابقه فامیلی FAP بود و اندازه تومور 18 سانتی‌متر گزارش شد. نکته قابل توجه و غیر معمول در این مورد، بروز علائم و نشانه‌های پرفوراسیون روده، آسبه و پریتونیت است. سیر طبیعی و رشد DT غیرقابل پیش‌بینی است. این تومورها در اغلب موارد، یک رشد سریع در مراحل ابتدایی و سپس یک دوره ثبات رشد طولانی مدت را



تصویر شماره 1: توده‌ی حفره‌ی شکم که روده‌ی باریک را درگیر کرده است (عکس پس از انجام لاپاراتومی میدلاین و ورود به پریتونن گرفته شده).



تصویر شماره 2: توده‌ی شکمی همراه قسمت درگیر روده‌ی باریک تحت رزکسیون قرار گرفت.



تصویر شماره 3: پاتولوژی نمونه‌ی جراحی شده که موید دسموئید تومور می‌باشد

نشان می‌دهند. در موارد معدودی، تومورهای دسموئید به‌طور خود به خود پسرقت می‌کنند (21).

در مورد ما، با وجود اندازه بزرگ توده، درد شکم در ابتدا چندان زیاد نبود و به تدریج افزایش یافت و در نتیجه ارجاع غیر اورژانسی بیمار به سرویس جراحی با تاخیر بود. در نهایت بیمار با وضعیت اورژانسی پریتونیت و شکم حاد تحت لاپاراتومی قرار گرفت و وضعیت پرفوراسیون روده باریک و تشکیل آبسه چرکی مشاهده شد.

Alemanno و همکاران (14) یک مورد نادر از DT داخل شکمی را در یک مرد 38 ساله مبتلا به پولیپوز آدنوماتوز خانوادگی که به آبسه تبدیل شده بود گزارش کردند.

#### تشخیص DT

تشخیص DT، به ویژه در مواردی که علائم بالینی ندارند، چالش برانگیز است.

از نظر مطالعه تصویربرداری، هر دو روش CTscan و MRI نقش مهمی دارند. در CT scan بدون کنتراست، معمولاً یک ضایعه همگن به خوبی محدود شده نسبت به عضله دیده می‌شود و یک توده کیستیک مزانتریک با GIST، کارسینوئید، لیومیوم، لیومیوسارکوم و لنفوم تشخیص افتراقی دارد. در CT scan با کنتراست، اکثر DTs افزایش کنتراست خفیف تا متوسط را نشان می‌دهند. MRI روش انتخابی برای ارزیابی ماهیت، اندازه و گسترش اولیه DT و همچنین برای پیگیری درمانی (نظارت) است. شدت سیگنال منعکس کننده نسبت رشته‌های کلاژن، سلول‌های دوکی و ماتریکس خارج سلولی می‌باشد. اکثر DTs داخل شکمی دارای شدت سیگنال کم یا متوسط در T1WI هستند و شدت سیگنال کم تا زیاد در T2WI ناهمگن دارند (22-25). با وجود ارائه اطلاعات مفید، نه تصاویر CT و نه MRI نمی‌توانند DT را به‌طور کامل رد یا تایید کنند و بنابراین این بیوپسی یا برداشتن جراحی برای تشخیص نهایی ضرورت دارد (26).

بافت شناسی و رنگ آمیزی ایمونوهیستوشیمی (IHC) روش‌های مفیدی برای تشخیص قطعی DT هستند. در مورد DTs حفره شکم، تشخیص بافت شناسی قبل از عمل جراحی اغلب دشوار است. از آنجایی که این تومورها منشأ غیر اپیتلیومی دارند، انجام بیوپسی با استفاده از اندوسکوپ به سختی انجام می‌شود. هم‌چنین چون این تومورها متشکل از بافت همبند الیافی هستند، در صورت کاربرد core needle biopsy با هدایت تصویربرداری، در اغلب موارد نمونه به دست آمده کافی نیست. از سویی دیگر بیوپسی توده‌های مزانتریک ممکن است خطرناک باشد (16، 27، 28).

در بررسی پاتولوژیک، تومور دسموئید ظاهر ماکروسکوپی به شکل یک سطح رنگ پریده با عروق ضعیف است و از نظر میکروسکوپی سلول‌های دوکی شکل مونوکلونال غنی از اسیدوفیلی سیتوپلاسمی با ماتریکس کلاژنی فراوان دیده می‌شود. یافته‌های IHC شامل فقدان بیان بیومارکرهای اکتین، میوزین، دسمین یا S100 - که با تشخیص تومورهای تهاجمی عضلانی مانند سارکوم، لیومیوسارکوم، فیروسارکوم همخوانی دارند - و بیان بیومارکر بتا کاتنین در هسته سلولی و سیتوپلاسم تشخیص DT را قطعی می‌سازد. البته حساسیت ابزار تشخیصی بتا کاتنین به روش IHC مورد استفاده بستگی دارد و هم‌چنین توصیه می‌شود نظر دوم توسط یک پاتولوژیست خبره نیز لحاظ شود (28، 29). در مورد ما، روش‌های تشخیصی شامل سی تی اسکن اسپیرال شکم و لگن با تزریق کنتراست و دو نوبت نمونه‌برداری core needle biopsy با هدایت سونوگرافی در مرکز دیگری و در زمان قبل از عمل و سپس رزکسیون جراحی بود که بررسی هیستولوژیک وجود Spindle cell neoplasm را نشان داد. هم‌چنین یافته‌های آزمون IHC به نفع DT بود.

#### درمان DT

بیمار ما به فاصله کوتاهی بعد از انجام core needle biopsy تشخیصی و قبل از آماده شدن

دیواره شکم که منشا آن از عضله رکتوس شکمی راست بود، جراحی رزکسیون تومور و بازسازی دیواره شکم با تکنیک‌های جداسازی اجزای خلفی و تقویت آن به وسیله یک مش بزرگ از جنس پلی پروپیلن انجام دادند (37).

#### پیگیری و پیش آگهی DT

بیمار ما بعد از عمل جراحی بدون شکایت و عارضه خاصی بود و در روز 7 پس از بستری ترخیص شد. در ویزیت‌های پیگیری بیمار در کلینیک جراحی تا 3 ماه بعد از ترخیص، شکایت خاصی مطرح نشد و شواهدی مبنی بر عود یافت نشد؛ البته با توجه به این که بیمار اخیراً تحت درمان قرار گرفت، در این مقاله امکان گزارش در مورد عود یا پیش آگهی درازمدت نیست. تاکنون معیار اختصاصی استاندارد برای ارزیابی پاسخ به درمان در DT معرفی نشده است. با شرایط کنونی MRI با کنتراست تقویت شده یک روش ترجیحی است. تغییرات سیگنال که در واقع بیانگر تغییرات بافتی است پاسخ به درمان را نشان می‌دهد. کاربرد DNA تومور موجود در گردش خون در حال حاضر تحت بررسی پژوهشی بوده و ممکن است در آینده به عنوان یک بیومارکر معتبر پاسخ به درمان/ پیشرفت بیماری معرفی شود (21).

Salas و همکاران (38) با مطالعه 120 نمونه DT اسپورادیک، فاکتورهای تاثیرگذار بر بقای عاری از پیشرفت تومور (Progression-Free Survival: PFS) را بررسی نمودند. PFS به عنوان زمان بین تاریخ تشخیص اولیه تا تاریخ پیشرفت یا عود یا آخرین پیگیری تعریف شد. PFS نتایج این مطالعه حاکی از میانگین تعداد عود دوبار (محدوده صفر تا 20 بار) و آمار صفر فوت به دلیل DT بود. میانه زمان PFS 41 ماه (29 تا 53 ماه) برآورد شد. PFS پنج ساله و ده ساله همه زیرگروه‌های DT به ترتیب در 35 و 22/8 درصد از افراد یافت شد. طولانی‌ترین PFS به ترتیب مربوط به DT دیواره شکم، بعد داخل شکمی و در نهایت خارج شکمی بود. برای زیرگروه 43 موردی تومورهای داخل شکم، نتایج آنالیز

گزارش پاتولوژی آن، با علایم و نشانه‌های شکم حاد و پریتونت مراجعه نمود و تحت لاپاراتومی برای تشخیص و درمان قطعی قرار گرفت. یک توده مزانتریک بسیار بزرگ همراه با پرفوراسیون D4 دئودنوم و آبنه چرکی یافت شد و رزکشن دی بالکینگ، رزکشن قسمت‌های درگیر شده روده باریک و آناستوموز انجام شد. مطالعه Gronchi و همکاران نیز نشان داد هرچند برای DTF اسپورادیک دوره انتظار اولیه قابل قبول می‌باشد، اما ممکن است با توجه به شکایت‌های بیمار، سائز تومور و مکان تومور (مکان‌هایی مانند سر، گردن، لگن، یا حفره داخل شکمی با اثر فشاری تومور بر ارگان‌های مجاور)، اندازه تومور و شکایت‌های بیمار نیاز به درمان فوری طبی یا جراحی باشد (30، 31). به حالتی دیگر بیان می‌شود که DTs به شدت نفوذ موضعی دارند که بررسی میکروسکوپی حاشیه‌های رزکسیون را دشوار می‌سازد و بنابراین جراحی با حفظ عملکرد (function-sparing) باید بر جراحی تهاجمی با هدف حاشیه‌های عاری از تومور ترجیح داده شود (34).

ما جراحی رزکسیون دی بالکینگ تومور را انجام دادیم؛ اما خوشبختانه تمام حاشیه‌های جراحی، لنف نودهای رژیونال و امنتوم رزکت شده tumor free بود. در صورت DT پیشرفته و برداشت کامل آن، بازسازی (reconstruction) و ترمیم دیواره شکم با روش‌های ایمپلنت مصنوعی، بای پس عروقی یا حتی پیوند چند احشایی توصیه می‌شود (35).

Chen و همکاران یک مورد بیمار زن 40 ساله با DT را گزارش نمودند که یک توده 23 سانتی متری قسمت عمده‌ای از شکم را فراگرفته بود و قسمت‌های مختلفی از آن به دیواره قدامی شکم، عضله رکتوس راست و رحم نفوذ پیدا کرده بود. دور تا دور توده تشریح شد و از تمام اتصالات آزاد شد. هم‌چنین با توجه به اکسیزیون فاسیای شکم، دیواره شکم به روش tension-free repair و بدون استفاده از مش‌های مصنوعی یا بیولوژیک بازسازی شد (36). عسکری و همکاران برای درمان یک مورد DT

از این تومورها را تشکیل می‌دهند. ایسکمی روده، فیستولیزاسیون، انسداد و پرفوراسیون از عوارض تومورهای دسموئید داخل شکمی می‌باشند و در بیمارانی که تحت نظر یا درمان غیر جراحی به علت تومور دسموئید داخل شکمی هستند، توجه ویژه به علائم بالینی و آزمایشگاهی عوارض گفته شده الزامی می‌باشد تا در صورت بروز، اقدامات جراحی مورد نیاز در زمان مناسب انجام پذیرد.

### سپاسگزاری

از حمایت‌های واحدهای توسعه تحقیقات بالینی بیمارستان آیت‌الله طالقانی و کمیته تحقیقات دانشجویی دانشگاه علوم پزشکی شهید بهشتی سپاسگزاری می‌شود. این مطالعه در کمیته دانشگاهی اخلاق در پژوهش‌های زیست پزشکی دانشگاه علوم پزشکی شهید بهشتی با شناسه IR.SBMU.RETECH.REC.1401.088 تصویب شده است.

تک متغیره بیانگر PFS دوساله، پنج ساله و ده ساله به ترتیب در 70، 50/2 و 50/2 درصد از افراد بود. در آنالیز چندمتغیره، سن (HR:1.97; CI95%: 1.36-2.84)، سایز تومور (HR:1.64; CI95%: 1.13-2.36) و محل تومور (HR:2.55; CI95%: 1.48-4.40) به عنوان سه عامل معنی‌دار موثر بر PFS معرفی شدند؛ به طوری که در بیماران با سنین پایین 37 سال، سایز تومور بیش از 7 سانتی‌متر و محل تومور خارج شکمی PFS کوتاه‌تری یا به عبارتی پیش‌آگهی ضعیف‌تر انتظار می‌رود. البته در آنالیز تک‌متغیره، وضعیت بیماری باقیمانده ماکروسکوپی پس از جراحی (R0/R1 v R2) نیز بر میزان PFS اثرگذار بود.

DTها تومورهای نادر و خوش‌خیم با منشاء میوفیروبلاست هستند، اغلب در اندام‌ها یا دیواره شکم ایجاد می‌شوند و انواع داخل شکمی درصد بسیار کمی

### References

- Shruti S, Bavle RM, Konda P, Venugopal R. Periosteal desmoid tumor: a rare finding in the oral cavity. *BMJ Case Rep* 2017; 2017: bcr2017220989.
- von Mehren M, Kane JM, Bui MM, Choy E, Connelly M, Dry S, et al. NCCN Guidelines Insights: Soft Tissue Sarcoma, Version 1.2021. *J Natl Compr Canc Netw* 2020; 18(12): 1604-1612.
- Zenzri Y, Yahyaoui Y, Charfi L, Ghodhmani Z, Letaief F, Ayadi M, et al. The Management of Desmoid Tumors: A Retrospective Study of 30 Cases. *Int J Surg Oncol* 2020; 2020: 9197216.
- NORD's Rare Disease Database. Desmoid Tumor [Internet]. Danbury, UK: National Organization for Rare Diseases; 2019[cited 2021 December 16]. Available from: <https://rarediseases.org/rare-diseases/desmoid-tumor/>. Accessed May 2, 2021.
- AlShammari A, AlSumai TS, Alhudaib AA, Khalifa H, Aburahmah M. Ultrasound-guided sparing resection of locally recurrent abdominal wall desmoid tumor. *J Surg Case Rep* 2019; 2019(6): rjz165.
- Timbergen MJM, Schut ARW, Grünhagen DJ, Sleijfer S, Verhoef C. Active surveillance in desmoid-type fibromatosis: a systematic literature review. *Eur J Cancer* 2020; 137: 18-29.
- Kuwabara H, Katayanagi S, Koganezawa I, Nakagawa M, Katsumata K, Tsuchida A, et al. Sporadic intra-abdominal desmoid tumor with a very unusual onset: two case reports. *J Med Case Rep* 2021; 15(1): 457.
- Lips DJ, Barker N, Clevers H, Hennipman A. The role of APC and beta-catenin in



- the etiology of aggressive fibromatosis (desmoid tumors). *Eur J Surg Oncol* 2009; 35(1): 3-10.
9. Mullen JT, DeLaney TF, Rosenberg AE, Le L, Iafrate AJ, Kobayashi W, et al.  $\beta$ -Catenin mutation status and outcomes in sporadic desmoid tumors. *Oncologist* 2013; 18(9): 1043-1049.
  10. Slowik V, Attard T, Dai H, Shah R, Septer S. Desmoid tumors complicating Familial Adenomatous Polyposis: a meta-analysis mutation spectrum of affected individuals. *BMC Gastroenterol* 2015; 15: 84.
  11. Gurbuz AK, Giardiello FM, Petersen GM, Krush AJ, Offerhaus GJ, Booker SV, et al. Desmoid tumors in familial adenomatous polyposis. *Gut* 1994; 35(3): 377-381.
  12. Santos GAC, Cunha IW, Rocha RM, Mello CA, Guimarães GC, Fregnani JH, et al. Evaluation of estrogen receptor alpha, estrogen receptor beta, progesterone receptor, and cKIT expression in desmoids tumors and their role in determining treatment options. *Biosci Trends* 2010; 4(1): 25-30.
  13. Kuwabara H, Katayanagi S, Koganezawa I, Nakagawa M, Katsumata K, Tsuchida A, et al. Sporadic intra-abdominal desmoid tumor with a very unusual onset: two case reports. *J Med Case Rep* 2021; 15(1): 457.
  14. Alemanno G, Zambonin D, Sturiale A, Cavalli T, Bellucci F, Pesi B, et al. A multidisciplinary approach to desmoid tumors. When intra-abdominal fibromatosis degenerates into an abscess, which is the right treatment? *Int J Surg Case Rep* 2013; 4(9): 757-760.
  15. Jambhekar A, Robinson S, Zafarani P, Rucinski J, Gudavalli P. Intestinal obstruction caused by desmoid tumors: a review of the literature. *JRSM Open* 2018; 9(5): 2054270418763340.
  16. Xu Y, Duan Z, Hu W, Zhu K, You J, Abe M, et al. Huge mesenteric fibromatosis presenting with intestinal perforation and acute diffuse peritonitis: a case report. *Transl Cancer Res* 2020; 9(9): 5674-5678.
  17. Holubar S, Dwivedi AJ, O'Connor J. Giant mesenteric fibromatosis presents as small bowel obstruction. *Am Surg* 2006; 72(5): 427-429.
  18. Karagulle E, Gokturk HS, Turk E, Yildirim E, Kiyici H, Karakayali H. Intestinal perforation from primary intra-abdominal fibromatosis. *Saudi Med J* 2007; 28(4): 639-640.
  19. Collins D, Myers E, Kavanagh D, Lennon G, McDermott E. Mesenteric desmoid tumor causing a ureteric obstruction. *Int J Urol* 2008; 15(3): 261-262.
  20. Slater G, Greenstein AJ. Mesenteric fibromatosis in Crohn's disease. *J Clin Gastroenterol* 1996; 22(2): 147-149.
  21. Desmoid Tumor Working Group. The management of desmoid tumors: A joint global consensus-based guideline approach for adult and pediatric patients. *Eur J Cancer* 2020; 127: 96-107.
  22. Miyata K, Fukaya M, Nagino M. Gradually shrinking intra-abdominal desmoid tumor derived from the stomach in a young boy: a case report. *Surg Case Rep* 2017; 3(1): 54.
  23. Hapgood C, DeLong A. Recurrent Enlarging Mesenteric Desmoid Tumor following Remote Surgical Resection. *Case Rep Radiol* 2017; 2017: 2312617.
  24. Braschi-Amirfarzan M, Keraliya AR, Krajewski KM, Tirumani SH, Shinagare AB, Hornick JL, et al. Role of Imaging in Management of Desmoid-type Fibromatosis: A Primer for Radiologists. *Radiographics* 2016; 36(3): 767-782.
  25. Walker EA, Petscavage JM, Brian PL, Logie CI, Montini KM, Murphey MD. Imaging

- features of superficial and deep fibromatoses in the adult population. *Sarcoma* 2012; 2012: 215810.
26. Mizuta N, Tsunemi K. Giant Intra-Abdominal Desmoid Tumor in a Young Male without History of Surgery, Trauma, or Familial Adenomatous Polyposis. *Case Rep Surg* 2018; 2018: 9825670.
  27. Gupta S, Ray U, Chatterjee S, Kumar S, Satapathy A, Chatterjee S, et al. Sporadic intra-abdominal desmoid: a rare presentation as a hepatic mass. *Case Rep pathol* 2012; 2012: 245671.
  28. Carlson JW, Fletcher CD. Immunohistochemistry for beta-catenin in the differential diagnosis of spindle cell lesions: analysis of a series and review of the literature. *Histopathology* 2007; 51(4): 509-514.
  29. Panel N, Chabon F, Salas S. Adult desmoid tumors: biology, management, and ongoing trials. *Curr Opin Oncol* 2017; 29(4): 268-274.
  30. Kasper B, Baumgarten C, Garcia J, Bonvalot S, Haas R, Haller F, et al. An update on the management of sporadic desmoid-type fibromatosis: a European Consensus Initiative between Sarcoma Patients EuroNet (SPAEN) and European Organization for Research and Treatment of Cancer (EORTC)/Soft Tissue and Bone Sarcoma Group (STBSG). *Ann Oncol* 2017; 28(10): 2399-2408.
  31. Gronchi A, Colombo C, Le Pécoux C, Dei Tos AP, Le Cesne A, Marrari A, et al. Sporadic desmoid-type fibromatosis: a stepwise approach to a non-metastasizing neoplasm--a position paper from the Italian and the French Sarcoma Group. *Ann Oncol* 2014; 25(3): 578-583.
  32. Mizuta N, Tsunemi K. Giant Intra-Abdominal Desmoid Tumor in a Young Male without History of Surgery, Trauma, or Familial Adenomatous Polyposis. *Case Rep Surg* 2018; 2018: 9825670.
  33. Baltera N, Ricca R, Cotler H, Monteverde A. A Mesenteric Desmoid Tumor Causing Recurrent Intermittent Bowel Obstruction. *Insouthern Medical Journal* 2020; 113(12): 769-770.
  34. Ivanova I, Arif S, Dinev D, Kalchev K, Atanassova M, Kotzev I. Desmoid abdominal tumor: A clinical case report and brief literature review. *Gastroenterology Insights* 2018; 9(1): 57-59.
  35. Gronchi A, Casali PG, Mariani L, Lo Vullo S, Colecchia M, Lozza L, et al. Quality of surgery and outcome in extra-abdominal aggressive fibromatosis: a series of patients surgically treated at a single institution. *J Clin Oncol* 2003; 21(7): 1390-1397.
  36. Chen JZ, Strosberg DS, Dettorre R, Mikami D. Resection of a large intra-abdominal desmoid tumor requiring abdominal wall reconstruction: A case report and review of the literature. *Int J Acad Med* 2016; 2(2): 127-131.
  37. Ascari F, Segattini S, Varoli M, Beghi M, Muratori S, Scotto B, et al. Abdominal wall reconstruction for desmoid tumor surgery: A case report. *Int J Surg Case Rep* 2019; 64: 6-9.
  38. Salas S, Dufresne A, Bui B, Blay JY, Terrier P, Rancher-Vince D, Bonvalot S, et al. Prognostic factors influencing progression-free survival determined from a series of sporadic desmoid tumors: a wait-and-see policy according to tumor presentation. *J Clin Oncol* 2011; 29(26): 3553-3558.