BRIEF REPORT

Frequency of Condensing Osteitis in the Apexes of Teeth with Deep Caries and Large Restorations in Panoramic Radiographs of Patients at Sari Dental School

Mona Alimohammadi[1],
Hoora Hadian[1],
Jaber Mousavi[2],
Mehdi Aryana[3],
Seyed Rasul Tabatabaei[4]

[1] Assistant Professor, Department of Oral and Maxillofacial Radiology, Faculty of Dentistry, Mazandaran University of Medical Sciences, Sari, Iran
[2] Associate Professor, Department of Community Medicine, Faculty of Medicine, Mazandaran University of Medical Sciences, Sari, Iran
[3] Dentistry Student, Student Research Committee, Faculty of Dentistry, Mazandaran University of Medical Sciences, Sari, Iran
[4] Dental Surgeon, Mazandaran University of Medical Sciences, Sari, Iran

(Received July 229, 2023 ; Accepted June 25, 2023)

Abstract

Background and purpose: Condensing osteitis is the local reaction of bone to a pulp inflammatory stimulus with low intensity and long duration and is the most common radiopaque pathogen lesion in the jaw. The aim of the present study was to evaluate the frequency of condensing osteitis in apex of teeth with deep caries and restorations in panoramic radiographs.

Materials and methods: This cross-sectional study evaluated panoramic radiographs of 2039 patients attending Sari Dental School clinic for dental treatments during 2018-19. Demographic information, including age and sex were recorded. All panoramic radiographs were taken with Cranex D (soredex, Finland) panoramic device and Ortho CP-G Plus films. Lesions in the area of teeth with extensive restoration or deep caries (condensing osteitis) were examined in both jaws. Data were analyzed in SPSS V21 using Kolmogorov-Smirnov test, Fisher's exact test and Chi-square.

Results: According to findings, 364 panoramic radiographs had condensing osteitis. The frequency of radiopacity at the apex of teeth with condensing osteitis was significantly higher in women than men (P=0.042). But there was no significant association between condensing osteitis and border, shape, jaw type, tooth type, and age (P<0.05).

Conclusion: This study showed a relatively high prevalence of condensing osteitis in our patients in dental clinic at Mazandaran University of Medical Sciences. Current findings support the theory that condensing osteitis lesions may form a reaction associated with severely decayed, restored, or pulpitized teeth.

Keywords: Condensing osteitis, focal sclerosing osteomyelitis, panoramic radiograph

J Mazandaran Univ Med Sci 2023; 33 (223): 172-178 (Persian).

Corresponding Author: Mona Alimohammadi - Faculty of Dentistry, Mazandaran University of Medical Sciences, Sari, Iran. (E-mail: mona_y28@yahoo.com)

[Downloaded from jmums.mazums.ac.ir on 2026-02-01]

گزارش کوتاه

مجله دانشگاه علوم پزشکی مازندران
دوره سی و سوم شماره 223 مرداد سال 1402 (178-172)

فراوانی استئیت کندانسه انتهای ریشه دندان‌های دارای پوسیدگی عمیق و ترمیم وسیع در رادیوگرافی‌های پانورامیک بیماران مراجعه‌کننده به دانشکده دندان‌پزشکی ساری

مونا علیمحمدی[1]
حورا هادیان[1]
جابر موسوی[2]
مهدی آریانا[3]
سید رسول طباطبائی[4]

چکیده

سابقه و هدف: استئیت کندانسه، واکنش موضعی استخوان به یک محرک التهابی پالپی با شدت پایین و مدت طولانی و شایع‌ترین ضایعه پاتوژن رادیواپک در فکین می‌باشد. هدف از مطالعه حاضر، بررسی فراوانی استئیت کندانسه در انتهای ریشه دندان‌های دارای پوسیدگی و ترمیم عمیق در کلیشه‌های رادیوگرافی پانورامیک بیماران بود.

مواد و روش‌ها: در این مطالعه مقطعی، رادیوگرافی‌های پانورامیک 2039 بیمار که طی سال‌های 98-1397 جهت درمان به کلینیک دانشکده دندانپزشکی ساری مراجعه کرده بودند، مورد ارزیابی قرار گرفت. پس از ورود بیماران به مطالعه، اطلاعات دموگرافیک شامل سن و جنس ثبت شد. تمامی رادیوگرافی‌های پانورامیک با دستگاه پانورامیک Cranex D (soredex, Finland) و فیلم‌های Ortho CP-G Plus تهیه شده بود. ضایعاتی که در ناحیه دندان‌های دارای ترمیم وسیع یا پوسیدگی عمیق بودند (استئیت کندانسه)، در هر دو فک بررسی شدند. داده‌ها وارد نرم‌افزار SPSS21 شد و با آزمون کولموگروف- اسمیرنوف، فیشر و کای اسکوئر تحلیل آماری شدند.

یافته‌ها: تعداد 364 کلیشه پانورامیک استئیت کندانسه داشتند. فراوانی رادیواپسیته انتهای ریشه دندان‌های دارای استئیت کندانسه به‌طور معناداری در زنان بیش‌تر از مردان بود (P=0/042)؛ اما ارتباط معناداری ین حدود، شکل، نوع فک، نوع دندان و سن با استئیت کندانسه وجود نداشت (P<0/05).

استنتاج: یافته‌ها بیانگر شیوع نسبتا بالای استئیت کندانسه در بین بیماران مراجعه‌کننده به کلینیک دندانپزشکی دانشگاه علوم پزشکی مازندران بود. هم‌چنین، این تئوری را تأیید می‌کند که ضایعات استئیت کندانسه می‌تواند تشکیل‌دهنده واکنش مربوط به دندان‌های دارای پوسیدگی شدید، ترمیم یا پالپیت باشد.

واژه های کلیدی: استئیت کندانسه، استئومیلیت اسکلروزه کانونی، رادیوگرافی پانورامیک

مقدمه

ضایعات مینرالیزه فکین اغلب به‌طور اتفاقی در رادیوگرافی و توموگرافی کامپیوتری یافت می‌شود(1). استئیت کندانسه (condensing osteitis) (استئیت‌اسکلروزه پری‌اپیکال یا استئومیلیت اسکلروزه کانونی) شایع‌ترین ضایعه پاتوژن رادیواپک در فکین با شیوع 7-4 درصد می‌باشد. این ضایعه به‌عنوان واکنش موضعی استخوان

مولف مسئول: مونا علیمحمدی - ساری: بلوار خزر، دانشکده دندانپزشکی E-mail: mona_y28@yahoo.com
1. استادیار، گروه رادیولوژی دهان، فک و صورت، دانشکده دندانپزشکی، دانشگاه علوم پزشکی مازندران، ساری، ایران
2. دانشیار، گروه پزشکی اجتماعی، دانشکده پزشکی، دانشگاه علوم پزشکی مازندران، ساری، ایران
3. دانشجوی دندانپزشکی، کمیته تحقیقات دانشجویی، دانشکده دندانپزشکی، دانشگاه علوم پزشکی مازندران، ساری، ایران
4. دندانپزشک، دانشگاه علوم پزشکی مازندران، ساری، ایران
تاریخ دریافت : 1401/5/22 تاریخ ارجاع جهت اصلاحات : 1401/8/29 تاریخ تصویب : 1402/4/4

[Downloaded from jmums.mazums.ac.ir on 2026-02-01]

به یک محرک التهابی پالپی با شدت پایین و مدت طولانی معرفی شده است. استئیت کندانسه معمولاً در آپکس دندان‌ها مشاهده شده و پاتوژن‌های قدیمی پالپ در آن یافت می‌شود(4-2). بررسی‌های هیستولوژیک، جایگزینی مغز استخوان اسفنجی با استخوان متراکم را در این ضایعه نشان داده است. هم‌چنین در برخی موارد فیبروز و فاکتورهای التهابی نیز مشاهده می‌شود(7-5). ویژگی‌های رادیوگرافی استئیت کندانسه عبارت‌اند از ضخیم‌شدگی فضای لیگامان پریودنتال و مرزهای پراکنده رادیواپک که عموماً در اطراف آپکس ریشه قرار دارند و ممکن است ضایعه التهابی رادیولوسنت داشته باشند(8،3،1). استئیت کندانسه عموماً در خلف مندیبل (عمدتاً مولر اول) و بیش‌تر در زنان دیده می‌شود. این یافته ممکن است در نواحی بی‌دندان یا همراه با دندان‌های دارای پالپ التهابی یا نکروتیک و یا دندان‌های درمان ریشه شده رخ دهد(12-9). استئیت کندانسه ممکن است تغییرات مداوم در ساختار استخوانی را نشان دهد که پس از درمان مناسب، اغلب به‌طور جزئی یا کامل از بین می‌روند و در رادیوگرافی، لیگامان پریودنتال و استخوان اطراف آن به‌صورت نرمال دیده می‌شوند (تصویر شماره 1)(13،4).

تصویر شماره 1: استئیت کندانسه؛ (A) افزایش بافت استخوانی منتشر در نتیجه استئیت کندانسه (B) نتیجه معمول پس از درمان کانال ریشه یا استخراج که استخوان اطراف به حالت عادی درآمده است

با توجه به شیوع بالای این یافته رادیولوژیک و محدود بودن مطالعات در خصوص ویژگی‌های بالینی بیماران(6)، بررسی دقیق‌تر آن به شناسایی بهتر و پیشگیری و درمان آن کمک می‌نماید. لذا هدف از مطالعه حاضر، بررسی فراوانی استئیت کندانسه در کلیشه رادیوگرافی پانورامیک بیماران مراجعه‌کننده به کلینیک دانشکده دندانپزشکی ساری بود.

مواد و روش‌ها

در این مطالعه توصیفی- تحلیلی مقطعی، رادیوگرافی‌های پانورامیک 2039 بیمار که طی سال‌های 1397 تا 1398 جهت درمان به کلینیک دانشکده دندانپزشکی ساری مراجعه کرده بودند، ارزیابی شد. پروتکل این طرح تحقیقاتی توسط کمیته اخلاق (کد اخلاق: IR.MAZUMS..REC.1398.6277) دانشگاه علوم پزشکی مازندارن پذیرفته شد.

رادیوگرافی‌هایی در این مطالعه لحاظ شدند که فاقد خطاهای تکنیکی و دیجیتالی بودند و رادیوگرافی‌های زیر از مطالعه خارج شدند: تصاویر فاقد کیفیت و وضوح مطلوب و تصاویر شامل استئواسکلروز ایدیوپاتیک، نواحی مشخص رادیواپک-رادیولوسنت دیسپلازی سیمانی پری‌آپیکال و سایر ضایعات خوش‌خیم فیبرواسئوس با منشأ لیگامان پریودنتال، ضخیم‌تر شدن لامینا دورا در اطراف دندان‌هایی با موقعیت نامطلوب یا دندان‌های پایه پروتزهای ثابت و متحرک، بقایای قابل‌تشخیص دندان‌های شیری یا دائمی، نواحی رادیواپک توروس یا اگزوستوز، رادیواپسیته منفرد در مناطق بی‌دندانی، از آن‌جاکه این مکان‌ها ممکن است مکان‌های جراحی بیش ازحد استخوانی باشند(14). با توجه به مطالعه فرهادی و همکاران(14) حداقل نمونه لازم با دقت 5 درصد و اطمینان 95 درصد، برابر 2021 نفر محاسبه گردید. پس از ورود بیماران به مطالعه، اطلاعات دموگرافیک شامل سن و جنس ثبت شد. تمامی رادیوگرافی‌های پانورامیک با دستگاه پانورامیک Cranex D (soredex, Finland) و فیلم‌های Ortho CP-G Plus تهیه شده بودند. ضایعات رادیواپک اطراف اپکس دندان‌های انسیزور، کانین، پره مولر و مولر فکین که دارای ترمیم وسیع یا پوسیدگی

[Downloaded from jmums.mazums.ac.ir on 2026-02-01]

عمیق بودند، بررسی شدند. این ضایعات به‌عنوان استئیت کندانسه در نظر گرفته شده که در ارتباط با التهاب مزمن بودند. انواع بوردرهای رادیولوژیک شامل بوردرهای ill-defined و well-defined می‌باشد. بوردر ill-defined بوردری است که حدودش نامشخص است و با مداد دور تا دور ضایعه را نمی‌توان مشخص کرد. Blending border از انواع بوردرهای نامشخص است و به بوردری گفته می‌شود که شامل تبدیل تدریجی بین استخوان ترابکولار با نمای طبیعی و ترابکول‌های غیرطبیعی ضایعه می‌باشند. بوردر well-defined بوردری است که دارای حدود خارجی واضح و مشخص است و با مداد دور تا دور ضایعه را می‌توان مشخص کرد(14،6). بوردها در کلیشه رادیوگرافی بیماران مراجعه‌کننده برای این ضایعات رادیواپک تعیین شدند (تصویر شماره 2). شکل ضایعه نیز به صورت بیضی، گرد و نامنظم مشخص شد (تصویر شماره 3).

تصویر شماره 2: بوردرهای نامشخص (راست) و مشخص (چپ)

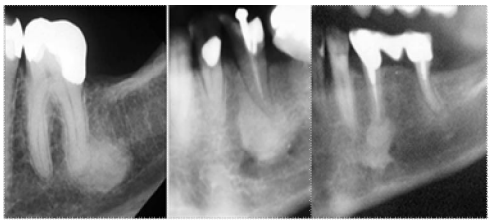

تصویر شماره 3: انواع شکل ضایعات (بیضی، گرد و نامنظم)

کلیه اطلاعات بیماران شامل یافته‌های رادیوگرافیک در چک‌لیست ثبت گردید و جهت تحلیل آماری، وارد نرم‌افزار آماری SPSS21 شد. داده‌های کیفی با فراوانی و داده‌های کمی با شاخص‌های مرکزی میانگین و میانه و شاخص پراکندگی انحراف معیار توصیف شدند. در تحلیل آماری پس از تعیین نحوه توزیع داده‌ها و انجام آزمون کولموگروف- اسمیرنوف از آزمون‌های آماری فیشر و کای اسکوئر استفاده شد. در همه موارد P دوطرفه کم‌تر از 0/05 از نظر آماری معنی‌دار در نظر گرفته شد.

یافته‌ها و بحث

در این مطالعه به بررسی فراوانی رادیواپسیته‌های انتهای اپکس ریشه‌های دندان‌های دارای استئیت کندانسه در کلیشه رادیوگرافی پانورامیک 2039 بیمار مراجعه کننده به کلینیک دانشکده دندانپزشکی ساری پرداخته شده است. به‌طور کلی، استئیت کندانسه در 364 بیمار (17/9 درصد) مشاهده شد که این فراوانی از لحاظ آماری معنی‌دار بود(P<0/001). شیوع استئیت کندانسه در مطالعات Verzak و همکاران 6/5درصد(15)، Williams و همکاران 4/7 درصد(5) و Miloglu و همکاران 5/7 درصد(16) گزارش شد. تناقض نتایج این مطالعات می‌تواند ناشی از فقدان تعریف استاندارد از استئیت کندانسه، گرافی‌ها با کیفیت متفاوت، نوع گرافی (پری‌اپیکال یا پانورامیک)، حجم نمونه و تفاوت‌های ژنتیکی و نژادی باشد(20-17). شیوع استئیت کندانسه با توجه به متغیرهای مختلفی مورد بررسی قرار گرفت (جداول شماره 1 و 2) و از میان آن‌ها، تنها با جنسیت ارتباط معنی‌داری داشت و در زنان بیش‌تر از مردان بود(P=0/042) که این یافته با نتایج مطالعات پیشین نیز همسو بود(18-15،21).

جدول شماره 1: توزیع فراوانی استئیت کندانسه در رادیوگرافی‌های پانورامیک بیماران با توجه به جنسیت

متغیر		استئیت کندانسه			سطح معنی داری
		بله تعداد (درصد)	خیر تعداد (درصد)	مجموع تعداد (درصد)	
جنسیت	زن	218 (59/9)	906 (54/1)	1124 (55/1)	0/042
	مرد	146 (40/1)	769 (45/9)	915 (44/9)	
مجموع		364 (100)	1675 (100)	2039 (100)	

* Fisher's Exact Test

[Downloaded from jmums.mazums.ac.ir on 2026-02-01]

جدول شماره 2: توزیع فراوانی استئیت کندانسه در رادیوگرافی‌های پانورامیک بیماران با توجه به متغیرهای مختلف

	متغیر	استئیت کندانسه تعداد (درصد)	سطح معنی داری *
حدود	مشخص	157 (43/1)	0/553
	نامشخص	207 (56/9)	
شکل	نامنظم	225 (61/8)	0/335
	گرد	98 (26/9)	
	بیضی	41 (11/3)	
فک	ماگزیلا	86 (23/6)	0/821
	مندیبل	278 (76/4)	
نوع دندان	سانترال	11 (3/0)	0/49
	کانین	23 (6/3)	
	پرمولر	93 (25/5)	
	مولر	237 (65/1)	

* Fisher's Exact Test

در مطالعه حاضر فراوانی استئیت کندانسه در مندیبل بیش‌تر از ماگزیلا بود که با نتایج دیگر مطالعات نیز مطابقت داشت(4،9،24-22). براساس ناحیه ابتلا در فکین، بیش‌ترین فراوانی استئیت کندانسه در این مطالعه به ترتیب در نواحی مولر، پرمولر و قدام مشاهده شد که با نتایج دیگر مطالعات همخوانی داشت(4،22،23). ولی در تعدادی از مطالعات، بیش‌ترین شیوع ضایعه در ناحیه پرمولر ذکر شد(9،17). البته در تمامی این مطالعات، اختلاف بین ناحیه مولر و پرمولر ناچیز بوده و به‌طور کلی فراوانی در نواحی خلفی بیش‌تر از قدام بود. اما اختلاف نتایج مطالعات می‌تواند به علت اختلاف‌های قومی - نژادی، معیارهای طبقه‌بندی محل استئیت کندانسه و نوع رادیوگرافی مورد بررسی باشد. در مطالعه فرهادی و همکاران استئیت کندانسه در 32 بیمار (7/8 درصد) تشخیص داده شد که 17 مورد (53/1 درصد) دارای حدود نامشخص و 21 مورد (65/6 درصد) دارای شکل نامنظم بودند. بیشترین شیوع نیز در نواحی پرمولر دوم (59/4 درصد) و مولر اول (21/9 درصد) بود(14).

در بین شرکت‌کنندگان این مطالعه با بازه سنی 6 تا 76 سال، بیش‌ترین شیوع استئیت کندانسه در اواخر دهه چهارم زندگی و با میانگین سنی 10/75±34/67 سال بود(P=0/12) (نمودار شماره 1) که در برخی مطالعات نیز بیش‌ترین شیوع در اواخر دهه سوم و اوایل دهه چهارم گزارش شد(7،25،26)، ولی Halse و Molven(27) و Garaue وهمکاران(28) بیش‌ترین شیوع را در دوره میانسالی بیان کردندکه این اختلاف می‌تواند ناشی از تفاوت حجم نمونه در گروه‌های سنی مختلف یا تفاوت‌های قومی-نژادی باشد. با توجه به فراوانی بسیار کم این ضایعه در دهه‌های سنی بالاتر، مطالعات از این فرضیات حمایت می‌کنند که یا این ضایعه در سنین بالاتر کم‌تر تشکیل می‌شود یا با گذشت زمان، تحلیل می‌رود(5،25،27).

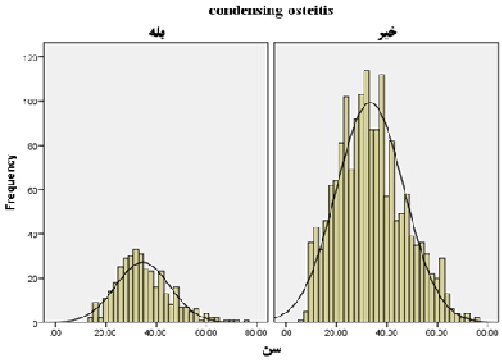

نمودار شماره 1: توزیع فراوانی رادیواپسیته‌های انتهای ریشه‌های دندان‌های دارای استئیت کندانسه بر حسب سن

سپاسگزاری

از معاونت تحقیقات و فناوری و کمیته تحقیقات دانشجویی دانشگاه علوم پزشکی مازندران به سبب حمایت از این مطالعه، تقدیر و تشکر به عمل می‌آید.

References

1. Taghsimi K, Vasilyev AV, Kuznetsova VS, Galtsova AV, Badalyan VA, Babichenko II. Efficiency and Safety of Dental Implantation in the Area of Hyperdense Jaw Lesions: A Narrative Review. Dent J 2022; 10(6): 107.
2. Holly D, Jurkovic R, Mracna J. Condensing osteitis in oral region. Bratislavske lekarske listy. 2009; 110(11): 713-715.

[Downloaded from jmums.mazums.ac.ir on 2026-02-01]

3. Eversole R, Su L, ElMofty S. Benign fibro-osseous lesions of the craniofacial complex a review. Head and Neck Pathol 2008; 2(3): 177-202.
4. Cohen S HD. Pathways of the Pulp. 10th ed. St Louis MO: Elsevier; 2001. p. 551.
5. Williams T, Brooks SL. A longitudinal study of idiopathic osteosclerosis and condensing osteitis. Dentomaxillofac Radiol 1998; 27(5): 275-278.
6. Green TL, Walton RE, Clark JM, Maixner D. Histologic examination of condensing osteitis in cadaver specimens. J Endod 2013; 39(8): 977-999.
7. Moshfeghi M, Azimi F, Anvari M. Radiologic assessment and frequency of idiopathic osteosclerosis of jawbones: an interpopulation comparison. Acta Radiol 2014; 55(10): 1239-1244.
8. Curé JK, Vattoth S, Shah R. Radiopaque jaw lesions: an approach to the differential diagnosis. Radiographics 2012; 32(7): 1909-1925.
9. Torabinejad M, Walton RE. Endodontics Principles and Practice. 4th ed. St Louis, MO: Saunders; 2009. p. 61.
10. Al-Habib MA. Prevalence and Pattern of Idiopathic Osteosclerosis and Condensing Osteitis in a Saudi Subpopulation. Cureus 2022; 14(2): e22234.
11. Andrew D. Radiopacities of the Jaws: Interpretation and Diagnosis. Prim Dent J 2018; 7(1): 31-37.
12. Alqahtani F. Implant treatment for a patient with large condensing osteitis: case report. J Oral Implantol 2020; 46(3): 249-252.
13. Tolentino EdS, Gusmão PHC, Cardia GS, Tolentino LdS, Iwaki LCV, Amoroso-Silva PA. Idiopathic osteosclerosis of the jaw in a Brazilian population: A retrospective study. Acta Stomatol Croat 2014; 48(3): 183-192.
14. Farhadi F, Ruhani MR, Zarandi A. Frequency and pattern of idiopathic osteosclerosis and condensing osteitis lesions in panoramic radiography of Iranian patients. Dent Res J 2016; 13(4): 322-326.
15. Verzak Ž, Ćelap B, Modrić VE, Sorić P, Karlović Z. The prevalence of idiopathic osteosclerosis and condensing osteitis in Zagreb population. Acta Clin Croat 2012; 51(4): 573-577.
16. Miloglu O, Yalcin E, Buyukkurt M-C, Acemoglu H. The frequency and characteristics of idiopathic osteosclerosis and condensing osteitis lesions in a Turkish patient population. Med Oral Patol Oral Cir Bucal 2009; 14(12): 640-645.
17. McDonnell D. Dense bone island: a review of 107 patients. Oral surg Oral Med Oral Pathol 1993; 76(1): 124-128.
18. Geist JR, Katz JO. The frequency and distribution of idiopathic osteosclerosis. Oral Surg Oral Med Oral Pathol 1990; 69(3): 388-393.
19. Marques-Silva L, Guimarães ALS, Dilascio MLC, Castro WH, Gomez RS. A rare complication of idiopathic osteosclerosis. Med Oral Patol Oral Cir Bucal 2007; 12(3): E233-E234.
20. Kawai T, Hirakuma H, Murakami S, Fuchihata H. Radiographic investigation ofidiopathic osteosclerosis of the jaws in Japanese dental outpatients. Oral Surg Oral Med Oral Pathol 1992; 74(2): 237-242.
21. Yeh HW, Chen CY, Chen PH, Chiang MT, Chiu KC, Chung MP, et al. Frequency and distribution of mandibular condensing osteitis lesions in a Taiwanese population. Journal of Dental Sciences 2015; 10(3): 291-295.
22. Wannfors K, Hammarström L. A proliferative inflammation in the mandible caused by

[Downloaded from jmums.mazums.ac.ir on 2026-02-01]

implantation of an infected dental root. A possible experimental model for chronic osteomyelitis. Int J Oral Maxillofac Surg 1989; 18(3): 179-183.

23. Eliasson S, Halvarsson C, Ljungheimer C. Periapical condensing osteitis and endodontic treatment. Oral Surg Oral Med Oral Pathol 1984; 57(2): 195-199.
24. Marmary Y, Kutiner G. A radiographic survey of periapical jawbone lesions. Oral Surg Oral Med Oral Pathol 1986; 61(4): 405-408.
25. Imani Moghaddam M, Etemadi-Sajjadi M. Radiographic Evaluation of idiopathic osteosclerosis in patients referring to Mashhad Dental School from November 2002 to May 2004. J Shahid Sadoughi Univ Med Sci 2006; 14(2): 56-60 (Persian).
26. Sisman Y, Ertas ET, Ertas H, Sekerci AE. The frequency and distribution of idiopathic osteosclerosis of the jaw. Eur J Dent 2011; 5(04): 409-414.
27. Halse A, Molven O. Idiopathic osteosclerosis of the jaws followed through a period of 20-27 years. Int Endod J 2002; 35(9): 747-751.
28. Garau V, Deschino A, Piras D, Cotti E. Idiopathic osteosclerosis in jaw bones. Clinical statistic study on a population of Sardinian origin. Minerva Stomatol 2002; 51(9): 377-383.

[Downloaded from jmums.mazums.ac.ir on 2026-02-01]