

Efficacy of Presurgical Nasoalveolar Molding in Bilateral Cleft Lip and Palate: A Case Report

Parastoo Namdar^{1,2},
Atena Shiva^{3,2},
Mojtaba Namdar⁴,
Azam Haddadi Kohsar^{5,2}

¹ Assistant Professor, Department of Orthodontics, Dental Research Center, Mazandaran University of Medical Sciences, Sari, Iran

² Faculty of Dentistry, Mazandaran University of Medical Sciences, Sari, Iran

³ Associate Professor, Department of Oral and Maxillofacial Pathology, Dental Research Center, Mazandaran University of Medical Sciences, Sari, Iran

⁴ Dentist, Sari, Iran

⁵ Assistant Professor, Department of Endodontics, Dental Research Center, Mazandaran University of Medical Sciences, Sari, Iran

(Received October 9, 2022 ; Accepted July 16, 2023)

Abstract

Cleft lip and palate as one of the most common congenital malformations of the oral cavity is affected by genetic and environmental factors. Subsequent aspiration during feeding, aesthetic, speech, or functional problems, and dental malformations are the main problems of neonates born with cleft lip and palate. The management of neonates with cleft lip and palate has been remarkably improved in recent years. The use of modern surgical techniques and its combination with such methods as presurgical nasoalveolar molding (NAM) is on the rise. The efficacy of preoperative casting in repairing deformed nasal cartilage in neonates with cleft lip and palate has been confirmed based on the literature. Here, we present the case of a 20-day-old neonate with bilateral cleft lip and palate who underwent presurgical nasoalveolar molding to facilitate feeding and recover facial appearance. The bony cleft of maxillary segments in the child was molded and repositioned with a combination of extra-oral elastic and intra-oral appliances. Elastic forces caused backward pressure against the protruding pre-maxilla and careful use of forces on the cleft segments improved their positions and allowed definitive muscles and lip repair. In this technique, a nasal stent was attached to the intra-oral mouth plate and was designed to improve nasolabial anatomy.

Keywords: cleft lip and palate, presurgical nasoalveolar molding, orthodontics

J Mazandaran Univ Med Sci 2023; 33(224): 170-177 (Persian).

Corresponding Author: Azam Haddadi Kohsar - Dental Research Center, Mazandaran University of Medical Sciences, Sari, Iran. (E-mail: Haddadi_azam@yahoo.com)

تاثیر نازو آلونولارمولدینگ پیش از جراحی در نوزاد متولد شده با شکاف کامل دو طرفه لب و کام: گزارش مورد

پرستو نامدار^{1و2}
آتنا شیوا^{3و4}
مجتبی نامدار⁴
اعظم حدادی کوهسار^{2و5}

چکیده

شکاف لب و کام یکی از شایع ترین نقائص مادرزادی در ناحیه سر و صورت می باشد، که عوامل ژنتیکی و محیطی متعددی در بروز آن موثرند. طیف این مشکل از یک فرورفتگی کوچک در لب تا جدایی کامل در ناحیه سقف دهان و بینی متغیر است. درمان این ناهنجاری نیازمند رویکرد تیمی است و ارتودنسیست به عنوان عضوی از این تیم، بلافاصله بعد از تولد ارایه دهنده درمان ارتوپدیک قبل از انجام جراحی لب در سه ماهگی می باشد. اپلاینس نازو آلونولار مولدینگ یک دستگاه ارتوپدی نوین است که اجازه کاهش عرض شکاف در ناحیه لب و سگمنت های آلونل، بهبود برجستگی و قرینه سازی بینی در عین کمک به بهبود تغذیه در نوزاد متولد شده با شکاف قبل از انجام جراحی لب، را ارائه می دهد. در این گزارش مورد، یک نوزاد 20 روزه متولد شده با شکاف کامل دو طرفه لب و کام که با تکنیک نازو آلونولار مولدینگ تحت درمان قرار گرفته است، معرفی می گردد. شکاف در قسمت استخوان فک بالای نوزاد به کمک الاستیک های خارج دهانی و دستگاه داخل دهانی، فرم دهی و به مکان صحیح هدایت شد. نیروهای الاستیک باعث حرکت رو به عقب پره ماگزایلا و بهبود موقعیت قطعات شکاف و در نتیجه فراهم شدن امکان ترمیم بهتر لب و عضلاتش گردید. در این تکنیک، استنت بینی نیز به پلاک داخل دهانی برای بهبود آناتومی ناحیه لب و بینی اضافه شد.

واژه های کلیدی: شکاف لب و کام، نازو آلونولارمولدینگ پیش از جراحی، ارتودنسی

مقدمه

جراحی قابل تصحیح نیست (3). در نوزادان متولد شده با شکاف لب و کام یکطرفه، سگمنت های لب در ناحیه شکاف از یکدیگر جدا هستند و پره های بینی غیر قرینه و کولوملا کج می باشد (4). در شکاف های دوطرفه لب و کام، افزایش پهنای قاعده بینی توام با جدایی وسیع سگمنت های لبی مشاهده می گردد. پره ماگزایلا جلوزده یا چرخش یافته است و به خاطر فقدان برجستگی بینی و

شکاف لب و کام یک آنومالی مادرزادی است که منجر به بدشکلی واضح در ناحیه سر و صورت می گردد (1). تولد نوزاد با این ناهنجاری، یک چالش آسیب زا برای خانواده است و گاهی اوقات با تجاربی نظیر احساس یاس و ناامیدی، درماندگی، اضطراب و ترس توام می شود (2). با وجود پیشرفت های جراحی در ترمیم شکاف لب، آلونل و کام، هنوز تمام جنبه های نواقص شکاف ها توسط

E-mail: Haddadi_azam@yahoo.com

مؤلف مسئول: اعظم حدادی کوهسار - ساری: دانشگاه علوم پزشکی مازندران، مرکز تحقیقات دندانپزشکی

1. استاد یار، گروه ارتودنسی، مرکز تحقیقات دندانپزشکی، دانشگاه علوم پزشکی مازندران، ساری، ایران

2. دانشکده دندانپزشکی دانشگاه علوم پزشکی مازندران، ساری، ایران

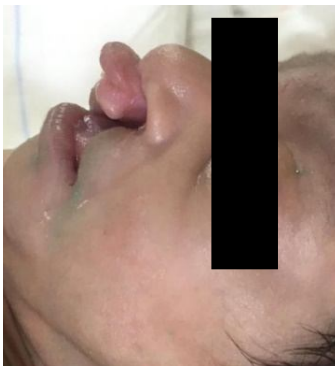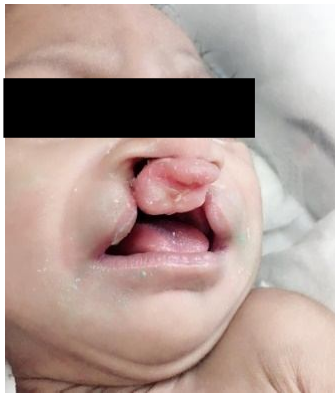3. دانشیار، گروه پاتولوژی دهان، فک و صورت، مرکز تحقیقات دندانپزشکی، دانشگاه علوم پزشکی مازندران، ساری، ایران

4. دندانپزشک، ساری، ایران

5. استاد یار، گروه اندودانتیکس، مرکز تحقیقات دندانپزشکی، دانشگاه علوم پزشکی مازندران، ساری، ایران

تاریخ دریافت: 1401/12/14 تاریخ ارجاع جهت اصلاحات: 1402/4/21 تاریخ تصویب: 1402/6/7

بوعلی دانشگاه علوم پزشکی مازندران شهر ساری ارجاع داده شد. نگرانی والدین وی، ظاهر فیزیکی، تغذیه ضعیف و آسپیراسیون‌های متعدد حین شیرخوردن بود. در بررسی کلینیکی، بافت پرولیوم و پره ماگزایلا کاملاً جلوزده بود و کولوملا وجود نداشت، حفره‌های بینی دو طرف در ارتباط مستقیم با حفره دهان بودند و سپتوم بینی در قسمت قدام یعنی جایی که ساپورت پره ماگزایلا را فراهم می‌کرد، متحرک بود. پس از معایناتی که توسط متخصص اطفال صورت گرفت، مشخص شد که کودک از نظر پزشکی فاقد مشکل در سایر ارگان‌ها می‌باشد. تصویر شماره 1 نشان‌دهنده وضعیت نوزاد با شکاف کام و لب دوطرفه در نماهای مایل و نیمرخ می‌باشد.



تصویر شماره 1: وضعیت نوزاد با شکاف کام و لب در نماهای مایل و نیمرخ قبل از درمان

پس از تکمیل پرونده و ارائه توضیحات کامل اهداف درمان برای والدین و نیز تاکید بر محرمانگی و

نیز کولوملا ناقص یا غائب، این‌طور به نظر می‌رسد که پرولیوم مستقیماً به نوک بینی چسبیده است (5).

هدف اصلی در درمان این ناهنجاری چه یکطرفه چه دوطرفه، کاهش شدت ناهنجاری و برگرداندن آناتومی نرمال به بیمار است (6).

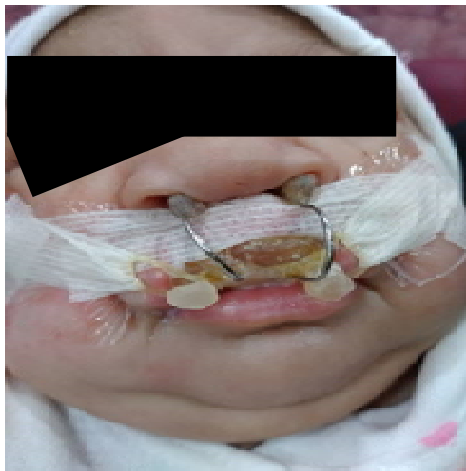تکنیک‌های زیادی جهت مرتب‌سازی و نزدیک کردن سگمنت‌های لب و آلونل قبل از جراحی بازسازی لب معرفی شده‌اند که به‌طور کلی به آن‌ها ارتوپدی قبل از جراحی نوزادان گفته می‌شود و برای اولین بار در سال 1956 توسط McNeil معرفی گردید (7). در سال 1993، Grayson، تکنیک نازو آلونولارمولدینگ (NAM: Nasoalveolar Molding) را جهت کاهش شدت بدشکلی در ناحیه لب و آلونل معرفی کرد. مزیت این تکنیک نسبت به سایر تکنیک‌ها این بود که می‌توانست غضروف بینی تغییر شکل یافته در سمت شکاف را به یک موقعیت و فرم قرینه‌تر تبدیل و کولوملا کوتاه را نیز طولی نماید (8).

امروزه از NAM در برخی از مراکز درمانی شکاف جهت بهبود نتایج درمانی و کاهش وسعت و تعداد جراحی استفاده می‌گردد تا با کاهش شدت شکاف در ناحیه لب و استخوان آلونل و نیز قرینه‌سازی بینی، اسکار کم‌تری بعد از جراحی باقی بماند (9، 10). نتایج مطالعات نشان دادند که این تکنیک می‌تواند نتایج بعد از جراحی ترمیمی اولیه لب و کام را به‌طور چشمگیری بهبود بخشد (11). هدف از گزارش مورد حاضر، تشریح اقدامات درمانی انجام شده در نوزاد 20 روزه متولد شده با شکاف لب و کام دوطرفه با استفاده از تکنیک NAM می‌باشد.

معرفی بیمار

این مطالعه کد اخلاق با شماره [IR.MAZUMS.REC.1401.14287] از دانشگاه علوم پزشکی مازندران دریافت نمود. در این گزارش مورد یک نوزاد دختر 20 روزه با تشخیص شکاف کامل دوطرفه لب، آلونل و کام غیرسندرمیک به بیمارستان

از والدین خواسته شد طبق دستورات داده شده پلیت را تمام وقت استفاده کند و حداقل روزی یک بار آن را برای تمیز کردن از دهان نوزاد خارج سازند. برای گیر بیش تر پلیت از چسب‌های نگهدارنده در حالی که دو الاستیک به انتهای آن‌ها متصل بود، استفاده می‌گردید. نوارها و الاستیک‌ها هر 24 ساعت یک بار تعویض می‌شدند (تصویر شماره 3).

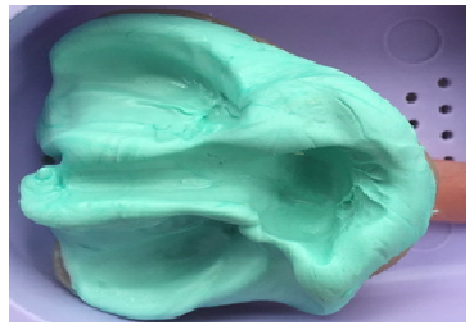


تصویر شماره 3: طریقه قرارگیری پلیت به کمک چسب و نوار الاستیک

تغییرات روی پلیت برای انجام حرکات مدنظر به کمک تیشو کاندیشنر هر هفته انجام شد و از والدین خواسته شد جهت انجام تنظیمات پلاک به منظور هدایت قطعات شکاف به موقعیت مطلوب، به‌طور منظم هفته‌ای یک بار مراجعه نمایند. 5 هفته بعد پس از کاهش میزان عرض شکاف در ناحیه لب و آلونلار، استنت نازال برای هر دو ناستریل بینی به پلیت جهت فرم‌دهی بینی اضافه گردید. این استنت از دو لوب تشکیل شده بود که لوب فوقانی وارد بینی می‌شد تا بینی را به سمت فوقانی فرم دهد و لوب تحتانی مانع از فرو رفتن بیش از حد استنت به بینی می‌شد. تنظیمات هفتگی بر روی استنت نازال نیز توسط اضافه کردن تیشو کاندیشنر به صورت هفتگی انجام گرفت. از آن‌جا که پلیت با مسدود کردن کام و جداسازی حفره بینی از

رازداری، رضایت نامه کتبی از والدین گرفته شد. در جلسه ویزیت اولیه، گذاشتن چسب لب برای نزدیک تر کردن سگمنت‌های شکاف به والدین نوزاد آموزش داده شد و تاکید گردید جهت جلسه قالبگیری، حداقل از دو ساعت قبل به منظور پیشگیری از آسپیراسیون حین قالبگیری، از شیر دادن به نوزاد خودداری شود

در جلسه ویزیت دوم، قالبگیری با ماده قالبگیری سیلیکونی اسپیدکس (COLTENE, Altstatten, Switzerland) در حالی که نوزاد به صورت معکوس نگه داشته شد، انجام گردید (تصویر شماره 2).

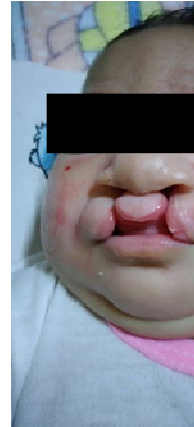

تصویر شماره 2: قالبگیری اولیه انجام شده از نوزاد

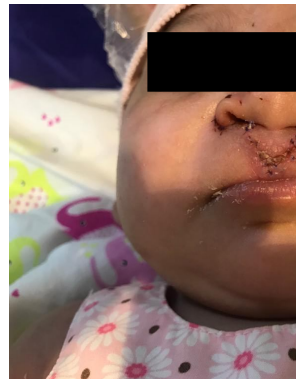هدف از این کار این بود که زبان به سمت قدام بیاید و اجازه دهد مایعات دهان حین قالبگیری به سمت بیرون بریزند. به محض ست شدن ماده قالبگیری، تری (Tray) از دهان برداشته شد و دهان جهت باقی نماندن بقایای ماده قالبگیری به دقت چک گردید. سپس به کمک گچ پلاستر، قالب ریخته شد و بر روی آن با آکرلیل شفاف پختنی پلیت مدنظر ساخته شد. طی جلسه ویزیت سوم و تحویل پلاک، چک گردید که بورد‌های پلیت در ناحیه فرنوم لبیال و سایر نقاط دهان زخم ایجاد نمایند. یک سوراخ به قطر 5 میلی‌متر در مرکز پلیت تعبیه گردید، تا در مواردی که پلیت بر روی زبان می‌افتد، راه هوایی مسدود نگردد.

دور از هم و ساختارهای دچار شکاف تا حد امکان به هم نزدیک گردند. این کار باعث می شود جراحی ترمیمی با تهاجم کمتری انجام پذیرد و اسکار کم تری در ناحیه تشکیل گردد. اکثر جراحان بر روی این موضوع توافق دارند که اسکارهای کوچک تر پس از جراحی، برجستگی خوب نوک بینی و مجموعه لب و بینی قرینه و دقیق، زمانی قابل حصول است که بدشکلی ناشی از شکاف، کم باشد (12). تاکنون تکنیک های بی شماری جهت بهبود موقعیت سگمنت های شکاف، قبل از انجام جراحی معرفی شده اند. ولی برای اولین بار، فرضیه استفاده از دستگاه داخل دهانی جهت ریپوزیشن کردن سگمنت های آلونلار شکاف توسط McNeil معرفی گردید (7). وی با استفاده از یکسری پلیت های اکریلی، سگمنت های شکاف را به طور فعال به موقعیت مطلوب خود انتقال می داد. پس از McNeil (7) Latham و Hotz نیز دستگاه هایی جهت تصحیح شکاف آلونلار معرفی کردند، ولی این اپلاینس ها فاقد توانایی اصلاح دفرمیتی بینی حاصل از شکاف که بزرگ ترین چالش زیبایی را به همراه دارد، بودند (13، 14)، لذا Grayson با معرفی تکنیک جدیدی در سال 1993 تحت عنوان نازوآلونلار مولدینگ توانست بر این مشکل فائق آید. بزرگ ترین مزیت این تکنیک قادر بودن به شکل دهی دقیق غضروف بینی و نیز در موارد شکاف دو طرفه لب و کام، طولی سازی کولوملا است (8). پژوهش اصلی در مورد شکل پذیری غضروف بینی توسط Matsu انجام گردید و متوجه شد که غضروف در نوزادان، نرم و فاقد الاستیسیته است و میزان بالای استروژن حین تولد با افزایش هیالورونیک اسید که لینک ماتریکس بین سلولی غضروفی را مهار می کند، در ارتباط است. وی از یک جفت تیوب سیلیکونی جهت فرم دهی بینی استفاده کرد، ولی چون بیس بینی محکمی وجود نداشت و اعمال نیروی مستقیم امکان پذیر نبود به صورت محیطی، گسترش بینی اتفاق می افتاد، که نامطلوب بود (15). ولی Grayson استنت نازال را به فلنج قدامی پلیت داخل دهانی اضافه کرد که

ری را برای نوزاد فراهم می کند، زن گیری بسیار خوبی داشت و جراحی بستن لب به جراح ویر شماره 4). نمای روبروی در تصویر شماره 5 نمایش داده



یوم و سگمنت های لبی و بینی قبل از



جراحی لب

اشدت و فرم های مختلفی دیده درمان شکاف لب و کام و آلونل فیه، برگرداندن آناتومی نرمال باید قبل از جراحی، بافت های

محاسن تکنیک NAM بی‌شمار است. در کوتاه مدت بافت‌ها به خوبی مرتب می‌گردند و قبل از ترمیم لب و بینی، جراح می‌تواند به نتایج قابل پیش‌بینی‌تر و بهتر همراه با اسکار بافتی کمتر دست پیدا کند. مطالعات طولانی مدت نشان دادند این تغییرات شکل بینی و اسکار کم‌تر توام با شکل بینی و لب بهتر، با ثبات است. از این رو تعداد جراحی‌های مجدد برای برداشتن بافت اسکار اضافه، فیستول دهانی بینی، اصلاح فرم بینی و به دنبال آن بار مالی تحمیل شده بر خانواده، کاهش می‌یابد. به منظور دستیابی به حداکثر موفقیت در استفاده از پلیت ضروری است اطمینان پیدا کرد والدین قبل از ترک مرکز، طرز استفاده از دستگاه را کاملاً فرا گرفته‌اند. در مورد معرفی شده، پره ماگزیلا به عقب برده شد تا حدی که سگمنت‌های لب قبل از جراحی در تماس غیرفعال با یکدیگر قرار گرفتند و نیز فاصله بین سگمنت‌های خلفی آلونلار و پره ماگزیلا به‌طور چشمگیری کاهش پیدا کرد. به کمک استنت نازال بینی تا حد امکان و به صورت قرینه اصلاح گردید و طول کولوملا تا جای ممکن افزایش یافت و سپس برای جراحی ارجاع گردید.

از مزایای دیگر این تکنیک می‌توان به بهبود تغذیه، نیاز کم‌تر به پیوند ثانویه استخوان در ناحیه آلونل و بهبود گفتار اشاره کرد و خوشبختانه در این مورد وزن‌گیری خوبی پس از تحویل پلیت به نوزاد مشاهده شد. براساس یافته‌های برخی مطالعات، قالب‌گیری نازو آلونلار می‌تواند نیاز به پیوند آلونل ثانویه را تا 60 درصد کاهش دهد (16).

در مطالعه Mishra مشاهده شد که کاهش فاصله آلونلار بعد از درمان ارتوپدیک ممکن است منجر به اجتناب از برخی جراحی‌های آتی مانند پیوند استخوان آلونلار و جراحی‌های ثانویه زیبایی بینی شود (17). با این حال، در این خصوص برخی از عوارض مانند تحریک پوست، مخاط دهان و بروز زخم فشاری در لثه مجاور در مطالعات گزارش شده است (18). احتمال کمی وجود دارد پلیت در دهان جابه‌جا گردد و راه

این حسن بزرگ را داشت که به‌خاطر تکیه بر سطح سخت پلیت، نیروی دقیقی در جهت شکل‌دهی غضروف بینی اعمال می‌کرد و قادر به طول‌سازی کولوملا نیز در موارد شکاف‌های دو طرفه بود (11).

در نوزاد مطالعه حاضر با تشخیص شکاف دو طرفه کامل لب و کام و آلونل غیر سندرومیک، پره ماگزیلا به سمت جلو منحرف شده و چرخش یافته بود و پهنای قاعده آلال به‌طور چشمگیری افزایش پیدا کرده بود و سگمنت‌های لبی به‌طور وسیع از هم جدا بودند. نوک بینی نیز به همراه کولوملا بسیار دفی‌شنت، مستقیم به پرولیوم چسبیده بود و به تبع آن، غضروف کناری تحتانی پهن و مقعر گردیده بود و مانند همه افراد مبتلا به شکاف دو طرفه کامل، بزرگ‌ترین چالش برای بازسازی زیبایی، کولوملا شدیداً دفی‌شنت بود. از میان تکنیک‌های بی‌شمار ارتوپدیک، ترجیح ما استفاده از تکنیک NAM بخاطر مزایای فراوان این تکنیک بود. جهت این نوزاد در جلسه اول taping لب به‌طور فعال تجویز شد تا لب‌ها در دو سمت شکاف به یکدیگر نزدیک گردند. پس از تحویل پلیت، تغذیه بیمار به دلیل ایجاد سد مکانیکی بین بینی و دهان بهبود قابل توجهی پیدا کرد و به تدریج پس از استفاده از پلیت و تنظیمات هفتگی با تراش انتخابی و قرار دادن تیشو کاندیشنر فاصله بین لب‌ها و آلونلار کم‌تر گردید، ریم آلال کمی شل شد و توانستیم به کمک استنت نازال متصل به پلیت به پیدا کردن فرم قرینه و محدب بینی، طول‌سازی کولوملا بدون جراحی دست پیدا کنیم. اهداف دیگری که به کمک تنظیمات هفتگی پلیت حاصل شدند، قرار دادن پره ماگزیلا در خط وسط و عقب بردن آن به‌طور آهسته و آرام جهت ایجاد یکپارچگی با سگمنت‌های خلفی شکاف بود و در کنار آن، پهنای قاعده بینی و برجستگی نوک آن نیز تا میزان قابل توجهی بهبود یافت و توانستیم قبل از جراحی شدت دفرمیتی را تا حد ممکن، کاهش دهیم. هم‌چنین این کار باعث شد کولوملای کج نیز تا حدودی اصلاح گردد.

از لحاظ روحی در شرایط ایده‌آل تری نسبت به زمان آغاز درمان قرار داشتند. اگرچه نتایج مطالعه ما اثربخشی قالب‌گیری نازو آلوتولار را در درمان نوزادان با شکاف لب و کام مورد تایید قرار داد، اما فاقد پیگیری طولانی مدت پس از جراحی است. بنابراین جهت اتخاذ تصمیمات درمانی، انجام آزمایشات بالینی تصادفی آینده‌نگر مورد توصیه است.

هوایی را مسدود کند با این حال با ایجاد سوراخ 5 میلی‌متری در مرکز پلیت، محلی برای عبور هوا حتی در مواقع افتادن پلیت، تعبیه کردیم. فایده مهم دیگر این تکنیک مشارکت فعال والدین در بهبود نوزادشان است که کمک قابل توجهی به بالا بردن روحیه والدین می‌نماید (3) و والدین نوزاد مذکور نیز با گذشت زمان و مشاهده بهبود ظاهر فیزیکی نوزاد،

References

- Kapadia H, Olson D, Tse R, Susarla SM. Nasoalveolar molding for unilateral and bilateral cleft lip repair. *Oral Maxillofac Surg Clin North Am* 2020; 32(2): 197-204.
- Namdar P, Pourasghar M, Alizadeh FL, Shiva A. Anxiety, depression, and quality of life in caregivers of children with cleft lip and palate: A systematic review. *Iran J Psychiatry Behav Sci* 2022; 16(2): e113591 (Persian).
- Namdar P, Lal Alizadeh F, Etezadi T, Sadri L, Shiva A. Effect of nasoalveolar molding on nasal symmetry in patients with cleft lip and palate: a systematic review. *J Pediatr Rev* 2020; 8(2): 79-92 (Persian).
- Haque S, Alam MK. Common dental anomalies in cleft lip and palate patients. *Malays J Med Sci* 2015; 22(2): 55.
- Liou EJ-W, Subramanian M, Chen PK, Huang CS. The progressive changes of nasal symmetry and growth after nasoalveolar molding: a three-year follow-up study. *Plast Reconstr Surg* 2004; 114(4): 858-864.
- Shiva A, Rezai MS, Etezadi T, Lael Alizadeh F, Namdar P. Presurgical nasoalveolar molding: a narrative review of early management in newborn patient with cleft lip and palate. *J Pediatr Rev* 2019; 7(4): 217-222 (Persian).
- McNeil C. Orthodontic procedures in the treatment of congenital cleft palate. *Dent Rec* 1950; 70(5): 126-132.
- Grayson BH, Shetye PR. Presurgical nasoalveolar moulding treatment in cleft lip and palate patients. *Indian J Plast Surg* 2009; 42(S 01): S56-S61.
- Yarholer LM, Shen C, Wangsrimgkol B, Grayson BH, Staffenberg DA, Shetye PR, et al. The nasoalveolar molding cleft protocol: long-term treatment outcomes from birth to facial maturity. *Plast Reconstr Surg* 2021; 147(5): 787e-794e.
- Rochlin DH, Park J, Parsaei Y, Kalra A, Staffenberg DA, Grayson BH, et al. Clinical Outcomes of Bilateral Cleft Lip and Palate Repair with Nasoalveolar Molding and Gingivoperiosteoplasty from Birth to Facial Maturity. *Plast Reconstr Surg Glob Open* 2022; 10(10 Suppl): 42-43.
- Grayson BH, Garfinkle JS. Early cleft management: the case for nasoalveolar molding. *Am J Orthod Dentofacial Orthop* 2014; 145(2): 134-142.
- Grayson BH, Santiago PE, Brecht LE, Cutting CB. Presurgical nasoalveolar molding in infants with cleft lip and palate. *Cleft Palate J* 1999; 36(6): 486-498.
- Latham R. Orthopedic advancement of the cleft maxillary segment: a preliminary report. *Cleft Palate J* 1980; 17(3): 227-233.

14. Hotz MM, Gnoinski WM, Nussbaumer H, Kistler E. Early maxillary orthopedics in CLP cases: guidelines for surgery. *Cleft Palate J* 1978; 15(4): 405-411.
15. Matsuo K, Hirose T. Nonsurgical correction of cleft lip nasal deformity in the early neonate. *Ann Acad Med Singap* 1988; 17(3): 358-365.
16. Dec W, Shetye PR, Davidson EH, Grayson BH, Brecht LE, Warren SM. Presurgical nasopalveolar molding and primary gingivoperiosteoplasty reduce the need for bone grafting in patients with bilateral clefts. *J Craniofac Surg* 2013; 24(1): 186-190.
17. Mishra B, Singh AK, Zaidi J, Singh G, Agrawal R, Kumar V. Presurgical nasopalveolar molding for correction of cleft lip nasal deformity: experience from northern India. *Eplasty* 2010; 10: e55.
18. Kirbschus A, Gesch D, Heinrich A, Gedrange T. Presurgical nasopalveolar molding in patients with unilateral clefts of lip, alveolus and palate. Case study and review of the literature. *J Craniomaxillofac Surg* 2006; 34(Suppl2): 45-48.