CASE REPORT

Diagnosis and Management of an Eight-year-old Girl with Sudden Spontaneous Cerebral Intraventricular Hemorrhage: A Case Report

Masoud Hassanvand Amouzadeh[1]
Maryam Rastegarpanah[2]
Neda Habibi[1]

[1] Assistant Professor, Department of Pediatrics, Faculty of Medicine, Qom University of Medical Sciences, Qom, Iran
[2] Pediatric Resident, Department of Pediatrics, Faculty of Medicine, Qom University of Medical Sciences, Qom, Iran

(Received May 20, 2023; Accepted October 28, 2023)

Abstract

Intraventricular hemorrhage (IVH) in children is uncommon and it comprises about 3% of spontaneous cerebral hemorrhages. Intraventricular hemorrhage occurs mostly simultaneously with cerebral hemorrhage or subarachnoid hemorrhage. Primary IVH occurs mostly in adults; however, it has been reported since the age of nine. Acute hemorrhage may cause sudden or thunderclap headaches, decreased level of consciousness, and neck stiffness along with focal neurological deficits and convulsions and can be rapidly fatal.

An eight-year-old girl with no history of underlying disease was referred to the Emergency Department of Hazrat Masoumeh Hospital, Qom, Iran, with sudden headache, vomiting, and visual disturbances. There, she had generalized seizures, and after entering the Pediatric Intensive Care Unit, she suffered from irregular breathing and bilateral mydriasis of the pupils without reaction to light.

In the brain computed tomography scan, bilateral IVH and hydrocephalus were seen. Finally, the patient was declared brain-dead and died four weeks later.

Sudden spontaneous IVH in children is rare and creates potentially dangerous and emergency conditions for them. To manage the treatment of these patients, attention should be paid to the three principles of stopping bleeding, controlling hydrocephalus, and treatment of intracerebral pressure. Early treatment prevents severe brain complications and death. For patients with headaches, vomiting, and restlessness, we must consider careful neurological examinations.

The purpose of presenting this article was to diagnose and manage emergency treatment in children with cerebral hemorrhage and intracerebral pressure control to prevent neurological complications and death.

Keywords: Brain, Children, Intraventricular hemorrhage

J Mazandaran Univ Med Sci 2023; 33 (Supple 1): 367-372 (Persian).

Corresponding Author: Neda Habibi- Faculty of Medicine, Qom University of Medical Sciences, Qom, Iran.
(Email: Habibineda20@gmail.com)

[Downloaded from jmums.mazums.ac.ir on 2026-02-12]

گزارش مورد

مجله دانشگاه علوم پزشکی مازندران
دوره سی و سوم شماره ویژه نامه 1 آبان سال 1402 (372-367)

تشخیص و درمان خون‌ریزی داخل‌بطنی خودبه‌خودی ناگهانی مغز در یک دختر هشت‌ساله؛ گزارش یک مورد

مسعود حسنوندعموزاده[1]
مریم رستگارپناه[2]
ندا حبیبی[1]

چکیده

خون‌ریزی داخل‌بطنی مغز در کودکان نادر است و حدود 3 درصد خون‌ریزی‌های مغزی خودبه‌خودی را شامل می‌شود. خون‌ریزی بطنی، بیشتر هم‌زمان با خون‌ریزی داخل پارانشیمی مغزی یا خون‌ریزی ساب اراکنوئید (SAH) اتفاق می‌افتد. خون‌ریزی بطنی اولیه بیشتر در بالغان اتفاق می‌افتد؛ ولی از نه‌سالگی گزارش شده است. خون‌ریزی حاد امکان دارد سردرد آنی یا برق‌آسا، کاهش سطح هوشیاری و سفتی گردن به همراه نقایص نورولوژیک فوکال و تشنج ایجاد کند و می‌تواند به‌سرعت، کشنده باشد.

در این گزارش مورد، دختری هشت‌ساله بدون سابقه بیماری زمینه‌ای با سردرد ناگهانی، استفراغ و اختلال دید به اورژانس بیمارستان (کودکان) حضرت معصومه (س) واقع در قم ارجاع شد. در ادامه، بیمار در اورژانس، دچار تشنج ژنرالیزه شد و پس از ورود به PICU، دچار تنفس نامنظم (عدم واکنش) و میدریاز دوطرفه‌ی مردمک‌ها بدون واکنش به نور (مردمک‌ها) شد. در سی‌تی‌اسکن انجام‌شده، خون‌ریزی داخل‌بطنی دوطرفه‌ی مغز و هیدروسفالی رؤیت شد. در نهایت، بیمار دچار مرگ مغزی شد و پس از گذشت چهار هفته درگذشت.

خون‌ریزی مغزی خودبه‌خودی ناگهانی در کودکان نادر است و شرایطی بالقوه خطرناک و اورژانسی برای کودکان ایجاد می‌کند. به‌منظور مدیریت درمان این بیماران به سه اصل توقف خون‌ریزی، کنترل هیدروسفالی و مهار فشار داخل‌مغزی باید توجه شود. شروع به‌موقع درمان از ایجاد عوارض مغزی شدید و مرگ جلوگیری می‌کند. ازاین‌رو، باید درباره‌ی بیماران با سردرد و استفراغ و بی‌قراری، حتماً معاینات نورولوژیک را مدنظر قرار داد. هدف از ارائه این مقاله، آشنایی با تشخیص و مدیریت اورژانسی درمان در کودکان با خون‌ریزی مغزی و کنترل فشار داخل‌مغزی به‌منظور پیشگیری از عوارض عصبی و مرگ است.

واژه های کلیدی: خون‌ریزی داخل‌بطنی، مغز، کودکان

مقدمه

خون‌ریزی مغزی خودبه‌خودی در کودکان نادر است و اغلب، تشخیص آن سخت است و شرایط اورژانسی ایجاد می‌کند. خون‌ریزی مغزی در کودکان ممکن است علائم غیراختصاصی بروز دهد؛ مثل بی‌قراری، بی‌خوابی یا سردرد و نسبت به بالغان، کمتر باعث علائم لترالیزه می‌شود(4-1).

مولف مسئول: ندا حبیبی - قم: دانشگاه علوم پزشکی قم، دانشکده‌ی پزشکی
1. استادیار، گروه اطفال، دانشکده پزشکی، دانشگاه علوم پزشکی قم، قم، ایران
2. دستیار تخصصی اطفال، دانشکده پزشکی، دانشگاه علوم پزشکی قم، قم، ایران
E-mail: Habibineda20@gmail.com

تاریخ دریافت: 1402/2/30 تاریخ ارجاع جهت اصلاحات : 1402/3/20 تاریخ تصویب :1402/8/6

[Downloaded from jmums.mazums.ac.ir on 2026-02-12]

خون‌ریزی بطنی در کودکان ناشایع است و حدود 3 درصد خون‌ریزی‌های مغزی خودبه‌خودی را شامل می‌شود(1). خون‌ریزی بطنی بیش‌تر هم‌زمان با خون‌ریزی مغزی یا خون‌ریزی ساب اراکنوئید (SAH) اتفاق می‌افتد. خون‌ریزی بطنی اولیه بیشتر در بالغان با متوسط سن 55 سال اتفاق می‌افتد و از 9 تا 91سالگی گزارش شده است. مردها و زن‌ها به میزان مساوی درگیر می‌شوند و نیمی از بیماران سابقه پرفشاری خون دارند(2).

خون‌ریزی بطنی اغلب به دنبال پدیده‌ای ثانویه اتفاق می‌افتد؛ مثل خون‌ریزی داخلی پارانشیم مغز که به داخل بطن کشیده می‌شود یا خون‌ریزی ساب اراکنوئیدی که به داخل بطن‌ها نفوذ می‌کند. در خون‌ریزی بطنی اولیه، بیماران به‌صورت تیپیک، با سردرد ناگهانی شدید، همراه با تهوع و استفراغ و اختلال هوشیاری مراجعه می‌کنند. علائم به‌صورت ناگهانی بروز می‌کند و نزدیک به یک‌چهارم بیماران با علائم پیشرفته یا نوسان‌دار درگیر می‌شوند(2،3،5). در موارد خون‌ریزی حاد مغزی، سی‌تی‌اسکن بسیار حساس است؛ ولی ممکن است برای رد سایر علل، به MRI مغز و سایر مطالعات تشخیصی نیاز باشد(6). در ارزیابی بیماران با خون‌ریزی بطنی مغز، یافتن علت خون‌ریزی و درمان به‌موقع آن اهمیت زیادی دارد. جدا از علت خون‌ریزی، خون‌ریزی بطنی مغز عاملی کشنده است که باعث افزایش ناگهانی فشار داخل‌مغزی و هیدروسفالی می‌شود و اقدامات اولیه‌ی درمانی باید در این شرایط، به‌سرعت انجام پذیرد(3). هدف از ارائه‌ی این مقاله آشنایی با نحوه‌ی تشخیص و مدیریت اورژانسی درمان کودکان با خون‌ریزی مغزی و کنترل فشار داخل‌مغزی به‌منظور پیشگیری از عوارض عصبی و مرگ است.

گزارش مورد

بیمار دختر هشت‌ساله‌ای بود که (در ساعت پنج) عصر روز مراجعه، به طور ناگهانی، دچار سردرد در ناحیه پریتال شده و با والدین، به درمانگاه (نزد پزشک) مراجعه کرده بود. کودک حاصل زایمان دوقلو 38هفته‌ای، بدون سابقه بستری قبلی و بدون بیماری زمینه‌ای بود. به دنبال آن، پس از شروع سردرد، بیمار دو نوبت استفراغ کرده و بی‌حال شده بود؛ اما هوشیار بود و ارتباط چشمی و کلامی با همراهان برقرار می‌کرد. در درمانگاه، بیمار تحت مایع درمانی وریدی قرار گرفته و در این حین، مادر بیمار متوجه ناهماهنگی حرکات چشم و اختلال در دید بیمار شده بود. پس از معاینه پزشک مرکز، به علت مردمک‌های میوتیک، با شک به مسمومیت با اپیوئید، بیمار تحت درمان با نالوکسان قرار گرفت؛ ولی به دلیل بهبود نیافتن بیمار (وضعیت بیمار تغییری نکرد)، در نهایت، سه ساعت بعد، به اورژانس بیمارستان کودکان حضرت معصومه واقع در قم، اعزام شد.

در بدو ورود به این مرکز، بیمار کاهش سطح هوشیاری داشت، به‌گونه‌ای که ارتباط چشمی و کلامی نداشت و بی‌قرار (واژیته) بود و با تحریک دردناک withdrawal می‌کرد. مردمک‌ها سایز نرمال داشت و به نور واکنش نشان می‌داد.

در گزارش علائم حیاتی بدو ورود، فشارخون 100/60 میلی‌متر جیوه، درجه حرارت 37 درجه‌ی سلسیوس، ضربان قلب 95 و تعداد تنفس 28 تنفس در دقیقه بوده است. قند خون بدو ورود به اورژانس 190 میلی‌گرم در دسی‌لیتر بود. بیمار سپس دچار تشنج تونیک کلونیک ژنرالیزه شد که با استعمال دیازپام کنترل شد و در نهایت، بیمار برای ادامه‌ی درمان، به PICU منتقل شد. پس از انتقال به PICU، بیمار دچار آنیزوکوریا و تنفس‌های gasping و در نهایت، میدریاز دوطرفه مردمک‌ها بدون واکنش به نور شد. بیمار اینتوبه و به دستگاه ونتیلاتور متصل شد و بلافاصله سی‌تی‌اسکن مغز انجام شد که خون‌ریزی داخل‌بطنی دوطرفه به همراه هیدروسفالی رؤیت شد.

آزمایش‌های اولیه‌ی بیمار

Na=133 k=3.8 ca=9.2 LDH=637
SGPT=15 SGOT=34 D-Dimer=546 INR=1

[Downloaded from jmums.mazums.ac.ir on 2026-02-12]

pt=12 ptt=29 Fibrinogen=285 urea=29
cr=0/8 crp=1 Alb=4.2 p=2.9 ESR=7
WBC=11100(N=86% L=12%) Hb=12.8
plt=291000 PH=7.5 pco2=17.8 Hco3=14
Sao2=99%

برای بیمار، بعد از انجام سی‌تی‌اسکن مغز و تشخیص خون‌ریزی داخل‌بطنی (IVH)، مشاوره فوق‌تخصصی نورولوژی و جراحی اعصاب انجام شد. در نهایت، تشخیص مرگ مغزی برای بیمار مطرح شد و پس از گذشت چهار هفته، بیمار درگذشت.

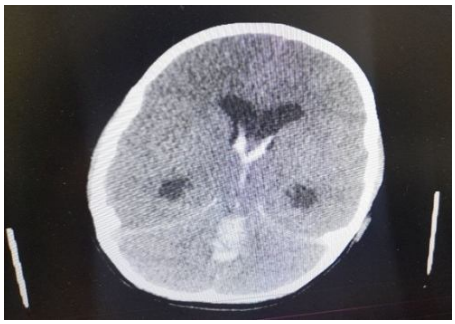

تصویر شماره 1: خون ریزی داخل بطنی دوطرفه

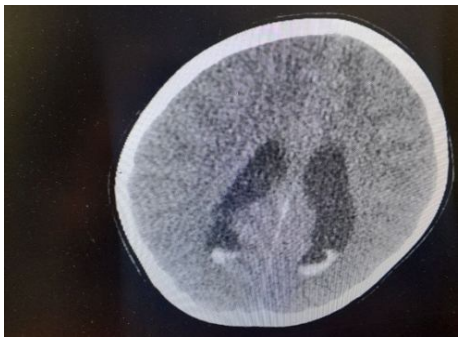

تصویر شماره 2: خون‌ریزی در بطن‌های طرفی و هیدروسفالی

بحث

شایع‌ترین علت خون‌ریزی بطنی اولیه اختلالات عروقی است. در بعضی مطالعات، 14 تا 58 درصد بیماران با خون‌ریزی بطنی اولیه، اختلالات عروقی (AV Malformation یا AV Fistula) داشتند(7،2،1).

سایر علل خون‌ریزی بطنی اولیه به شرح زیر هستند:

- اختلالات عروقی؛
- تومورهای داخل‌بطنی مثل پاپیلوما، نوروسیتوما، مننژیوما، متاستازها، استروسیتوما و اپاندیموما(8)؛
- آنوریسم‌های داخل‌بطنی(7)؛
- کواگولوپاتی ارثی یا اکتسابی(2-7)؛
- واسکولیت‌ها؛
- استفاده از مواد سمپاتومیمتیک و روان‌گردان مثل آمفتامین‌ها.

البته، تقریباً در 20 تا 50 درصد موارد، هیچ علتی مشخص نمی‌شود(8).

بیماران با خون‌ریزی بطنی اولیه یا ثانویه در ریسک اختلال نورولوژیک ناگهانی، مثل هیدروسفالی انسدادی و خون‌ریزی مکرر و دیگر عوارض عصبی هستند(9). هیدروسفالی انسدادی حاد زمانی اتفاق می‌افتد که خون در بطن سوم و چهارم وجود داشته باشد و جریان مایع مغزی نخاعی (CSF) را لخته‌ی خون مسدود کند. حدود نیمی از بیماران با خون‌ریزی بطنی، درجاتی از هیدروسفالی را در سی‌تی‌اسکن مغز نشان می‌دهند. اگر این حالت به‌سرعت پیشرفت کند، کشنده و نیازمند تعبیه شانت بطنی خارجی است. هیدروسفالی می‌تواند به‌عنوان عارضه تأخیری خون‌ریزی داخل‌بطنی ایجاد شود و به‌تدریج پیشرفت کند(10-6). روش تشخیصی انتخابی برای خون‌ریزی بطنی، سی‌تی‌اسکن بدون کنتراست مغز است. هم‌چنین با سی‌تی‌اسکن می‌توان هیدروسفالی را تشخیص داد. از ام‌آرآی مغز و سایر مطالعات برای ارزیابی شرایط دیگر و علت‌یابی استفاده می‌شود. به‌منظور ردیابی خون‌ریزی ساب اراکنوئید، امکان دارد به آنالیز مایع مغزی نخاعی نیاز داشته باشیم. ام‌آرآی مغز به مقادیر بسیار کم خون‌ریزی حساس است و در اکثر موارد، کمک‌کننده است. برای ردیابی ناهنجاری‌های عروقی زمینه‌ای، مثل مالفورماسیون‌های شریانی وریدی، آنژیوگرافی توسط CT یا MRI انجام می‌شود(11).

درمان خون‌ریزی بطنی بر سه اصل استوار است: 1. توقف خون‌ریزی؛ 2. کنترل هیدروسفالی؛ 3.

[Downloaded from jmums.mazums.ac.ir on 2026-02-12]

مهارICP (فشار داخل‌مغزی). درمان اختصاصی برای رفع علت زمینه‌ای نیز باید مدنظر قرار گیرد. بیمارانی که خون‌ریزی بطنی متوسط تا شدید دارند، باید در PICU بستری شوند(8-1). سر بیمار باید در زاویه 30 درجه برای کاهش فشار داخل‌مغزی و کاهش ریسک آسپیراسیون قرار گیرد. هم‌چنین لازم است از مایعات کریستالوئید ایزوتونیک به‌منظور حفظ حجم داخل‌عروقی استفاده شود و از افزایش دمای بدن جلوگیری به عمل آید. به علت این‌که تشنج عارضه شایع خون‌ریزی داخل‌بطنی است، استفاده از داروی ضدتشنج، بلافاصله بعد از بروز تشنج توصیه می‌شود؛ ولی استفاده پروفیلاکتیک سودی ندارد(10). تعبیه شانت خارج‌بطنی در بیماران با خون‌ریزی داخل‌بطنی و هیدروسفالی و اختلالات نورولوژیک توصیه می‌شود. به‌ندرت، شانت دوطرفه در زمانی که خون‌ریزی سوراخ مونرو را مسدود کرده باشد، لازم است(10). بین 20 تا 50 درصد از بیماران با خون‌ریزی داخل‌بطنی ریسک مرگ‌ومیر دارند. فاکتورهای وابسته به مرگ‌ومیر شامل سن بالا، اختلال انعقادی زمینه‌ای، شاخص کومای گلاسکو 8 یا کمتر، هیدروسفالی و خون‌ریزی مغزی پیشرفته است(9،2،1). برای این بیمار، پس از بستری در بخش مراقبت‌های ویژه، اقدامات اولیه به‌منظور کنترل فشار داخل‌مغزی به‌سرعت انجام گرفت. حلقه‌های اولیه درمان افزایش فشار داخل‌مغزی شامل ارزیابی وضعیت سر روی تخت (زاویه‌ی مناسب و اطمینان از قرار گرفتن سر در خط وسط)، تهویه مکانیکی کنترل‌شده (هایپرونتیلاسیون) و تجویز آرام‌بخش‌ها و ضددردها مثل بنزودیازپین‌ها است. دیگر درمان‌های حلقه اول استفاده از عوامل اسمولار، مانند مانیتول وسالین هایپرتونیک است. این دو عامل می‌توانند هم‌زمان نیز استفاده شوند؛ البته، به شرطی که اسمولاریته سرم از 320 میلی‌اسمول در لیتر بیش‌تر نشود. توانایی در کنترل فشار داخل‌مغزی در بقای بیمار و کاهش وسعت ضایعه ایجادشده و بهبود کیفیت زندگی وی مؤثر است(11). متأسفانه، علی‌رغم اقدامات انجام شده برای کنترل فشار داخل‌مغزی بیمار، سرعت پیشرفت علائم در این کودک بسیار سریع بود و پس از گذشت 12 ساعت، تشخیص مرگ مغزی برای کودک مسجل شد. سه اصل مهم برای تشخیص مرگ مغزی نبود رفلکس‌های ساقه مغز، آپنه و کمای برگشت‌ناپذیر است و مرگ مغزی به‌صورت بالینی تشخیص داده می‌شود. برای تشخیص باید یافته‌های بالینی در دو معاینه جداگانه با فاصله 12 ساعت (که در شیرخواران و کودکان، 12 ساعت است) بررسی شود(11).

خون‌ریزی مغزی خودبه‌خودی ناگهانی در کودکان نادر است و شرایط بالقوه خطرناک و اورژانسی برای آن‌ها ایجاد می‌کند. خون‌ریزی‌های بطنی در کودکان حدود 3 درصد خون‌ریزی‌های مغزی را شامل می‌شود. برای مدیریت درمان این بیماران به سه اصل توقف خون‌ریزی و کنترل هیدروسفالی و کنترل فشار داخل‌مغزی باید توجه شود. این بیماران در ریسک اختلالات نورولوژیک ناگهانی، مثل هیدروسفالی انسدادی و خون‌ریزی مکرر و دیگر عوارض هستند. نکته آموزشی در بیمار مطرح‌شده این بود که اگر به علائم ابتدایی بیمار، به‌خصوص حین مایع‌درمانی اولیه، توجه بیش‌تری می‌شد و معاینه عصبی و تصویربرداری مغزی وی سریع‌تر انجام می‌پذیرفت، شاید با شروع درمان به‌موقع دارویی، از سرعت پیشرفت علائم و مرگ مغزی کودک جلوگیری می‌شد. ازاین‌رو، لازم است درباره بیماران با سردرد، استفراغ و بی‌قراری، حتماً معاینات نورولوژیک را مدنظر قرار داد.

سپاسگزاری

در این مطالعه، اطلاعات بیمار کاملاً محرمانه ماند. این مطالعه را کمیته اخلاق دانشکده‌ی پزشکی دانشگاه علوم پزشکی قم با کد اخلاق IR.MUQ.REC.1402.001 تأیید کرد.

[Downloaded from jmums.mazums.ac.ir on 2026-02-12]

References

1. Darby DG, Donnan GA, Saling MA, Walsh KW, Bladin PF. Primary intraventricular hemorrhage:clinical and neuropsychological findings in a prospective stroke series. Neurology 1988; (1): 68-75.
2. Flint AC, Roebken A, Singh V. Primary intraventricular hemorrhage: yield of diagnostic angiography and clinical outcome. Neurocrit Care 2008; 8(3): 330-336.
3. Hanley DF. Intraventricularhemorrhage: severity factor and treatment target in spontaneous intracerebral hemorrhage. Stroke 2009; 40(4): 1533-1538.
4. Ciochon UM, Bindslev JBB, Hoei-Hansen CE, Truelsen TC, Larsen VA, Nielsen MB, et al. Causesand Risk Factors of Pediatric Spontaneous Intracranial Hemorrhage—A Systematic Review. Diagnostics 2022; 12(6): 1459.
5. Mass MB, Nemeth AJ, Rosenberg NF, Kosteva AR, Prabhakaran SH, Niadech AM. Delayed intraventricular hemorrhageis common and worsens outcomes in intracerebral hemorrhage. Neurology 2013; 80(14): 1295-1299.
6. Inamasu J, Hori S, Aikawa N. Traumatic intraventricular hemorrhage causing talk and deteriorate syndrome.Am J Emerg Med 2001; 19(2): 167-168.
7. Angelopoulos M, Gupta SR, Azat Kia B. Primary intraventricular hemorrhage in adults: clinicalfeatures, riskfactors, andoutcome. Surg Neurol 1995; 44(5): 433-436.
8. Marti-Fabregas J, Piles S, Guardia E, Marti-Vilalta JL. Spontaneous primary intraventricular hemorrhage: clinicaldata, etiology and outcome. J Neurol 1999; 246(4): 287-291.
9. Passero S, Ulivella M, Reale F. Primary intraventricular hemorrhage in adults.Acta Neurol Scand 2002; 105(2): 115-119.
10. Greenberg SM, Ziai WC, Cordonnier C, Dowlatshahi D, Francis B, Goldstein JN, et al. Guideline for the management of patients with Spontaneous Intracerebral Hemorrhage: A Guideline From the American Heart Association/American Stroke Association. Stroke 2022; 53(7): e282-e361.
11. Kliegman R,St Geme JW, Blum NJ, Shah SS, Tasker RC, Wilson KM, et al. Nelson textbook of pediatrics. 21thed. Chapter 85, Neurologic Emergencies and stabilization, Kochanek PM, Bell MJ, (eds). Philadelphia: Elsevier; 2020. p. 557-566.

[Downloaded from jmums.mazums.ac.ir on 2026-02-12]