CASE REPORT

Papillary Thyroid Cancer with Multiple Distant Metastases and High Level of CA19-9: A Case Report

Narges Mirzaei Ilali[1]
Seyed Yaghob Sakhaei[2]
Laleh Vahedi[3]
Mohammad Eslamijouybari[4]
Adeleh Bahar[5]

[1.] Assistant Professor, Department of Internal Medicine, Diabetes Research Center, Mazandaran University of Medical Sciences, Sari, Mazandaran, Iran
[2.] Assistant Professor, Department of Radiology, Faculty of Medicine, Islamic Azad University, Sari Branch, Mazandaran, Sari, Iran
[3.] Associated Professor, Department of Pathology, Mazandaran University of Medical Sciences, Sari, Mazandaran, Iran
[4.] Hematologist and Medical Oncologist, Mazandaran University of Medical Sciences, Sari, Mazandaran, Iran
[5.] Professor, Diabetes Research Center, Mazandaran University of Medical Sciences, Sari, Mazandaran, Iran

(Received August 24, 2023; Accepted November 5, 2023)

Abstract

Papillary carcinoma is considered the most common thyroid malignancy. This cancer often presents with a good prognosis. This report introduces a patient with papillary thyroid carcinoma with multiple metastases and elevated CA19-9 levels. The 65-year-old male patient presented with weight loss. Gastrointestinal investigations were normal. CA19-9 levels were requested and reported as high. Additionally, blurred vision was present, and metastasis to the choroid was mentioned. Imaging revealed a mass in the left lobe of the thyroid. Fine-needle aspiration was performed, and the histopathology report confirmed papillary thyroid carcinoma. The patient underwent a thyroidectomy and was subsequently treated with iodine-131. Initial tests showed low thyroglobulin levels and high anti-thyroglobulin antibody levels. CA19-9 levels also showed an increasing trend in serial tests. Three months later, the patient experienced abdominal pain, generalized bone pain, neck pain, and right shoulder swelling. Further investigations confirmed metastases from papillary thyroid carcinoma. The patient also developed speech problems and memory loss, with brain metastasis evident in magnetic resonance imaging. The patient underwent ten sessions of brain radiotherapy and was subsequently prescribed sorafenib. During the course of treatment, the patient contracted COVID-19 and passed away due to the resulting pneumonia. In papillary thyroid carcinoma, it is important to take diagnostic measures to rapidly detect metastatic forms in case of any new symptoms. Additionally, if anti-thyroglobulin antibodies are present, CA19-9 can be used as a tumor marker.

Keywords: CA19-9, Papillary thyroid cancer

J Mazandaran Univ Med Sci 2023; 33 (Supple 2): 362-373 (Persian).

Corresponding Author: Adeleh Bahar, Diabetes Research Center, Mazandaran University of Medical Sciences, Sari, Mazandaran, Iran. (E-mail: doctor_bahar2000@yahoo.com)

[Downloaded from jmums.mazums.ac.ir on 2025-07-20]

گزارش مورد

مجله دانشگاه علوم پزشکی مازندران
دوره سی و سوم شماره ویژه نامه ۲ آذر سال ۱۴۰۲ (۳۷۳-۳۶۲)

گزارش یک مورد کنسر پاپیلاری تیروئید با متاستازهای دوردست متعدد و CA19-9 بالا

نرگس میرزائی ایلالی[۱]
سید یعقوب سخایی[۲]
لاله واحدی[۳]
محمد اسلامی جویباری[۴]
عادله بهار[۵]

چکیده

کنسر پاپیلاری شایع‌ترین بدخیمی تیروئید محسوب می‌شود. این سرطان اغلب پیش‌آگهی خوبی دارد. در این گزارش، بیمار مبتلا به کنسر پاپیلاری تیروئید با متاستازهای متعدد و سطح CA19-9 بالا معرفی می‌شود. بیمار آقای ۶۵ ساله‌ای است که با شکایت کاهش وزن مراجعه کرد. بررسی‌های گوارشی نرمال بود. برای بیمار CA19-9 درخواست شد که عدد آن بالا گزارش شد. هم‌چنین، تاری دید داشت که متاستاز به مشیمیه مطرح شد. در تصویربرداری، یک توده در لوب چپ تیروئید رؤیت شد. FNA انجام شد که در گزارش بافت‌شناسی، کنسر پاپیلاری تیروئید مطرح شد. بیمار تحت تیروئیدکتومی و پس از آن، درمان با ید ۱۳۱ قرار گرفت. در آزمایش‌های ابتدایی، سطح تیروگلوبولین پایین و سطح آنتی‌بادی ضد تیروگلوبولین بالا گزارش شد. سطح CA19-9 نیز در آزمایش‌های سریال روند افزایشی داشت. سه ماه بعد، بیمار دچار درد شکم، درد استخوانی ژنرالیزه، درد گردن و تورم شانه راست شد که در بررسی‌های انجام شده، متاستاز از کنسر پاپیلاری گزارش شد. هم‌چنین، بیمار دچار لکنت زبان و اختلال حافظه شد که متاستاز به Brain در MRI مشهود بود. بیمار ۱۰ جلسه تحت رادیوتراپی مغز قرار گرفت و پس از آن، سورافنیب برای بیمار تجویز شد. در سیر درمان، بیمار به کووید مبتلا شد و به دلیل پنومونی ناشی از آن فوت شد. در کنسر پاپیلاری تیروئید لازم است در صورت بروز هر گونه علامت جدید، اقدامات تشخیصی برای تشخیص سریع‌تر فرم متاستاتیک داده شود. هم‌چنین، در صورت وجود آنتی‌بادی ضد تیروگلوبولین، می‌توان از CA19-9 به عنوان تومورمارکر استفاده کرد.

واژه های کلیدی: CA19-9، سرطان پاپیلاری تیروئید

مقدمه

کنسر پاپیلاری تیروئید (papillary thyroid cancer: PTC) شایع‌ترین بدخیمی تیروئید است(۱). سرطان‌های تیروئیدی جزو سرطان‌های ناشایع محسوب می‌شوند؛ ولی در بین بدخیمی‌های اندوکرین جزو شایع‌ترین‌ها

مولف مسئول: عادله بهار- ساری: بیمارستان امام خمینی(ره)، مرکز تحقیقات دیابت
E-mail: doctor_bahar2000@yahoo.com
۱. استادیار، مرکز تحقیقات دیابت، دانشگاه علوم پزشکی مازندران، ساری، مازندران، ایران
۲. استادیار، گروه رادیولوژی، دانشگاه آزاد اسلامی، ساری، مازندران، ایران
۳. استادیار، گروه پاتولوژی، دانشگاه علوم پزشکی مازندران، ساری، مازندران، ایران
۴. هماتولوژیست و انکولوژیست، دانشگاه علوم پزشکی مازندران، ساری، مازندران، ایران
۵. استاد، مرکز تحقیقات دیابت، دانشگاه علوم پزشکی مازندران، ساری، مازندران، ایران
تاریخ دریافت : ۱۴۰۲/۶/۴ تاریخ ارجاع جهت اصلاحات : ۱۴۰۲/۶/۲۸ تاریخ تصویب : ۱۴۰۲/۸/۱۴

[Downloaded from jmums.mazums.ac.ir on 2025-07-20]

هستند(۲).این سرطان اغلب پیش‌آگهی خوبی دارد و در صورت نبود متاستاز، میزان بقای ۵ ساله و ۱۰ ساله به ترتیب، ۹۷/۸ و ۹۴/۹ درصد دارد(۳). غدد لنفاوی، ریه‌ها، استخوان‌ها، مغز، پوست، کبد و کلیه‌ها مکان‌هایی هستند که PTC می‌تواند متاستاز بدهد(۵, ۴). شایع‌ترین مکان متاستاز PTC غدد لنفاوی است؛ اما این متاستازها تهدیدکننده زندگی نیستند(۸-۶). متاستازهای دوردست در PTC که ریه و استخوان را درگیر کنند، بسیار نادر(۱ تا ۴ درصد) هستند(۱۱-۹). در این مقاله، به معرفی بیمار مبتلا به کنسر پاپیلاری تیروئید می‌پردازیم که با متاستازهای متعدد طی کم‌تر از یک سال (فوریه ۲۰۱۹ تا فوریه ۲۰۲۰) درگذشت.

معرفی بیمار

بیمار آقای ۶۵ ساله با دیابت و هایپرتانسیون بود که با شکایت گلودرد و کاهش وزن در حد ۳۰ کیلوگرم از دو ماه قبل از تشخیص، به فوق تخصص گوارش مراجعه کرد. درآزمایش‌های ابتدایی، آنمی گزارش شد. اندوسکوپی، کولونوسکوپی، سونوگرافی و سی‌تی اسکن شکم و لگن انجام شد که نرمال بود. با توجه به کاهش وزن، CA19-9 درخواست شد که عدد آن ۴۲۲/۳ (نرمال کم‌تر از ۳۷) بود. در همین زمان، بیمار دچار تاری دید شد که به چشم‌پزشک مراجعه کرد. پس از معاینه، توصیه به انجام UBM (ultrasound biomicroscopy) شد. در UBM توده به حداکثر دیامتر ۱۴/۴ میلی‌متر از گلوب چشم چپ در فوندوس رؤیت شد که طبق نظر چشم پزشک، با احتمال متاستاز به انکولوژیست ارجاع شد (تصویر شماره ۱).

انکولوژیست سی‌تی اسکن گردن، ریه، شکم و لگن را درخواست کرد. در سی‌تی اسکن گردن انجام شده، توده‌ای به سایز ۴/۵ ×۴/۵ سانتی‌متر با کلسیفیکاسیون مرکزی در لوب چپ تیروئید رؤیت شد (تصویر شماره ۲). سی‌تی اسکن ریه ندول منفردی به سایز ۰/۲ سانتی‌متر را در لوب تحتانی ریه چپ نشان داد که باعث شد مشاوره ریه انجام شود که اقدامی را لازم ندانستند. سی‌تی اسکن شکم و لگن نرمال گزارش شد (تصویر شماره ۳).

با توجه به نتیجه سی‌تی اسکن گردن، سونوگرافی تیروئید برای بیمار انجام شد. در سونوگرافی انجام شده در لوب چپ تیروئید، یک توده Solid هایپواکو هتروژن با حدود نامنظم و حاوی کانون‌های کلسیفیه به قطر تقریبی ۵۰×۲۵ میلی‌متر، یک آدنوپاتی به قطر ۲۲×۱۱ میلی‌متر مجاور آن، یک لنف نود به قطر ۱۰ میلی‌متر مجاور پل تحتانی لوب راست و چند آدنوپاتی با حداکثر سایز ۲۳×۱۲ میلی‌متر در مثلث خلفی گردن گزارش شد. برای بیمار (Fine needle aspiration) FNAانجام و تشخیص PTC مطرح شد. یک ماه بعد، توتال تیروئیدکتومی انجام شد که پاتولوژی PTC و درگیری لنف نودهای مدیاستن و کپسول اطراف آن را گزارش کرد (تصویر شماره ۴).

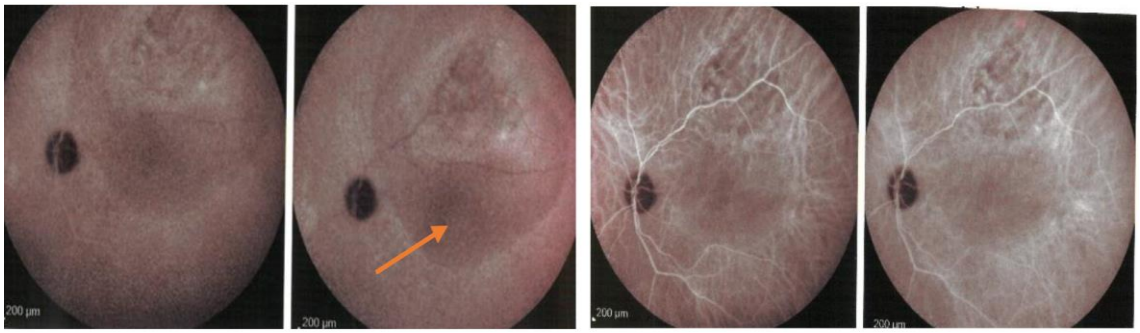

تصویر شماره ۱: تصویر UBM از چشم چپ، ضایعه متاستاتیک در مشیمیه (chroid)

[Downloaded from jmums.mazums.ac.ir on 2025-07-20]

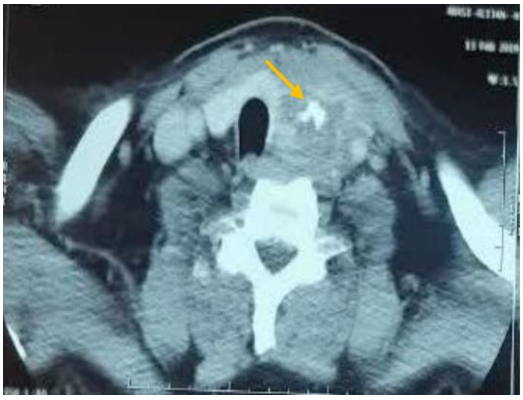

تصویر شماره ۲: سی‌تی اسکن گردن، توده با کلسیفیکاسیون مرکزی در لوب چپ تیروئید که با فلش مشخص شده است

تصویر شماره ۳: سی‌تی اسکن ریه، ندول ریه بیمار با فلش مشخص شده است

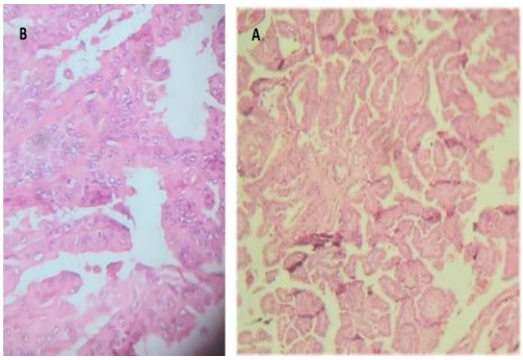

تصویر شماره ۴: بافت‌شناسی تیروئید بعد از جراحی، A: بزرگنمایی 10* و B: بزرگنمایی 40*

بر اساس سیستم طبقه‌بندی TNM، بیمار در مرحله T3N1b قرار گرفت. پس از آن، برای بیمار ۱۵۰ میلی‌کوری ید رادیواکتیو ۱۳۱ تجویز شد. در آزمایش‌های بعد از جراحی و قبل از دریافت ید، سطح تیروگلوبولین ۲۸/۲ (ng/ml) (نرمال تا ۷۸) و سطح آنتی‌بادی ضد تیروگلوبولین ۱۷۹(IU/ml) (نرمال تا ۱۱۵) گزارش شد. هم‌چنین، با توجه به بالا بودن سطح CA19-9 در آزمایش‌های ابتدایی، برای بیمار مجدد این تومورمارکر درخواست شد که در آزمایش‌های بعدی نیز روند افزایشی داشت.

سه ماه بعد، بیمار دچار درد شکم، درد استخوانی ژنرالیزه، درد گردن و تورم شانه راست شد. برای بیمار سی‌تی اسکن گردن، ریه، شکم و لگن انجام شد که در آن، توده‌ای با کاهش جذب ماده حاجب در پل تحتانی طحال با سایز ۳۲ میلی‌متر و نیز ضایعات لیتیک در مهره‌های لومبوساکرال و استخوان ایلیاک رؤیت شد. هم‌چنین، آدنوپاتی‌های significant در اسکالن سمت چپ با سایز حداکثری ۲۵ میلی‌متر و نیز ضایعات لیتیک فراوان در دنده‌ها دیده شد (تصویر شماره ۵). برای بیمار Whole body scan انجام شد که متاستازهای متعدد استخوانی برای بیمار گزارش گردید (تصویر شماره ۶).

توده شانه راست با عمل جراحی خارج شد و پاتولوژی cystic papillary tumor گزارش کرد که توده به نفع متاستاز از PTC تیروئید بود. در کم‌تر از یک ماه بعد، بیمار دچار لکنت زبان و اختلال حافظه شد که برای ایشان با شک به متاستاز مغزی، brain MRI انجام شد. در MRI انجام شده، توده‌های متعدد با افزایش جذب ماده حاجب در جانکشن ماده سفید و خاکستری و نیز لترال به بطن چپ مغزی رؤیت شد. یکی از این توده‌ها به درگیری سینوس ساژیتال سمت چپ و نیز استخوان فرونتال منجر شد که طبق نظر جراح مغز و اعصاب، با تشخیص متاستاز کانسر تیروئید و نبود امکان مداخله جراحی، به رادیوتراپی توصیه شد و بیمار ۱۰ جلسه تحت رادیوتراپی مغز قرار گرفت(تصویر شماره ۷).

[Downloaded from jmums.mazums.ac.ir on 2025-07-20]

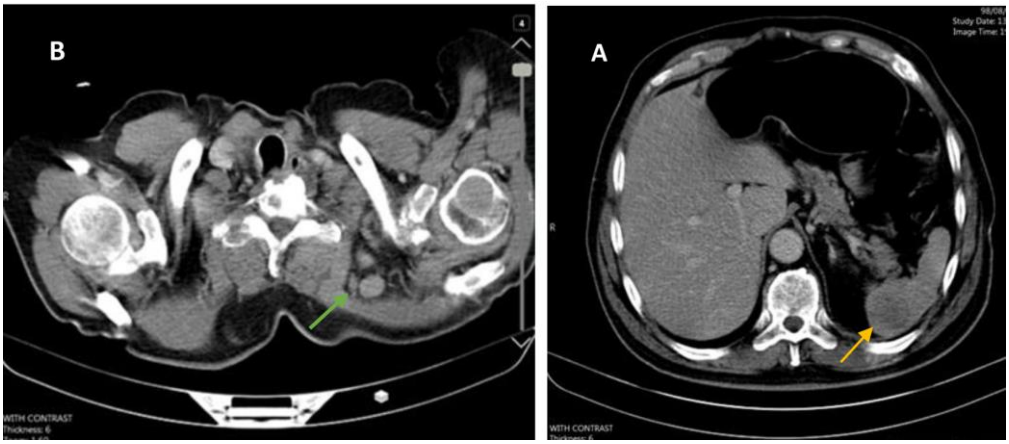

تصویر شماره ۵: سی‌تی اسکن ریه، شکم و لگن. A: توده در پل تحتانی طحال با فلش زرد مشخص شده است. B: آدنوپاتی‌های متعدد در اسکالن سمت چپ که با فلش سبز مشخص شده است

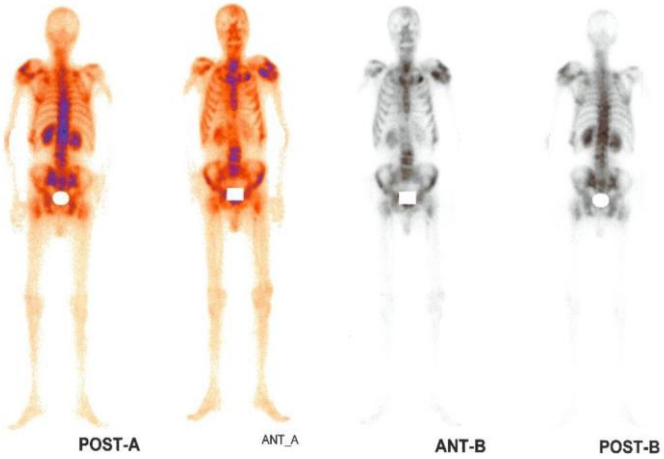

تصویر شماره ۶: متاستازهای متعدد استخوانی در Whole body bone scan

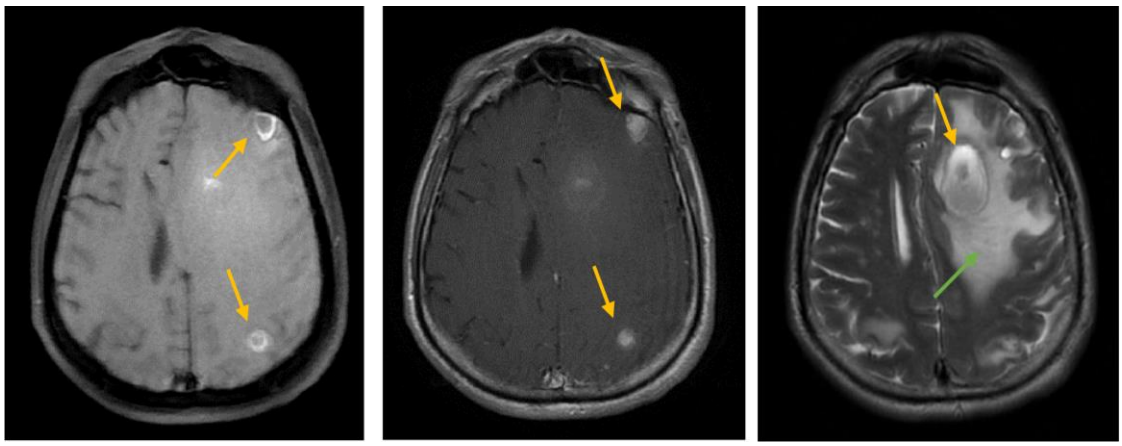

تصویر شماره ۷: MRI مغز بیمار که توده‌های متعدد با افزایش جذب ماده حاجب در جانکشن ماده سفید و خاکستری و نیز لترال به بطن چپ را نشان می‌دهد که باعث شیفت خط وسط شده است. فلش زرد رنگ توده‌های متاستاتیک و فلش سبز رنگ ادم بافت اطراف توده را نشان می‌دهد

[Downloaded from jmums.mazums.ac.ir on 2025-07-20]

جدول شماره ۱: آزمایش‌های بیمار

آزمایش	نتیجه	سطح نرمال
هورمون محرکه تیروئید(TSH)	۰/۰۵<	۰/۳-۵ μIU/ml
هورمون تیروئید(T4)	۱۲/۷	۹/۳-۴/۶ μg/dl
قند خون ناشتا	۸۶	<۱۰۰ mg/dl
اوره	۱۵	۲۵/۷-۸/۴ mg/dl
کراتینین	۰/۹	۱/۴-۰/۷ mg/dl
آسپارتات آمینوترنسفراز	۴۳	<۳۷ IU/L
آلانین آمینوترنسفراز	۱۰	<۴۱ IU/L
آلکالن فسفاتاز	۴۱۰	۳۰۶-۸۰ IU/L
کلسیم	۸/۷	۱۰/۳-۸/۶ mg/dl
فسفر	۴	۴/۵-۲/۶ mg/dl
سدیم	۱۳۷/۵	۱۴۵-۱۳۵ mg/dl
پتاسیم	۳/۹	۵۵-۳ meq/l
آنتی‌بادی آنتی تیروگلوبولین	۱۷۹	۱۰۰-۵ IU/ml
تیروگلوبولین	۲۰/۲	۵۹/۹-۱/۶ ng/ml
کلسی تونین	۲<	<۸/۴ pg/ml
آنتی ژن کارسینوامبریونیک(CEA)	۱/۵۷	<۳ ng/ml
آنتی ژن کنسر ۹-۱۹(CA19-9)	۴۲۲/۳	<۳۷ U/ml
گلبول سفید	۴۴۰۰	۱۱۰۰۰-۴۰۰۰/μl
گلبول قرمز	۳۸۰۰۰۰۰	۵/۹-۴/۵ ×$۱۰^{۶}$/μl
هموگلوبین	۷/۵	۱۷-۱۳ mg/dl
پلاکت	۲۶۵۰۰۰	۴۵۰-۱۵۰ × $۱۰^{۳}$

حدود ۱۱ ماه بعد از تشخیص بیماری، بیمار دچار تورم کشاله ران شد که تحت عمل جراحی برداشت توده قرارگرفت و پاتولوژی توده metastatic papillary cancer بود (تصویر شماره ۸).پس از اتمام دوره رادیوتراپی با نظر انکولوژیست، برای بیمار سورافنیب ۴۰۰ میلی‌گرم BD و برای دردهای اسکلتال، اکسی‌کدون تجویز شد. بیمار در حال دریافت درمان دارویی بود که به کووید مبتلا شد و به دلیل پنومونی ناشی از آن درگذشت.

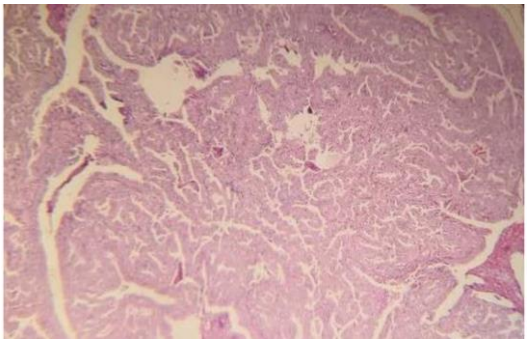

تصویر شماره ۸: بافت‌شناسی توده متاستاتیک ناحیه اینگوایینال از کنسر پاپیلاری تیروئید

بحث

سرطان پاپیلاری تیروئید شایع‌ترین بدخیمی غدد درون‌ریز است(۱۲)، پیش‌آگهی خوبی دارد و فقط در موارد بسیار نادر به متاستاز دوردست و مرگ منجر می‌شود(۱۴،۱۳).

در بیماران با کنسر پاپیلاری تیروئید، تیروگلوبولین به عنوان مارکری حساس در پیگیری بیمارانی که تحت توتال تیروئیدکتومی قرار گرفتند، به کار می‌رود، به صورتی که افزایش سطح این مارکر بعد از جراحی، به کنسر باقی‌مانده یا عود اشاره می‌کند. به‌کارگیری این مارکر برای پیگیری بیماران منوط به منفی بودن سطح آنتی‌بادی علیه تیروگلوبولین و نبود کنسر تمایزنیافته است؛ زیرا در این صورت، سطح تیروگلوبولین به صورت کاذب منفی گزارش می‌شود(۱۷-۱۵).

در بیمار ما سطح تیروگلوبولین ۲۰/۲ (سطح نرمال تا ۷۸) و آنتی‌بادی علیه تیروگلوبولین ۱۷۹(سطح نرمال تا ۱۱۵) گزارش شد که همین امر استفاده از تیروگلوبولین را به عنوان مارکری برای فالوآپ بیمار بی‌فایده می‌کرد. تومور مارکر دیگری که در بیمار ما اندازه‌گیری شد، CA19-9 بود. این تومور مارکر برای بدخیمی‌های گوارشی مثل معده، پانکراس،کبد و مجاری صفراوی استفاده می‌شود و در واقع، نوعی تومور مارکر گوارشی محسوب می‌شود(۱۸). در مطالعه‌ای که Elisei و همکارانش انجام دادند، مشخص شد که سطح افزایش یافته CA19-9 در بیمار با کنسر مدولاری تیروئید می‌تواند عامل نشان‌دهنده کاهش طول عمر بیمار و پروگنوز ضعیف باشد(۲۰،۱۹). در بیمار ما با توجه به ارزیابی پاتولوژی و بررسی سطح کلسی‌تونین و CEA، تشخیص کنسر مدولاری رد شد. هم‌چنین، در مطالعه‌ای که Kihara و همکارانش انجام دادند، به این نتیجه رسیدند در بیماری که آنتی‌بادی ضد تیروگلوبولین مثبت باشد، اندازه‌گیری سطح CA19-9 می‌تواند به‌عنوان جایگزین تیروگلوبولین، مناسب باشد. در این مطالعه، بعد از روند درمانی و بعد از برداشت متاستاز کبدی، سطح CA19-9 روند کاهشی نشان داد(۲۱). در این بیمار با توجه به سطح بالای آنتی‌بادی علیه تیروگلوبولین و سطح نرمال تیروگلوبولین، سطح

[Downloaded from jmums.mazums.ac.ir on 2025-07-20]

CA19-9 علی‌رغم درمان‌های مختلف رادیوتراپی، کموتراپی و برداشت متاستاز بر خلاف مطالعه‌ی Kihara، سیر صعودی داشت (نمودار شماره ۱).

شایع‌ترین محل متاستاز در این سرطان، غدد لنفاوی گردنی و مدیاستن فوقانی است(۲۲). یکی از شکایات اولیه بیمار ما گلودرد و احساس توده در گردن بود که پس از انجام بررسی‌های اولیه، کنسر پاپیلاری تیروئید متاستاتیک به غدد لنفاوی تشخیص داده شد. انتظار داریم که متاستاز استخوانی در مراحل انتهایی بیماری رخ بدهد(۲۳)؛ اما از جمله شکایاتی که بیمار ما طی ماه‌های اولیه بروز بیماری ذکر می‌کرد، درد ژنرالیزه استخوانی بود. متاستازهای استخوانی اغلب خود را با درد نشان می‌دهند که در نتیجه آسیب مکانیکی یا در نتیجه آزاد شدن مدیاتورهای التهابی رخ می‌دهد(۲۵،۲۴).

متاستازهای استخوانی در حدود ۴ درصد از بیماران مبتلا به کنسر پاپیلاری تیروئید دیده می‌شود و با افزایش مرگ و میر همراه است. در مطالعاتی که پیش از این انجام شد، مشخص شد که غالب متاستازهای کنسرهای پاپیلاری تیروئید به لنف نودهای ناحیه‌ای است و متاستازهای دوردست نادر هستند(۲۸-۲۶). هنگامی که به متاستازهای استخوانی شک داشته باشیم، باید از روش‌های تصویربرداری مثل اسکن استخوان کل بدن FDG-PET-CT (WBS) یا MRI استفاده کنیم(۲۹). در اسکن کل بدن بیمار ما، ضایعات استخوانی متاستاتیک متعدد در نواحی مختلف، از جمله استخوان پیشانی، شانه، قفسه سینه، مهره‌های لومبوساکرال و استخوان ایلیاک دیده شد.

یکی دیگر از متاستازهای نادر در کنسر پاپیلاری تیروئید متاستاز مغزی است(۳۰). متاستازهای مغزی معمولاً اولین تظاهرات سرطان پاپیلاری تیروئید نیستند و اغلب به دنبال درگیری ریه و استخوان رخ می‌دهند(۳۳-۳۱). سرطان پاپیلاری تیروئید بیش از دو برابر در زنان شایع است؛ اما بروز متاستاز مغزی به‌دنبال PTC در مردان بیش‌تر است(۳۴،۳۰). متاستازهای مغزی اغلب بدون علامت هستند و در موارد علامت‌دار، بیمار با علائمی مانند سردرد و اختلالات بینایی مراجعه می‌کند. بیش‌تر نواحی مغز که در متاستاز نقش دارند، نیمکره‌های مغزی و به دنبال آن، مخچه و غده هیپوفیز هستند(۳۷-۳۵). مطالعات قبلی نشان داده است که بقای بیماران مبتلا به سرطان متمایز تیروئید که به مغز متاستاز داده‌اند، ۱۲/۴ ماه است(۳۸). در بیمار ما، تظاهرات متاستاز مغزی در اواخر دوره بیماری و پس از تشخیص درگیری سایر نواحی رخ داد. در مطالعات گذشته، متاستاز مغزی در غالب موارد بی‌علامت بود، در حالی که بیمار ما با اختلال

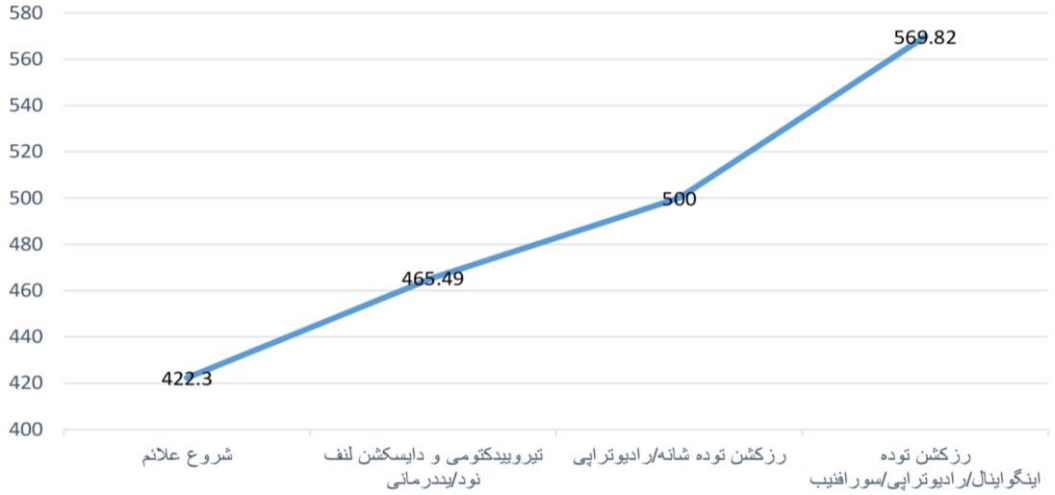

نمودار شماره ۱: سطح آزمایشگاهی CA19-9

[Downloaded from jmums.mazums.ac.ir on 2025-07-20]

حافظه و لکنت زبان مواجه شد. MRI مغز توده‌های متاستاتیک متعددی را درمحل اتصال ماده‌سفید و خاکستری و در بطن چپ نشان داد که به سینوس ساژیتال و استخوان فرونتال تهاجم داشت. این یافته متاستاتیک با توجه به موارد گزارش شده در مطالعات قبلی، یافته نادری است. بیمار ما هم‌چنین، دچار تاری دید شد که پس از اقدامات تشخیصی توسط چشم‌پزشک با شک به متاستاز، به انکولوژیست ارجاع داده شد. چشم‌پزشک با توجه به سونوگرافی، ضایعه متاستاتیک را در مشیمیه گزارش کرد که با توجه به مطالعات قبلی، محل شایعی برای متاستاز تیروئید نیست. مشیمیه بافت عروقی رنگدانه‌ای چشم است که شبکیه و بخشی از عصب بینایی را تغذیه می‌کند. شایع‌ترین محل‌های اولیه متاستاز به این بافت پرعروق پستان و ریه‌ها هستند. متاستاز از تیروئید به این بافت نادر است(۳۹). تشخیص متاستاز مشیمیه از کنسر پاپیلاری تیروئید بر پایه معاینات افتالمولوژیک و سونوگرافی است. متاستاز به مشیمیه معمولاً به دنبال درگیری هماتوژن ریه یا استخوان می‌تواند رخ دهد(۴۰). توتال تیروئیدکتومی و درمان با ید رادیواکتیو درمان‌های استاندارد برای کنسر پاپیلاری تیروئید هستند(۴۱). درمان با ید هم‌چنین، در موارد متاستاز چشمی باعث بهبود بینایی و کاهش سایز تومور می‌شود(۳۹). ید رادیواکتیو روی متاستازهای بزرگ‌تر بی‌اثر است و در موارد مقاوم به ید رادیواکتیو، استفاده از آن اثر منفی روی پروگنوز دارد(۴۲،۴۳). درمان با ید رادیواکتیو در موارد متاستازهای متعدد استخوانی، به تنهایی کافی نیست و به درمان‌های دیگر نیاز است(۴۴،۴۵).

از جمله درمان‌هایی که به طور اختصاصی برای درمان کنسرهای تیروئید پیشرفته به کار می‌روند، مهارکننده‌های کیناز هستند. از جمله این داروها می‌توان به سورافنیب اشاره کرد که در موارد مقاوم به ید رادیواکتیو به کار می‌رود(۴۶، ۴۷). با توجه به شیوع پایین متاستاز مغزی در کنسر پاپیلاری تیروئید، پروتکل مشخصی برای درمان وجود ندارد؛ اما درمان‌ها می‌توانند شامل رزکشن جراحی، Gamma knife radiosurgery، Whole body radiation درمان با ید و کموتراپی باشند(۵۰-۴۸). در بیمار ما، پس از تشخیص بیماری تیروئیدکتومی و درمان با ید رادیواکتیو انجام شد و علی‌رغم دریافت این داروها، پاسخ درمانی مناسبی مشاهده نشد. در ادامه روند درمانی و با توجه به متاستازهای گسترده، درمان با سورافنیب برای بیمار انجام شد. با توجه به ابتلای بیمار به کووید حین دریافت سورافنیب، این دارو قطع شد و بیمار نیز به دلیل نارسایی تنفسی ناشی از کووید درگذشت.

در پایان، می‌توان نتیجه گرفت که در کنسر پاپیلاری تیروئید، علی‌رغم گزارش‌های متعدد مبنی بر پروگنوز بسیار خوب بیماری، لازم است در صورت بروز هر گونه علامت جدید در بیمار، اقدامات تشخیصی لازم برای تشخیص سریع‌تر فرم متاستاتیک انجام شود. در این موارد، اقدامات درمانی برای کاهش مورتالیته ممکن است مؤثر نباشند؛ اما برای مدیریت درست بیماری و درمان‌های تسکینی مناسب می‌توانند سودمند باشند. از طرف دیگر، شناسایی این متاستازها و تعیین پیش‌آگهی مورد انتظار می‌تواند ما را از انجام اقدامات درمانی نامناسب بازدارد. از طرفی، دیده شد که تیروگلوبولین در صورت وجود آنتی‌بادی ضد تیروگلوبولین می‌تواند مثبت نباشد. در این موارد می‌توان از CA19-9 استفاده کرد. سطح این تومور مارکر در صورت افزایشی بودن، می‌تواند پروگنوز ضعیف بیمار را به ما یادآوری کند.

سپاسگزاری

این مقاله با کسب رضایت آگاهانه از همراه بیمار و تأیید دانشگاه علوم پزشکی مازندران با کد اخلاق IR.MAZUMS..REC.1402.18395 نگارش شده است.

[Downloaded from jmums.mazums.ac.ir on 2025-07-20]

References

1. Cady B, Rossi R. An expanded view of risk-group definition in differentiated thyroid carcinoma. Surgery 1988; 104(6): 947-953.
2. Hayat MJ, Howlader N, Reichman ME, Edwards BK. Cancer statistics, trends, and multiple primary cancer analyses from the Surveillance, Epidemiology, and End Results (SEER) Program. oncologist 2007; 12(1): 20-37.
3. MAZZAFERRI EL, YOUNG RL, OERTEL JE, KEMMERER WT, PAGE CP. Papillary thyroid carcinoma: the impact of therapy in 576 patients. Medicine 1977; 56(3): 171-196.
4. Mishra A, Mishra SK, Agarwal A, Agarwal G, Agarwal SK. Surgical treatment of sternal metastases from thyroid carcinoma: report of two cases. Surg today 2001; 31: 799-802.
5. Tur GE, Asanuma Y, Sato T, Kotanagi H, Sageshima M, Yong-Jie Z, et al. Resection of metastatic thyroid carcinomas to the liver and the kidney: report of a case. Surg Today 1994; 24: 844-848.
6. Tsoi D, Buck M, Hammond I, White J. Gastric adenocarcinoma presenting as uterine metastasis--a case report. Gynecol Oncol 2005; 97(3): 932-934.
7. Hoie J, Stenwig A, Kullmann G, Lindegaard M. Distant metastases in papillary thyroid cancer. A review of 91 patients. Cancer 1988; 61(1): 1-6.
8. Ota T, Bando Y, Hirai M, Tanaka N, Takabatake Y, Kasahara Y, et al. Papillary carcinoma of the thyroid with distant metastases to the cerebrum: a case report. Jpn J Clin Oncol 2001; 31(3): 112-115.
9. Hay ID, Thompson GB, Grant CS, Bergstralh EJ, Dvorak CE, Gorman CA, et al. Papillary thyroid carcinoma managed at the Mayo Clinic during six decades (1940–1999): temporal trends in initial therapy and long-term outcome in 2444 consecutively treated patients. World J Surg 2002; 26: 879-885.
10. Pelizzo MR, Boschin IM, Toniato A, Piotto A, Pagetta C, Gross MD, Al-Nahhas A, Rubello D. Papillary thyroid carcinoma: 35-year outcome and prognostic factors in 1858 patients. Clin Nucl Med 2007; 32(6): 440-444.
11. Adeline S, Jin C, Hurt A, Wilburn T, Wood D, Talbot R. Coronavirus maps: How severe is your state's outbreak. NPR. Retrieved from: www.npr.org/sections/health-shots/ 2020/ 03/16/816707182. 2020.
12. Baloch ZW, Seethala RR, Faquin WC, Papotti MG, Basolo F, Fadda G, et al. Noninvasive follicular thyroid neoplasm with papillary- like nuclear features (NIFTP): a changing paradigm in thyroid surgical pathology and implications for thyroid cytopathology. Cancer cytopathology 2016; 124(9): 616-620.
13. Patel KN, Shaha AR. Poorly differentiated and anaplastic thyroid cancer. Cancer control 2006; 13(2): 119-128.
14. Al-Qsous W, Miller ID. Anaplastic transformation in lung metastases of differentiated papillary thyroid carcinoma: an autopsy case report and review of the literature. Ann Diagn Pathol 2010;14(1): 41-43.
15. Netzel BC, Grebe SK, Carranza Leon BG, Castro MR, Clark PM, Hoofnagle AN, et al. Thyroglobulin (Tg) testing revisited: Tg assays, TgAb assays, and correlation of results with clinical outcomes. J Clin Endocrinol Metab 2015; 100(8): E1074-E83.

[Downloaded from jmums.mazums.ac.ir on 2025-07-20]

16. Spencer C, Petrovic I, Fatemi S, LoPresti J. Serum thyroglobulin (Tg) monitoring of patients with differentiated thyroid cancer using sensitive(second-generation) immunometric assays can be disrupted by false-negative and false-positive serum thyroglobulin autoantibody misclassifications. J Clin Endocrinol Metab 2014; 99(12): 4589-4599.
17. Crile Jr G. Transformation of a low grade papillary carcinoma of the thyroid to an anaplastic carcinoma after treatment with radioiodine. Surg Gym Obst 1959; 108: 357-360.
18. Larena A, Vierbuchen M, Fischer R. Blood group antigen expression in malignant tumors of the thyroid: a parallel between medullary and nonmedullary carcinomas. Langenbecks Archiv fur Chirurgie 1995; 380(5): 269-272.
19. Elisei R, Lorusso L, Piaggi P, Torregrossa L, Pellegrini G, Molinaro E, et al. Elevated level of serum carbohydrate antigen 19.9 as predictor of mortality in patients with advanced medullary thyroid cancer. Eur J Endocrinol 2015; 173(3): 297-304.
20. Lorusso L, Romei C, Piaggi P, Fustini C, Molinaro E, Agate L, et al. Ca19. 9 positivity and doubling time are prognostic factors of mortality in patients with advanced medullary thyroid cancer with no evidence of structural disease progression according to response evaluation criteria in solid tumors. Thyroid 2021; 31(7): 1050-1055.
21. Kihara M, Miyauchi A, Hirokawa M, Fujishima M, Masuoka H, Higashiyama T, et al. Metastatic papillary thyroid carcinoma presenting with elevated serum levels of carbohydrate antigen 19-9 (CA19-9): a case report. Surg Case Rep 2022; 8(1): 1-5.
22. Noone A-M, Cronin KA, Altekruse SF, Howlader N, Lewis DR, Petkov VI, et al. Cancer incidence and survival trends by subtype using data from the surveillance epidemiology and end results program, 1992-2013 cancer incidence and survival trends by subtype, 1992-2013. Cancer Epidemiol Biomarkers Prev 2017; 26(4): 632-641.
23. Giusti F, Falchetti A, Franceschelli F, Marini F, Tanini A, Brandi ML. Thyroid cancer: current molecular perspectives. J Oncol 2010; 2010: 351679.
24. Selvaggi G, Scagliotti GV. Management of bone metastases in cancer: a review. Crit Rev Oncol Hematol 2005; 56(3): 365-378.
25. Coleman RE. Metastatic bone disease: clinical features, pathophysiology and treatment strategies. Cancer Treat Rev 2001; 27(3): 165-176.
26. Durante C, Haddy N, Baudin E, Leboulleux S, Hartl D, Travagli J, et al. Long-term outcome of 444 patients with distant metastases from papillary and follicular thyroid carcinoma: benefits and limits of radioiodine therapy. J Clin Endocrinol Metab 2006; 91(8): 2892-2899.
27. Pittas AG, Adler M, Fazzari M, Tickoo S, Rosai J, Larson SM, et al. Bone metastases from thyroid carcinoma: clinical characteristics and prognostic variables in one hundred forty-six patients. Thyroid 2000; 10(3): 261-268.
28. Choksi P, Papaleontiou M, Guo C, Worden F, Banerjee M, Haymart M. Skeletal Complications and Mortality in Thyroid Cancer: A Population-Based Study. J Clin Endocrinol Metab 2017; 102(4): 1254-1260.
29. Freudenberg LS, Antoch G, Jentzen W, Pink R, Knust J, Görges R, Müller SP, Bockisch A, Debatin JF, Brandau W. Value of (124) I-PET/CT in staging of patients with differentiated thyroid cancer. Eur Radiol

[Downloaded from jmums.mazums.ac.ir on 2025-07-20]

2004; 14(11): 2092-2098.

30. Ibanez ML, Russell WO, Albores- Saavedra J, Lampertico P, White EC, Clark RL. Thyroid carcinoma—Biologic behavior and mortality: Postmortem findings in 42 cases, including 27 in which the disease was fatal. Cancer 1966; 19(8): 1039-1052.
31. Michie HR, O'Bryan-Tear CG, Marsh H, Glazer G. Cerebral metastases from occult papillary carcinoma of the thyroid. Br J Surg 1987; 74(7): 647.
32. Daumerie C, De Potter P, Godfraind C, Rahier J, Jamar F, Squifflet JP. Orbital metastasis as primary manifestation of thyroid carcinoma. Thyroid 2000; 10(2): 189-192.
33. Imamura Y, Kasahara Y, Fukuda M. Multiple brain metastases from a diffuse sclerosing variant of papillary carcinoma of the thyroid. Endocrine Pathology 2000; 11: 97-108.
34. Asioli S, Erickson LA, Righi A, Lloyd RV. Papillary thyroid carcinoma with hobnail features: histopathologic criteria to predict aggressive behavior. Hum Pathol 2013; 44(3): 320-328.
35. Sugitani I, Fujimoto Y, Yamamoto N. Papillary thyroid carcinoma with distant metastases: survival predictors and the importance of local control. Surgery 2008; 143(1): 35-42.
36. Haq M, Harmer C. Differentiated thyroid carcinoma with distant metastases at presentation: prognostic factors and outcome. Clin Endocrinol (Oxf) 2005; 63(1): 87-93.
37. Mihailovic J, Stefanovic L, Malesevic M. Differentiated thyroid carcinoma with distant metastases: probability of survival and its predicting factors. Cancer Biother Radiopharm 2007; 22(2): 250-255.
38. Chiu AC, Delpassand ES, Sherman SI. Prognosis and treatment of brain metastases in thyroid carcinoma. J Clin Endocrinol Metab 1997; 82(11): 3637-3642.
39. Anteby I, Pe'er J, Uziely B, Krausz Y. Thyroid carcinoma metastasis to the choroid responding to systemic 131I therapy. Am J Ophthalmol 1992; 113(4): 461-462.
40. Koller EA, TOURTELOT JB, PAK HS, COBB MW, MOAD JC, FLYNN EA. Papillary and follicular thyroid carcinoma metastatic to the skin: a case report and review of the literature. Thyroid 1998; 8(11): 1045-50.
41. Henriques de Figueiredo B, Godbert Y, Soubeyran I, Carrat X, Lagarde P, Cazeau A-L, et al. Brain metastases from thyroid carcinoma: a retrospective study of 21 patients. Thyroid 2014; 24(2): 270-276.
42. Lang BH, Wong KP, Cheung CY, Wan KY, Lo CY. Evaluating the prognostic factors associated with cancer-specific survival of differentiated thyroid carcinoma presenting with distant metastasis. Ann Surg Oncol 2013; 20(4): 1329-1335.
43. Fugazzola L, Elisei R, Fuhrer D, Jarzab B, Leboulleux S, Newbold K, Smit J. 2019 European Thyroid Association Guidelines for the Treatment and Follow-Up of Advanced Radioiodine-Refractory Thyroid Cancer. Eur Thyroid J 2019; 8(5): 227-245.
44. Aschebrook-Kilfoy B, Grogan RH, Ward MH, Kaplan E, Devesa SS. Follicular thyroid cancer incidence patterns in the United States, 1980–2009. Thyroid 2013; 23(8): 1015-1021.
45. Hindie E, Zanotti-Fregonara P, Keller I, Duron F, Devaux J, Calzada-Nocaudie M, et al. Bone metastases of differentiated thyroid cancer: impact of early^ 1^ 3^ 1I-based detection on outcome. Endocr Relat Cancer 2007; 14(3): 799-807.
46. Brose MS, Nutting CM, Jarzab B, Elisei R,

[Downloaded from jmums.mazums.ac.ir on 2025-07-20]

Siena S, Bastholt L, et al. Sorafenib in radioactive iodine-refractory, locally advanced or metastatic differentiated thyroid cancer: a randomised, double-blind, phase 3 trial. The Lancet 2014; 384(9940): 319-328.

47. Schlumberger M, Tahara M, Wirth LJ, Robinson B, Brose MS, Elisei R, et al. Lenvatinib versus placebo in radioiodine-refractory thyroid cancer. Lenvatinib versus placebo in radioiodine-refractory thyroid cancer. N Engl J Med 2015; 372(7): 621-630.
48. Tanaka T, Kato N, Aoki K, Nakamura A, Watanabe M, Arai T, et al. Cerebellar Hemorrhage Secondary to Cerebellopontine Angle Metastasis From Thyroid Papillary Carcinoma. Neurol Med Chir (Tokyo) 2013; 53(4): 233-236.
49. McWilliams RR, Giannini C, Hay ID, Atkinson JL, Stafford SL, Buckner JC. Management of brain metastases from thyroid carcinoma: a study of 16 pathologically confirmed cases over 25 years. Cancer 2003; 98(2): 356-362.
50. Vrachimis A, Schmid KW, Jürgens H, Schober O, Weckesser M, Riemann B. Cerebral metastases from thyroid carcinoma: complete remission following radioiodine treatment. Dtsch Arztebl Int 2013; 110(50): 861-866.

[Downloaded from jmums.mazums.ac.ir on 2025-07-20]