

## The Protective Effect of Piperine Against Nephrotoxicity Induced by Cyclophosphamide in Mice

Fatemeh Fani<sup>1</sup>  
Fatemeh Karimpour Malakshah<sup>2</sup>  
Mehryar Zargari<sup>3</sup>  
Mansooreh Mirzaei<sup>4</sup>  
Abbas Ali Karimpour Malakshah<sup>5</sup>  
Seyed Jalal Hosseinimehr<sup>6</sup>  
Elahe Maleki<sup>1</sup>  
Hamid Reza Sameni<sup>7</sup>  
Fereshteh Talebpour Amiri<sup>5</sup>

<sup>1</sup> MSc in Anatomical Sciences Department of Anatomical Sciences, Molecular and Cell Biology Research Center, Hemoglobinopathy Institute, Mazandaran University of Medical Sciences, Sari, Iran

<sup>2</sup> Medical Student, Faculty of Medicine, Mazandaran University of Medical Sciences, Sari, Iran

<sup>3</sup> Professor, Department of Biochemistry, Biophysics and Genetics, Molecular and Cell Biology Research Center, Mazandaran University of Medical Sciences, Sari, Iran

<sup>4</sup> PhD in Comparative Histology, Molecular and Cell Biology Research Center, Mazandaran University of Medical Sciences, Sari, Iran

<sup>5</sup> Professor, Department of Anatomical Sciences, Molecular and Cell Biology Research Center, Mazandaran University of Medical Sciences, Sari, Iran

<sup>6</sup> Professor, Department of Nuclear Pharmacy, Pharmaceutical Sciences Research Center, Hemoglobinopathy Institute, Mazandaran University of Medical Sciences, Sari, Iran

<sup>7</sup> Professor, School of Medicine, Nervous System Stem Cell Research Center, Semnan University of Medical Sciences, Semnan, Iran

(Received May 18, 2024; Accepted July 20, 2024)

### Abstract

**Background and purpose:** Cyclophosphamide (CP) is an alkylating anticancer drug and one of the most successful drugs with a wide range of clinical activities. This drug has toxic effects on most organs, especially kidney tissue. Piperine, as a flavonoid, has antioxidant, anti-inflammatory, and anti-apoptotic properties. The purpose of the present study is to investigate the antioxidant effect of piperine (PIP) on nephrotoxicity following cyclophosphamide (CP) by tissue, serum, and histopathological biochemical evaluation.

**Materials and methods:** In this experimental study, 48 adult male BALB/c mice aged 6-8 weeks and weighing 30-35 grams were divided into 6 groups, the control group (C), the group receiving cyclophosphamide (CP) with a dose of 200mg/kg, the group receiving piperine (Pip) with a dose of 5mg/kg, the group receiving piperine (Pip) with a dose of 10mg/kg, the group receiving cyclophosphamide and piperine at a dose of 5mg/kg (CP+Pip) and the group receiving cyclophosphamide and piperine with A dose of 10mg/kg (CP+Pip) was used. CP was administered on the third day of the study. Piperine was prescribed for 7 days in the form of pre-treatment and post-treatment. On the eighth day of the study, histochemical (GSH and MDA), histopathology, and serum biochemical evaluations were performed. Then, the data were analyzed with GraphPad Prism software one-way ANOVA and Tukey's post hoc tests.

**Results:** CP induced oxidative stress with a significant decrease in GSH level ( $P<0.001$ ) and increased MDA level ( $P<0.0001$ ). On the other hand, administration of PIP with two doses of 5 and 10 mg/kg in mice receiving CP could significantly reduce the amount of MDA (respectively:  $P<0.001$ ,  $P<0.001$ ) and increase the amount of GSH compared to the mice that only received CP (respectively:  $P<0.05$ ,  $P<0.05$ ). In mice receiving CP, a significant increase ( $P<0.05$ ) in the amount of urea and creatinine was shown compared to mice in the control group. In contrast, groups treated with piperine (5 and 10 mg/kg body weight) before and after CP administration significantly ( $P<0.0001$ ) improved the kidney damage towards normalization compared to mice treated with CP alone and histopathological evaluation confirmed this finding. The effect of piperine was seen in a dose-dependent manner in this study. Thus, in the group treated with cyclophosphamide, the loss of epithelial cells and the widening of the lumen of the distal and proximal convoluted tubules, the contraction of the glomerular network, and the expansion of Bowman's capsule between the visceral and parietal layers were seen. The administration of piperine improved these changes, and the 5 mg/kg dose showed a more effective role.

**Conclusion:** The general results of the present study showed that before and after the administration of piperine in rats treated with CP, it reduces nephrotoxicity caused by CP and has a positive effect on improving kidney function in connection with its antioxidant effect. Piperine can be suggested as a potential candidate for cancer patients undergoing chemotherapy.

**Keywords:** cyclophosphamide, piperine, nephrotoxicity, oxidative stress, urea, creatinine

J Mazandaran Univ Med Sci 2024; 34 (235): 1-12 (Persian).

**Corresponding Author:** Fereshteh Talebpour Amiri – Faculty of Medicine, Mazandaran University of Medical Sciences, Sari, Iran. (E-mail: ftaleb2001@yahoo.co.uk)

# بررسی اثرات محافظتی پپیرین در برابر سمیت کلیوی ناشی از داروی سیکلوفسفامید در موش های سورئ BALB/c

فاطمه فانی<sup>۱</sup>  
فاطمه کریم پور ملک شاه<sup>۲</sup>  
مهربار زرگری<sup>۳</sup>  
منصوره میرزایی<sup>۴</sup>  
عباس علی کریم پور ملک شاه<sup>۵</sup>  
سید جلال حسینی مهر<sup>۶</sup>  
الهه ملکی<sup>۱</sup>  
حمید رضا ثامنی<sup>۷</sup>  
فرشته طالب پور امیری<sup>۵</sup>

## چکیده

**سابقه و هدف:** سیکلوفسفامید (CP) به عنوان یک داروی ضد سرطان آلکیل کننده و یکی از موفق ترین داروها با طیف وسیعی از فعالیت های بالینی می باشد. این دارو دارای اثرات سمی بر اکثر احشاهای، به خصوص بافت کلیه است. پپیرین، به عنوان یک فلاونوئید دارای خاصیت آنتی اکسیدانی، ضد التهابی و آنتی آپوپتوزی می باشد. هدف مطالعه حاضر بررسی اثر آنتی اکسیدانی پپیرین (PIP) بر سمیت کلیوی ناشی از سیکلوفسفامید (CP) با ارزیابی بیوشیمیایی بافتی، سرمی و هیستوپاتولوژیکی بود.

**مواد و روش ها:** در این مطالعه تجربی، ۴۸ سر موش سورئ از نژاد BALB/c نر بالغ با سن ۸-۶ هفته و وزن ۳۰ الی ۳۵ گرم در ۶ گروه کنترل (C)، گروه دریافت کننده سیکلوفسفامید (CP) با دوز ۲۰۰ mg/kg، گروه دریافت کننده پپیرین (Pip) با دوز ۵ mg/kg، گروه دریافت کننده پپیرین با دوز ۱۰ mg/kg، گروه دریافت کننده سیکلوفسفامید و پپیرین (CP+Pip) با دوز ۵ mg/kg و گروه دریافت کننده سیکلوفسفامید و پپیرین (CP+Pip) با دوز ۱۰ mg/kg استفاده شد. CP در روز سوم مطالعه تجویز شد. پپیرین برای مدت ۷ روز به صورت پیش و بعد از تجویز CP تجویز شد. در هشتمین روز مطالعه، بعد از کشتن حیوانات با کتامین و زایلازین، ارزیابی هیستوبیوشیمیایی (MDA و GSH)، هیستوپاتولوژی و بیوشیمیایی سرمی انجام گرفت. سپس داده ها با نرم افزار GraphPad Prism و تست واریاسیون یک طرفه و تست تعقیبی توکی آنالیز شدند.

**یافته ها:** در مطالعه حاضر، CP باعث القاء استرس اکسیداتیو با کاهش معنی دار در میزان GSH ( $P < 0/001$ ) و افزایش سطح MDA ( $P < 0/001$ ) گردید. از طرفی تجویز PIP با دو دوز ۵ و ۱۰ میلی گرم/کیلوگرم در موش های دریافت کننده CP توانست مقدار MDA را به طور معنی دار کاهش دهد (به ترتیب:  $P < 0/001$ ،  $P < 0/001$ ) و مقدار GSH را در مقایسه با موش هایی که فقط CP دریافت کرده بودند به طور معنی داری افزایش دهد (به ترتیب:  $P < 0/05$ ،  $P < 0/05$ ). در موش های دریافت کننده CP، افزایش معنی داری ( $P < 0/05$ ) در میزان اوره و کراتینین در مقایسه با موش های گروه کنترل نشان داده شد. در مقابل، گروه هایی که با پپیرین (۵ و ۱۰ میلی گرم/کیلوگرم وزن بدن) به صورت قبل و بعد از تجویز CP تیمار شده بودند، به طور معنی داری ( $P < 0/001$ ) در مقایسه با موش های تحت تیمار با CP تنها بهبود بخشیدند و آسیب کلیه به سمت نرمال شدن و ارزیابی هیستوپاتولوژی این یافته را تایید کرد. تاثیر پپیرین به صورت وابسته به دوز در این مطالعه دیده شد، به طوری که در گروه تیمار شده با سیکلوفسفامید، ریزش سلول های اپیتلیالی و گشاد شدن فضای لومن لوله های خمیده دور و نزدیک، جمع شدن شبکه گلمرولی و اتساع فضای کپسول بومن بین دو لایه ویسرال و پاریتال دیده شد. دریافت پپیرین این تغییرات را بهبود بخشید و دوز ۵ میلی گرم/کیلوگرم نقش موثرتری را نشان داد.

**استنتاج:** نتایج کلی مطالعه حاضر نشان می دهد که تجویز قبل و بعد پپیرین در موش های تحت تیمار با CP در کاهش سمیت کلیوی ناشی از CP و تاثیر مثبت در بهبود عملکرد کلیوی در ارتباط با اثر آنتی اکسیدانی آن می باشد و می توان پپیرین را به عنوان یک کاندید بالقوه برای بیماران سرطانی که تحت داروی شیمی درمانی می باشند، پیشنهاد داد.

**واژه های کلیدی:** سیکلوفسفامید، پپیرین، نفرو توکسیسیته، استرس اکسیداتیو، اوره، کراتینین

**مؤلف مسئول:** فرشته طالب پور - ساری: کیلومتر ۱۷ جاده فرح آباد، مجتمع دانشگاهی پیامبر اعظم، دانشکده پزشکی  
۱. کارشناسی ارشد علوم تشریح، مرکز تحقیقات بیولوژی سلولی و مولکولی، پژوهشکده هموگلوبینوپاتی، دانشگاه علوم پزشکی مازندران، ساری، ایران  
۲. دانشجوی پزشکی، دانشکده پزشکی، دانشگاه علوم پزشکی مازندران، ساری، ایران  
۳. استاد، گروه بیوشیمی، بیوفیزیک و ژنتیک، مرکز تحقیقات بیولوژی سلولی و مولکولی، دانشگاه علوم پزشکی مازندران، ساری، ایران  
۴. دکتری بافت شناسی مقایسه ای، مرکز تحقیقات بیولوژی سلولی و مولکولی، دانشگاه علوم پزشکی مازندران، ساری، ایران  
۵. استاد، گروه علوم تشریح، مرکز تحقیقات بیولوژی سلولی و مولکولی، دانشگاه علوم پزشکی مازندران، ساری، ایران  
۶. استاد، داروسازی هسته ای گروه داروسازی هسته ای، مرکز تحقیقات علوم دارویی، پژوهشکده هموگلوبینوپاتی، دانشگاه علوم پزشکی مازندران، ساری، ایران  
۷. استاد، دانشکده پزشکی، مرکز تحقیقات سلول های بنیادی سیستم عصبی، دانشگاه علوم پزشکی سمنان، سمنان، ایران  
\* تاریخ دریافت: ۱۴۰۳/۲/۲۹ تاریخ ارجاع جهت اصلاحات: ۱۴۰۳/۳/۲۹ تاریخ تصویب: ۱۴۰۳/۴/۳۰

## مقدمه

نشان داده اند که پیرین دارای خواص دارویی بسیاری از قبیل اثرات آنتی اکسیدانتی (۶)، ضد التهابی (۷) و ضد آپوپتوزی (۸) است و هم چنین پیرین قادر است از آسیب کبد در برابر ایسکمی-خونرسانی مجدد (۹)، آسیب بیضه در برابر سیکلوفسفامید (۱۰)، آسیب کولون ناشی از رادیوتراپی (۱۱) و آسیب کلیه در برابر سمیت کلیوی ناشی از استات سرب محافظت کند (۱۲). مطالعات متعددی بر روی مکانیسم پیرین انجام شده و گزارش شده است که پیرین با کاهش بیان iNOS، TNF- $\alpha$ ، ICAM-1 و NF- $\kappa$ B (۱۳) مهارکننده سیتوکروم P450 و فعالیت های P-گلیکوپروتئین می باشد. با این حال، اثر محافظتی پیرین در برابر اختلالات عملکردی، استرس اکسیداتیو و آسیب های بافتی ناشی از CP در کلیه هنوز مشخص نشده است. با توجه به موارد فوق، این فرضیه مطرح می باشد که پیرین می تواند اثر محافظتی بر نفروتوکسیسیته ناشی از سیکلوفسفامید داشته باشد. بنابراین هدف از مطالعه حاضر بررسی اثر آنتی اکسیدانی پیرین بر آسیب کلیه ناشی از CP با ارزیابی بیوشیمیایی بافتی، سرمی و هیستوپاتولوژیکی بود.

## مواد شیمیایی

سیکلوفسفامید از شرکت باکستر (آلمان) تهیه شد. PIP از شرکت Qingdao BNP خریداری شد و در دوزهای ۵ و ۱۰ میلی گرم بر کیلوگرم در حلال ۰/۵ درصد CMC (کربوکسی متیل سلولز) به صورت سوسپانسیون تهیه شد و به صورت گاوآژ به موش تجویز گردید (۱۰).

## حیوانات تحقیقی

در این مطالعه تجربی ۴۸ سر موش سوری نر بالغ ۶-۸ هفته ای با وزن ۳۵-۳۰ گرم استفاده شد که از مرکز تحقیقات حیوانات دانشگاه علوم پزشکی مازندران تهیه گردید. این حیوانات به منظور سازگاری با محیط، برای مدت یک هفته در قفس های خود با دسترسی آزادانه به آب و غذا نگهداری و تحت شرایط محیطی

داروهای شیمی درمانی که در درمان سرطان در کلینیک ها استفاده می شود، نه تنها سلول های سرطانی را از بین می برند، بلکه اثرات نامطلوب زیادی بر سلول های سالم بدن نیز ایجاد می کنند. سیکلوفسفامید (CP) یک عامل آلکیل کننده از خانواده oxazaphosphorin است که برای مدت طولانی در شیمی درمانی استفاده می شود. با این حال، استفاده بالینی این دارو به دلیل اثرات نامطلوب آن، از قبیل سمیت کلیوی، سمیت کبدی، سمیت عصبی، سمیت قلبی، سمیت ایمنی، سمیت ادراری، استفراغ، تهوع، آلویسی و سرکوب مغز، محدود شده است. در میان آن ها، سمیت کلیوی و کبدی دو عارضه جانبی اصلی در نظر گرفته می شوند، زیرا کلیه و کبد اندام های مهمی هستند و مسئول متابولیسم و دفع CP و متابولیت های هستند (۱). CP توسط سیتوکروم P450 میکروزومی در کبد به دو متابولیت فعال، آکروئین و فسفورامید تبدیل می شود. این متابولیت ها با ظرفیت آنتی اکسیدانی بافت ها با تولید رادیکال های آزاد اکسیژن که بسیار واکنش پذیر می باشند، تداخل می کنند. این رادیکال ها با برهم کنش با اسیدهای آمینه و DNA پروتئین ها، آسیب های ساختاری قابل توجهی را در بافت ها القا می کنند و با ایجاد پیوندهای متقاطع در DNA که غیرقابل برگشت می باشند منجر به آپوپتوز سلولی می شوند (۲، ۳). یکی از راهکارهای اصلی برای جلوگیری یا به حداقل رساندن اثرات نامطلوب CP و متابولیت های واکنش پذیر آن، افزایش ذخیره آنتی اکسیدانی بدن است. همان طور که مطالعات قبلی نشان می دهد، ترکیباتی که فعالیت آنتی اکسیدانی دارند، اثر محافظتی در برابر سمیت ناشی از CP دارند (۴).

پیرین (1-piperoylpiperidine) آلکالوئیدی است که در میوه گیاهان متعلق به خانواده piperaceae مانند فلفل سیاه (piper nigrum) و فلفل بلند (piper longum) یافت می شود. ۱۰ گیاه از این خانواده در طب سنتی به عنوان ادویه در سراسر دنیا استفاده می شود (۵). مطالعات

استاندارد (۱۲ ساعت روشنایی و ۱۲ ساعت تاریکی، دمای ۲۸-۲۶ درجه سانتی گراد و رطوبت ۱۰+۵۰ درصد) قرار گرفتند. آزمایشات با توجه به دستورالعمل‌های کمیته کنترل و نظارت بر حیوانات آزمایشگاهی و کمیته اخلاق حیوانات انجام شد.

#### گروه‌های تحقیق

شش گروه مورد مطالعه شامل: (۱) گروه کنترل (C): حیوانات هم حجم گروه‌های تجربی نرمال سالیان دریافت کردند.

(۲) گروه دریافت کننده سیکلوفسفامید (CP): حیوانات این گروه در روز سوم مطالعه یک تک دوز ۲۰۰ mg/kg سیکلوفسفامید را به صورت داخل صفاقی دریافت کردند (۱۴).

(۳) گروه دریافت کننده پپیرین (Pip) با دوز ۵ mg/kg: حیوانات این گروه پپیرین را با دوز ۵ mg/kg، به مدت ۷ روز متوالی و به صورت گاواژ دریافت کردند (۱۵).

(۴) گروه دریافت کننده پپیرین (Pip) با دوز ۱۰ mg/kg: حیوانات این گروه پپیرین را با دوز ۱۰ mg/kg، به مدت ۷ روز متوالی و به صورت گاواژ دریافت کردند (۱۶).

(۵) گروه دریافت کننده سیکلوفسفامید و پپیرین با دوز ۵ mg/kg (CP+Pip): حیوانات این گروه پپیرین را با دوز ۵ mg/kg به صورت گاواژ برای ۷ روز دریافت کردند و در روز سوم مطالعه سیکلوفسفامید را با تک دوز ۲۰۰ mg/kg به صورت تزریق داخل صفاقی دریافت کردند.

(۶) گروه دریافت کننده سیکلوفسفامید و پپیرین با دوز ۱۰ mg/kg (CP+Pip): حیوانات این گروه پپیرین را با دوز ۱۰ mg/kg به صورت گاواژ برای ۷ روز دریافت کردند و در روز سوم مطالعه سیکلوفسفامید را با تک دوز ۲۰۰ mg/kg به صورت تزریق داخل صفاقی دریافت کردند.

#### جمع آوری نمونه

یک روز بعد از اتمام دریافت دارو، موش‌ها با کتامین (۵۰ mg/kg) و زایلازین (۵ mg/kg) بیهوش

شدند و تحت جراحی قرار گرفتند. نمونه خون از قلب آن‌ها جمع آوری گردید. سپس بعد از سانتریفیوژ با دور ۳۰۰۰ rpm برای ۱۵ دقیقه، سرم جداسازی شده برای سنجش میزان اوره و کراتینین در دمای ۲۰- درجه سانتی گراد ذخیره شد.

#### ارزیابی مارکرهای استرس اکسیداتیو

MDA، یک مارکر استرس اکسیداتیو و محصول نهایی پراکسیداسیون چربی با اسیدتیوباریتوریک واکنش نشان داده و به شکل یک مجموعه قرمز رنگ دیده می‌شود. برای این منظور ابتدا بافت کلیه توسط ۰/۱۵ KCL M سرد و یخی به نسبت ۱:۱۰ اینکوبه و سپس هموژنیزه شد. سپس ۰/۱ میلی لیتر از بافت کلیه هموژنیزه با ۳ میلی لیتر اسید فسفریک ۱ درصد، ۰/۵ میلی لیتر آب مقطر و ۱ میلی لیتر از اسید ۲- تیوباریتوریک ۰/۶ درصد مخلوط گردید و در حمام آب به مدت ۴۵ دقیقه جوشانده شد. سپس مخلوط را بر روی یخ خنک کرده و با اضافه کردن ۴ میلی لیتر از n- بوتانول، معرف‌های اسیدتیوباریتوریک سرد استخراج گردید. پس از سانتریفیوژ به مدت پنج دقیقه، جذب نوری لایه n- بوتانول ۱ گرم از مخلوط فوق را در طول موج ۵۳۲ نانومتر بررسی شد. عدد به دست آمده بیان گر MDA با واحد nmol/mg پروتئین می‌باشد (۱۷). به منظور ارزیابی میزان GSH بافتی، یک میلی لیتر از هموژن بافتی را برداشته و به آن ۰/۲۵ میلی لیتر تری کلرواستیک اسید ۲۰ درصد اضافه گردید و بعد از ورتکس کردن به مدت ۲۰ دقیقه در ۱۰۰۰ g سانتریفیوژ شد. سپس یک میلی لیتر از محلول شفاف رویی را برداشته و به آن ۲ میلی لیتر سدیم هیدروژن فسفات ۰/۳ مولار و ۰/۵ میلی لیتر DTNB ۰/۴ درصد اضافه گردید و ورتکس شده و ۱۵ دقیقه انکوبه گردید تا واکنش کامل شود. سپس میزان جذب در طول موج ۴۱۲ نانومتر خوانده شد. غلظت گلوکاتینون از روی منحنی استاندارد گلوکاتینون بر حسب  $\mu\text{mol/mg}$  پروتئین به دست آمد (۱۸).

## ارزیابی مارکرهای عملکردی کلیه

نیترژن اوره خون (BUN) و کراتینین (Cr) نشانگرهای عملکرد کلیه در سرم هستند که با اسپکتروفتومتری با استفاده از کیت تشخیص کمی کیت پارس آزمون با کد ۱۴۰۰۰۹ و ۱۴۰۰۰۲۹ از کشور ایران مورد ارزیابی قرار گرفتند و به صورت mg/dl بیان شدند.

## ارزیابی هیستوپاتولوژیکی

برای سنجش هیستوپاتولوژیک و تعیین اثر CP و پیرین بر کلیه، کلیه‌ها در بافر فرمالین ۱۰ درصد به مدت ۲۴ ساعت فیکس شدند. پس از پروسس کردن، آبیگری، شفاف‌سازی و قالب‌گیری، نمونه‌ها به ضخامت ۵ میکرومتر برش داده شده، با رنگ هماتوکسیلین ائوزینوفیل رنگ آمیزی شدند. برای ارزیابی نیمه کمی، با توجه به میزان دژنراسیون، انفیلتراسیون لکوسیت‌ها، کوچک شدن لومن لوله‌ها و گلودرول‌ها، جدا شدن سلول‌های اپیتلیال لوله‌ای، پیکنوز هسته‌های اپیتلیوم کلیه نمره گذاری شدند. در سیستم نمره‌گذاری شاخص صفر برای کلیه با بافت سالم، امتیاز ۱ برای > ۲۵ درصد آسیب، امتیاز ۲ برای ۵۰-۲۵ درصد، امتیاز ۳ برای ۷۵-۵۰ درصد آسیب، امتیاز ۴ برای بیش از ۷۵ درصد آسیب در نظر گرفته شد. تمام مطالعات بافت‌شناسی توسط یک بافت‌شناس، blind به گروه‌های مطالعه و با استفاده از یک میکروسکوپ نوری ارزیابی شد.

## ارزیابی آماری

آنالیز آماری، با استفاده از نسخه ۶ نرم‌افزار SPSS انجام شد. داده‌ها به صورت میانگین ± انحراف معیار بیان گردید. تست‌های آماری مورد استفاده one way ANOVA test و Tukey test می‌باشد.  $P < 0.05$  به عنوان حد معنادار تعریف می‌شود.

## یافته‌ها

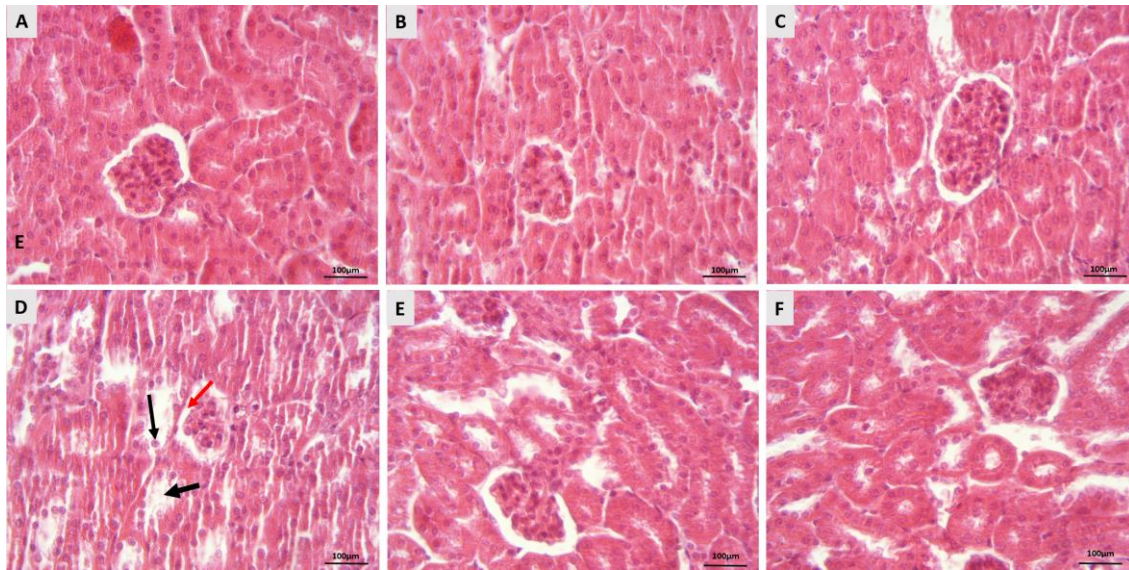
تجویز CP سطح MDA را در کلیه در مقایسه با گروه کنترل افزایش داد، که نشان‌دهنده پراکسیداسیون

لیپیدی و القای استرس اکسیداتیو است. تیمار PIP با دوز ۵ و ۱۰ میلی‌گرم در کیلوگرم میزان MDA را در مقایسه با موش‌های تحت درمان با CP کاهش داد (تصویر شماره A۱).

موش‌های تحت درمان با CP کاهش قابل توجهی از سطح GSH در بافت کلیه دیده شد که در مقایسه با گروه کنترل اختلال در سیستم آنتی‌اکسیدانی را نشان می‌دهد. با این حال، درمان PIP در دو دوز ۵ و ۱۰ میلی‌گرم در کیلوگرم به‌طور قابل توجهی باعث افزایش سطح GSH در موش‌های تحت درمان با CP در مقایسه با گروه CP به تنهایی شد. این یافته روشن می‌کند که PIP در هر دو دوز می‌تواند آنتی‌اکسیدان‌های درون‌زا مانند GSH را بازیابی کند. تجویز PIP با دوز ۵ mg/kg در مقایسه با دوز ۱۰ mg/kg نقش موثرتری داشت (تصویر شماره B۱). در نتیجه CP باعث استرس اکسیداتیو با کاهش معنی‌دار GSH ( $P < 0.001$ ) و افزایش سطح MDA ( $P < 0.001$ ) در مقایسه با گروه کنترل شد. تجویز PIP (دوز ۵ و ۱۰ میلی‌گرم بر کیلوگرم) در موش‌های دریافت‌کننده سیکلوفسفامید توانست مقدار MDA را به‌طور معنی‌دار کاهش دهد (به ترتیب:  $P < 0.001$ ،  $P < 0.001$ ) و مقدار GSH را در مقایسه با موش‌هایی که فقط سیکلوفسفامید دریافت کرده بودند به‌طوری معنی‌داری افزایش دهد (به ترتیب:  $P < 0.05$ ،  $P < 0.05$ ). PIP با دوز ۵ mg/kg در مقایسه با دوز ۱۰ mg/kg نقش موثری در بهبود بخشید (تصویر شماره B۱).

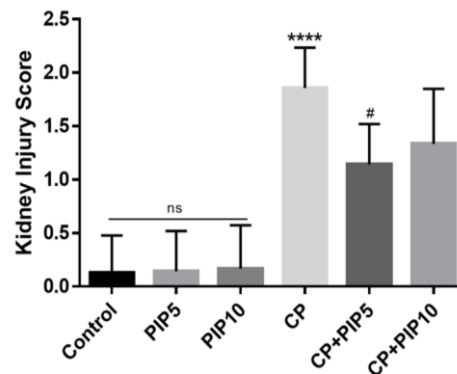
تجزیه و تحلیل BUN و کراتینین برای ارزیابی پیرین در موش‌های تحت درمان با CP انجام شد. گروه موش‌های تحت تیمار با سیکلوفسفامید افزایش معنی‌داری ( $P < 0.001$ ) در سطوح سرمی BUN و کراتینین در مقایسه با گروه کنترل نشان دادند. در مقابل، گروه‌هایی که با پیرین (۵ و ۱۰ میلی‌گرم بر کیلوگرم وزن بدن) از قبل تیمار شده بودند، به‌طور معنی‌داری ( $P < 0.001$ ) سطوح سرمی BUN و کراتینین را به‌صورت وابسته به دوز با توجه به موش‌های تحت تیمار با





تصویر شماره ۱: مطالعه بافت‌شناسی پیش تیمار با پیرین بر سمیت کلیوی ناشی از سیکلوفسفامید. مورفولوژی طبیعی مقاطع کلیه در گروه کنترل (A). گروه تیمار شده با سیکلوفسفامید اتساع کپسول بومن (فلش قرمز)، ریخته شدن سلول‌های اپیتلیالی لوله خمیده دور و نزدیک (فلش مشکی ضخیم) و اتساع لومن (فلش مشکی باریک) نشان دادند (D). موش‌های تحت درمان با پیرین ۵ میلی‌گرم/کیلوگرم وزن بدن و ۱۰ میلی‌گرم/کیلوگرم وزن بدن تغییرات ساختاری (B و C) را نشان دادند. موش‌های دریافت‌کننده سیکلوفسفامید و تیمار شده با پیرین ۵ و ۱۰ میلی‌گرم بر کیلوگرم، بهبود در ساختار بافتی را نشان دادند (E و F) را نشان دادند.  $H\&E \times 40$

درمانی سیکلوفسفامید، این دارو منجر به انواع گسترده‌ای از عوارض جانبی مانند اختلالات تولید مثلی (۱۹)، کبدی (۲۰)، ریوی (۲۱) و سایر احشا در بیماران می‌شود. اثرات سیکلوفسفامید بر سمیت کلیوی تایید شده است (۴). ناهنجاری‌های ناشی از سیکلوفسفامید بر روی احشاءها به دلیل استرس اکسیداتیو و تولید بیش از حد رادیکال‌های آزاد است. بنابراین، تجویز آنتی‌اکسیدان‌ها در طول درمان سیکلوفسفامید برای کاهش استرس اکسیداتیو و سم‌زدایی بافت‌ها ضروری می‌باشد (۲۲). بر همین اساس، مطالعه حاضر به منظور بررسی اثر محافظتی پیرین در برابر سمیت کلیوی القا شده از سیکلوفسفامید در موش سوری مورد مطالعه قرار گرفت. نتایج مطالعه حاضر نشان داد که سیکلوفسفامید منجر به القاء سمیت در بافت کلیه موش سوری می‌شود. مواجهه با تک دوز ۲۰۰ میلی‌گرم/کیلوگرم سیکلوفسفامید، باعث آسیب‌های شدید بافتی، افزایش میزان مالون دی‌آلدئید، کراتینین، Urea و کاهش گلوکوتایون در بافت کلیه شد.



نمودار شماره ۳: نمودار میزان آسیب را در کلیه نشان می‌دهد. همه مقادیر به صورت میانگین  $\pm SD$  بیان می‌شوند. \* معنی‌دار بودن در مقایسه با گروه کنترل؛ # معنی‌دار بودن در مقایسه با گروه CP؛ CP: سیکلوفسفامید؛ PIP: پیرین؛ \*\*\*\*:  $P < 0.0001$ ؛ #:  $P < 0.05$ .

## بحث

سیکلوفسفامید (به عنوان یک عامل آلکیل‌کننده) به‌طور گسترده برای درمان چندین نوع سرطان و بیماری‌های خودایمنی استفاده می‌شود. علی‌رغم اثرات

این تغییرات با کاهش عملکرد کلیه همراه بوده است و این مطالعه نشان داد که تجویز پیپرین توانست آسیب ناشی از سیکلوفسفامید را بهبود ببخشد.

نتایج مطالعه ما نشان داد که سیکلوفسفامید باعث افزایش میزان MDA و کاهش میزان GSH شده است. یکی از متابولیت‌های فعال سیکلوفسفامید، آکروئین است که با تداخل در سیستم دفاعی آنتی‌اکسیدانی بافت‌ها و تولید مقادیر زیاد گونه‌های فعال اکسیژن و اکسیدانتریک سبب اثرات سمی بر روی سلول‌های سالم بدن می‌گردد. مکانیسم ایجاد سمیت سیکلوفسفامید و متابولیت‌های آن با تولید رادیکال‌های آزاد و استرس اکسیداتیو مرتبط است (۱). هم‌چنین مطالعات نشان داده‌اند که آکروئین با سیستم دفاعی آنتی‌اکسیدانی بافت تداخل می‌کند و با غیرفعال شدن آنزیم‌های میکروزومی، رادیکال‌های آزاد اکسیژن فعال و پراکسیداسیون لیپیدی را افزایش می‌دهد (۲۳). رادیکال‌های آزاد، گونه‌های فعال اکسیژن و گونه‌های فعال نیتروژن هستند که تحت شرایط هوموستاز سلولی و واکنش‌های فیزیولوژیک بدن از جمله تنفس سلولی تولید می‌شوند. عدم تعادل در تولید بیش از ظرفیت آنتی‌اکسیدانی سلول از رادیکال‌های آزاد از جمله رادیکال هیدروکسیل، پر هیدروکسیل، سوپراکسید، نیتریک اکسید و کاهش در سطح فعالیت آنتی‌اکسیدان‌های واکنش‌های متابولیک بدن، منجر به ایجاد استرس اکسیداتیو می‌شود، گرچه در شرایط عادی سیستم‌های دفاع ذاتی و آنتی‌اکسیدانی بدن به طریق آنزیماتیک و غیرآنزیماتیک قادر به خنثی کردن این گونه‌های فعال واکنشی هستند لیکن برخی عوامل خارجی، در تولید بیش از حد این رادیکال‌های آزاد و استرس اکسیداتیو منتج از آن نقش دارند (۲۴). در تمام این شرایط تعادل بین اکسیدان و آنتی‌اکسیدان‌ها از بین رفته و مقدار اکسیدان‌ها بیش‌تر از آنتی‌اکسیدان‌ها شده و این حالتی است که استرس اکسیداتیو آسیب‌پذیر رخ می‌دهد (۲۵). از مهم‌ترین اکسیداسیون در سلول‌ها می‌توان به پراکسیداسیون لیپید در غشای سلولی اشاره نمود که

می‌تواند سیالیت و نفوذپذیری غشاهای سلولی را مختل کند و به تمام سلول‌ها آسیب برساند (۲۶). نتایج مطالعه ما نیز القای استرس اکسیداتیو با افزایش MDA و کاهش GSH را تایید کرد. Vijayakumar و همکاران در مطالعه خود نشان داد پیپرین با حفظ SOD، GST، GPx، CAT، و GSH قادر است استرس اکسیداتیو القاء شده را کاهش دهد (۲۷). از طرفی GSH به‌عنوان یک دفاع اندوژنوز مهم در برابر تخریب پراکسیداتیو غشاهای سلولی عمل می‌کند. GSH می‌تواند برای سم زدایی گونه‌های اکسیژن فعال و یا کاهش پراکسیدهای لیپیدی خود عمل کند (۲۸). در این مطالعه غلظت GSH در تیمار با سیکلوفسفامید به‌طور قابل توجهی کاهش یافت. اما درمان با پیپرین با دو دوز ۵ و ۱۰ mg/kg همراه با سیکلوفسفامید به‌طور مستقیم سطح GSH را افزایش و سطح MDA را کاهش داد، اما دوز ۵ mg/kg نقش موثرتری را در این مطالعه ایفا کرد.

کراتینین سرم و BUN برای ارزیابی آسیب کلیه در مطالعات پیش بالینی توصیه می‌شود، زیرا به‌عنوان یک شاخص خاص و حساس‌تر آسیب کلیه در نظر گرفته می‌شود (۲۹). مطالعه حاضر افزایش سطح کراتینین و BUN را در موش‌های آسیب دیده کلیه که سیکلوفسفامید دریافت کردند در مقایسه با گروه کنترل نشان داد. هم‌چنین نتایج ما نشان داد که دریافت پیپرین در برابر سمیت کلیوی ناشی از سیکلوفسفامید منجر به بهبود میزان اوره و کراتینین در سرم شده است، اما این تاثیر بر کاهش میزان اوره مشهودتر از کراتینین بوده است. از طرفی دوز ۵ mg/kg نقش موثرتری داشته است. Sudjarwo و همکاران (۱۲) تاثیر پیپرین بر آسیب حاد کلیوی ناشی از استات سرب را بررسی کردند. آن‌ها در مطالعه خود نشان داده‌اند که پیپرین قادر است سمیت کلیوی ناشی از استات سرب را بهبود ببخشد. در مطالعه آن‌ها گروه‌های تیمار شده با پیپرین با سه دوز ۵۰ و ۱۰۰ و ۲۰۰ mg/kg وزن بدن، بهبودی در سطوح کراتینین و BUN را نشان داده است. اما در این مطالعه از دو دوز ۵ و ۱۰ میلی‌گرم

استفاده گردید. در مطالعه ما ابتدا بصورت پایلوت از دوز ۴۰ میلی گرم/کیلوگرم استفاده گردید، منتها اثر سوء آن را بر احشاء دیده شد. علت تفاوت در نتایج این دو مطالعه ممکن است مرتبط با روش دریافت پپیرین باشد. از طرف دیگر، آنها در مطالعه خود، پپیرین را به صورت محلول در آب خوراکی تجویز کردند، اما در این مطالعه پپیرین به صورت گاواژ تجویز شد.

نتایج مطالعه ما تغییر در ساختار بافتی کلیه را نشان داد و این تغییرات یافته‌های هیستوپاتولوژیکی سایر یافته‌های این مطالعه را تایید کرد. Sobhey در سال ۲۰۲۳ در مطالعه خود نشان داد سیکلوفسفامید منجر به کولاپس گلومرول‌ها، گشاد شدن فضای بومن و انفیلتراسیون بینابینی التهابی می‌شود (۲۹). هم‌چنین محققین نشان داده‌اند استفاده از سیکلوفسفامید باعث دژنراسیون و نکروز شدید و کنده شدن سلول‌های اپیتلیوم لوله‌ای بافت کلیه، جمع شدن شبکه گلومرولی، افزایش فضای لومن لوله‌های کلیه و پرخونی در شبکه گلومرولی می‌شود (۱). در مطالعه ما، تغییرات فوق به همراه کنده شدن سلول‌های اپیتلیالی در لوله‌های خمیده دور و نزدیک و اتساع لومن این مجاری مشهود بود. هم‌چنین مطالعه هیستوپاتولوژیکی نشان داد که سیکلوفسفامید باعث نکروز و دژنراسیون شدید در اپیتلیوم لوله‌ای و پرخونی در عروق بینابینی می‌شود. در حالی که درمان با پپیرین به طور قابل توجهی آسیب‌های کلیوی ناشی از سیکلوفسفامید را کاهش داد.

در شیمی درمانی، هنوز داروی تایید شده بالینی برای مقابله با نفروتوکسیسیته ناشی از سیکلوفسفامید وجود ندارد. البته مطالعات نشان داده‌اند که تجویز همزمان مولکول‌های زیست فعال طبیعی با خواص آنتی‌اکسیدانی و ضد التهابی به همراه داروی شیمی درمانی به طور قابل توجهی می‌تواند آسیب کلیه را کاهش دهد (۳۰). پپیرین منبع بالقوه آنتی‌اکسیدان‌های طبیعی است که می‌تواند استرس اکسیداتیو را با مهار آلفا آمیلاز و آلفا گلوکوزیداز کنترل کند (۳۱). در مطالعات

گذشته گزارش شده است که پپیرین فعالیت‌های آنتی‌اکسیدانی، ضد آپوپتوز و ضد پراکسیداسیون لیپیدی قابل توجهی دارد که می‌تواند به سرکوب یا کاهش پیشرفت شرایط مختلف مرتبط با استرس اکسیداتیو کمک کند (۳۲، ۳۳). در یک مطالعه اثر محافظتی پپیرین در برابر آسیب کلیه ناشی از ایسکمی/ریپرفیوژن انجام شده است. آن‌ها از دو دوز ۱۰ و ۲۰ mg/kg وزن بدن به مدت ۱۰ روز از پپیرین به شکل داخل صفاقی استفاده کرده‌اند. نتایج آن نشان داد سطح کراتینین و اوره به طور قابل توجهی کاهش یافته و آسیب هیستوپاتولوژیکی کلیه نیز کاهش یافته بود (۵). در این مطالعه نیز، تغییرات بیوشیمیایی و بافت شناسی ناشی از تجویز سیکلوفسفامید برای کاهش یا جلوگیری از عوارض جانبی این دارو به دنبال تجویز پپیرین تعیین شد. آنها نشان داده‌اند که دوز ۲۰ میلی گرم نقش موثرتری در مقایسه با دوز ۱۰ داشت. در حالی که مطالعه ما دوز ۵ میلی گرم/کیلوگرم را موثرتر نشان داد. شاید تفاوت در نتایج در ارتباط با نحوه القا سمیت کلیوی و یا نوع حیوان باشد. هم‌چنین محققین در مطالعه دیگری نشان داده‌اند که تزریق پپیرین با دوز ۱۰ میلی گرم بر کیلوگرم به مدت ۱۵ روز، آسیب مغزی ناشی از ایسکمی و استرس اکسیداتیو را از طریق کاهش MDA و افزایش فعالیت سیستم آنتی‌اکسیدانی غیر آنزیمی (گلوکاتینون) و آنزیمی بهبود می‌بخشد (۱۶).

از محدودیت‌های این مطالعه ارزیابی ایمنو هیستوشیمی به جهت بررسی بیشتر مکانیسم تاثیر پپیرین بر کاهش اثرات سوء CP می‌باشد.

و نهایت این که مطالعه ما نشان داد که پپیرین می‌تواند در کاهش سمیت کلیوی ناشی از سیکلوفسفامید موثر باشد. پپیرین با کاهش پارامترهای استرس اکسیداتیو، کاهش سطوح Urea و کراتینین و بهبود عملکرد کلیوی در برابر اثرات سمی متابولیت‌های فعال سیکلوفسفامید اثر محافظتی دارد و می‌تواند به صورت بالقوه در رژیم‌های درمانی حاوی سیکلوفسفامید جهت کاهش عوارض کلیوی در بیماران سرطانی استفاده گردد.

## سپاسگزاری

از محل معاونت تحقیقات و فناوری دانشگاه علوم پزشکی مازندران (مرکز تحقیقات بیولوژی سلولی و مولکولی) تامین اعتبار شده است و دارای کد اخلاق به شماره IR.MAZUMS. REC.1402.085 می‌باشد.

این مقاله حاصل طرح تحقیقاتی مستخرج از پایان‌نامه مصوب به شماره ۱۸۲۶۷ متعلق به دانشجوی رشته پزشکی خانم فاطمه کریم‌پور ملک‌شاه می‌باشد که

## References

1. Temel Y, Kucukler S, Yıldırım S, Caglayan C, Kandemir FM. Protective effect of chrysin on cyclophosphamide-induced hepatotoxicity and nephrotoxicity via the inhibition of oxidative stress, inflammation, and apoptosis. *Naunyn Schmiedebergs Arch Pharmacol* 2020; 393(3): 325-337.
2. El- Shabrawy M, Mishriki A, Attia H, Emad Aboulhoda B, Emam M, Wanas H. Protective effect of tolvaptan against cyclophosphamide-induced nephrotoxicity in rat models. *Pharmacol Res Perspect* 2020; 8(5): e00659.
3. Wanas H, El- Shabrawy M, Mishriki A, Attia H, Emam M, Aboulhoda BE. Nebivolol protects against cyclophosphamide-induced nephrotoxicity through modulation of oxidative stress, inflammation, and apoptosis. *Clin Exp Pharmacol Physiol* 2021; 48(5): 811-819.
4. Kerimoğlu G, Arıcı T, Bıyık AF, Kulaber A, Türkmen Alemdar N, Demir S, et al. Protective potential of pterostilbene against cyclophosphamide-induced nephrotoxicity and cystitis in rats. *Int Urol Nephrol* 2023; 55(12): 3077-3087.
5. Mohammadi M, Najafi H, Yarijani ZM, Vaezi G, Hojati V. Protective effect of piperine in ischemia-reperfusion induced acute kidney injury through inhibition of inflammation and oxidative stress. *J Tradit Complement Med* 2020; 10(6): 570-576.
6. Jaisin Y, Ratanachamnong P, Wongsawatkul O, Watthammawut A, Malaniyom K, Natewong S. Antioxidant and anti-inflammatory effects of piperine on UV-B-irradiated human HaCaT keratinocyte cells. *Life Sci* 2020; 263: 118607.
7. Dhargawe N, Mahakalkar S, Mohod B, Raj JP. Evaluation of Analgesic, Anti-Inflammatory, and Antipyretic Activity of Piperine: An Experimental Study. *Pharma res* 2021; 12(2): 176.
8. Guo L, Yang Y, Sheng Y, Wang J, Ruan S, Han C. Mechanism of piperine in affecting apoptosis and proliferation of gastric cancer cells via ROS-mitochondria-associated signalling pathway. *J Cell Mol Med* 2021; 25(20): 9513-9522.
9. Zhang L, Kuang G, Gong X, Huang R, Zhao Z, Li Y, et al. Piperine attenuates hepatic ischemia/reperfusion injury via suppressing the TLR4 signaling cascade in mice. *Transpl Immunol* 2024; 84: 102033.
10. Fani F, Hosseinimehr SJ, Zargari M, Mirzaei M, Karimpour Malekshah A, Talebpour Amiri F. Piperine mitigates oxidative stress, inflammation, and apoptosis in the testicular damage induced by cyclophosphamide in mice. *J Biochem Mol Toxicol* 2024; 38(4): e23696.
11. Safarbalou A, Ebrahimi F, Amiri FT, Hosseinimehr SJ. Radioprotective Effect of Piperine, as a Major Component of Black Pepper, Against Radiation-induced Colon Injury: Biochemical and Histological Studies. *Curr Radiopharm* 2024; 17(1): 38-45.

12. Sudjarwo SA, Eraiko K, Sudjarwo GW. Protective effects of piperine on lead acetate induced-nephrotoxicity in rats. *Iran J Basic Med Sci* 2017; 20(11): 1227.
13. Kim HG, Han EH, Jang W-S, Choi JH, Khanal T, Park BH, et al. Piperine inhibits PMA-induced cyclooxygenase-2 expression through downregulating NF- $\kappa$ B, C/EBP and AP-1 signaling pathways in murine macrophages. *Food Chem Toxicol* 2012; 50(7): 2342-2348.
14. Hamzeh M, Hosseinimehr SJ, Karimpour A, Mohammadi HR, Khalatbary AR, Amiri FT. Cerium oxide nanoparticles protect cyclophosphamide-induced testicular toxicity in mice. *Int J Prev Med* 2019; 10: 5.
15. Panda S, Kar A. Piperine lowers the serum concentrations of thyroid hormones, glucose and hepatic 5' D activity in adult male mice. *Horm Metab Res* 2003; 35(9): 523-526.
16. Azab S, Elsabbagh WA, El-Daim A, Mohammed M, Rashed E. Beneficial Effects of Piperine in global cerebral ischemia/reperfusion model in irradiated rats. *Egypt J Rad Sci Applic* 2017; 30(2): 161-170.
17. Hamzeh M, Amiri FT, Beklar SY, Hosseinimehr SJ. Nephroprotective effect of cerium oxide nanoparticles on cyclophosphamide-induced nephrotoxicity via anti-apoptotic and antioxidant properties in BALB/c mice. *Marmara Pharm J* 2018; 22(2): 180-189.
18. Zargari M, Mohammadian M, Malekshah AK, Mianabadi M, Mogaddam AE, Amiri FT. Tyrosol and Olive Oil Ameliorate Sodium Arsenate-Induced Nephrotoxicity by Modulating of Oxidative Stress and Histological Changes in Mice. *Int J Prev Med* 2023; 14(1): 47.
19. Kim W-I, Lim J-O, Pak S-W, Lee S-J, Shin I-S, Moon C, et al. Exposure to China dust exacerbates testicular toxicity induced by cyclophosphamide in mice. *Toxicol Res* 2023; 39(1): 115-125.
20. El-Beheiry KM, El-Sayad ME-S, El-Masry TA, Elsisy AE. Combination of metformin and hesperidin mitigates cyclophosphamide-induced hepatotoxicity. Emerging role of PPAR- $\gamma$ /Nrf-2/NF- $\kappa$ B signaling pathway. *Int Immunopharmacol* 2023; 117: 109891.
21. El-Baz FK, Ali SI, Elgohary R, Salama A. Natural  $\beta$ -carotene prevents acute lung injury induced by cyclophosphamide in mice. *PLoS One* 2023; 18(4): e0283779.
22. Soliman MM, Sayed SM, Youssef GBA, Athobaiti S, El-Shehawi AM. Taify Pomegranate Juice Extract Abrogates Testicular Dysfunction Induced by Acrylamide: Role of Inflammatory, Antioxidants, and Oxidative Stress Biomarkers. *Andrologia* 2023; 2023(4): 1-10.
23. Alshahrani S, Ali Thubab HM, Ali Zaeri AM, Anwer T, Ahmed RA, Jali AM, et al. The protective effects of sesamin against cyclophosphamide-induced nephrotoxicity through modulation of oxidative stress, inflammatory-cytokines and apoptosis in rats. *Int J Mol Sci* 2022; 23(19): 11615.
24. Simpson DS, Oliver PL. ROS generation in microglia: understanding oxidative stress and inflammation in neurodegenerative disease. *Antioxidants* 2020; 9(8): 743.
25. Jaganjac M, Milkovic L, Zarkovic N, Zarkovic K. Oxidative stress and regeneration. *Free Radic Biol Med* 2022; 181: 154-165.
26. Wang B, Wang Y, Zhang J, Hu C, Jiang J, Li Y, et al. ROS-induced lipid peroxidation modulates cell death outcome: mechanisms behind apoptosis, autophagy, and ferroptosis. *Arch Toxicol* 2023: 1-13.
27. Vijayakumar RS, Surya D, Nalini N. Antioxidant efficacy of black pepper (Piper

- nigrum L.) and piperine in rats with high fat diet induced oxidative stress. *Redox Rep* 2004; 9(2): 105-110.
28. Rauscher FM, Sanders RA, Watkins JB, 3rd. Effects of piperine on antioxidant pathways in tissues from normal and streptozotocin-induced diabetic rats. *J Biochem Mol Toxicol* 2000; 14(6): 329-334.
  29. Sobhey MY, Agaba AA, Kandeel MK. Ameliorative Role of Cinnamon Oil in Opposing Cyclophosphamide-induced Nephrotoxicity in the Adult Male Albino Rats "Histological and Histomorphometric Study". *Al-Azhar Int Med J* 2023; 4(6): 255-262.
  30. Chen L, Shi G-r, Huang D-d, Li Y, Ma C-c, Shi M, et al. Male sexual dysfunction: A review of literature on its pathological mechanisms, potential risk factors, and herbal drug intervention. *Biomed Pharmacother* 2019; 112: 108585.
  31. Magaña-Barajas E, Buitimea-Cantúa GV, Hernández-Morales A, Torres-Pelayo VdR, Vázquez-Martínez J, Buitimea-Cantúa NE. In vitro  $\alpha$ -amylase and  $\alpha$ -glucosidase enzyme inhibition and antioxidant activity by capsaicin and piperine from *Capsicum chinense* and *Piper nigrum* fruits. *J Environ Sci Health B* 2021; 56(3): 282-291.
  32. Siddiqui S, Khushtar M, Zafar A, Hasan SM, Arshad M, Ahmad MA, et al. Mechanism-Based Physiological Effects of Piperine: A Review. *Cur Pharma Rep* 2023; 9(3): 1-11.
  33. Adeyemo OA, Ore A, Ajisafe EO. The protective effect of piperine on oxidative stress and hepatic damage induced by diisononyl phthalate in rat. *Egypt J Bas Appl Sci* 2021; 8(1): 293-301.