ORIGINAL ARTICLE

The Impact of Metformin on Reducing Inflammation, Edema, and Colonic Tissue Damage in Rats with Acetic Acid–Induced Ulcerative Colitis

Seyyed Navid Mousavinejad[1],
Samira Heydari[2],
Amin Derakhshanfar[3],
Razieh Sabet Sarvestani[4],
Mohammad Ali Takhshid[5]

[1] MSc Clinical Biochemistry, Department of Clinical Laboratory Sciences, School of Paramedical Sciences, Shiraz University of Medical Sciences, Shiraz, Iran
[2]Pharm. D, Department of Medicinal Chemistry, Faculty of Pharmacy, Shiraz University of Medical Sciences, Shiraz, Iran
[3] Professor, Department of Comparative Biomedical Sciences, School of Advanced Medical Sciences and Technologies, Shiraz University of Medical Sciences, Shiraz, Iran
[4] Assistant Professor, Department of Medicinal Chemistry, Faculty of Pharmacy, Shiraz University of Medical Sciences, Shiraz, Iran
[5] Professor, Department of Clinical Laboratory Sciences, School of Paramedical Sciences, Shiraz University of Medical Sciences, Shiraz, Iran

(Received February 1, 2025; Accepted June 2, 2025)

Abstract

Background and purpose: Oxidative stress and inflammation play a significant role in the development of ulcerative colitis. Consequently, antioxidant and anti-inflammatory agents may be effective in treating this condition. Metformin is recognized as both an anti-inflammatory and antioxidant agent. This study aimed to investigate the effects of metformin on alleviating inflammation and tissue damage in a rat model of experimentally induced ulcerative colitis.

Materials and methods: Twenty-four Wistar rats were randomly divided into four groups (n = 6 each): control, non-treated colitis, metformin-treated colitis (125 mg/kg), and metformin-treated colitis (250 mg/kg). Metformin treatment was initiated two days prior to and continued for three days following the induction of colitis. Colitis was induced by intrarectal administration of 3% acetic acid. Three days after colitis induction, the animals were sacrificed, and macroscopic and microscopic assessments of colonic tissue damage were performed. These included evaluations of inflammation, leukocyte infiltration, crypt necrosis, and edema.

Results: Macroscopic colonic damage, including the number and extent of ulcers and tissue edema, was significantly higher in the colitis group compared to the control group ($P< 0.001$). Metformin administration significantly reduced macroscopic lesions compared to the colitis group ($P< 0.001$). At the microscopic level, colitis caused crypt necrosis, severe leukocyte infiltration of the colonic wall, and increased thickness of the smooth muscle layer compared to the control group ($P< 0.001$). In both metformin-treated groups, microscopic damage was significantly lower than in the colitis group ($P< 0.001$).

Conclusion: These results suggest that metformin can ameliorate ulcerative colitis in an experimental model and may be considered a promising therapeutic option for its treatment.

Keywords: *ulcerative colitis, rat, metformin, inflammation, edema*

J Mazandaran Univ Med Sci 2025; 35 (246): 12-21 (Persian).

Corresponding Author: Mohammad Ali Takhshid - Department of Clinical Laboratory Sciences, School of Paramedical Sciences, Shiraz University of Medical Sciences, Shiraz, Iran. (E-mail: takhshidma@sums.ac.ir)

[Downloaded from jmums.mazums.ac.ir on 2026-11-29]

پژوهشی

مجله دانشگاه علوم پزشکی مازندران
دوره سی و پنجم شماره ۲۴۶ تیر سال ۱۴۰۴ (۲۱-۱۲)

بررسی اثر متفورمین بر کاهش التهاب، ادم و آسیب های بافتی کولون در موش های آزمایشگاهی با کولیت السراتیو القا شده توسط اسید استیک

سید نوید موسوی نژاد [۱]
سمیرا حیدری [۲]
امین درخشان فر [۳]
راضیه ثابت سروستانی [۴]
محمد علی تخشید [۵]

چکیده

سابقه و هدف: استرس اکسیداتیو و التهاب نقش مهمی در ایجاد کولیت اولسراتیو دارند. از این رو مواد ضد اکسیدان و ضد التهاب می توانند در درمان کولیت اولسراتیو موثر باشند. متفورمین دارویی ضدالتهاب و ضداکسیدان است. این مطالعه با هدف بررسی اثرات متفورمین در کاهش التهاب و آسیب‌های بافتی کولون در مدل کولیت تجربی در موش‌های آزمایشگاهی، انجام پذیرفت.

مواد و روش‌ها: در این مطالعه شاهد-موردی، بیست وچهار سر موش صحرایی ویستار به ۴ گروه۶ تایی شامل گروه شاهد، گروه کولیت اولسراتیو درمان نشده، گروه کولیت اولسراتیو تیمار با ۱۲۵ mg/kg متفورمین و گروه کولیت اولسراتیو تیمار با ۲۵۰ mg/kg متفورمین تقسیم شدند. درمان با متفورمین از ۲ روز قبل از القای بیماری تا ۳ روز بعد از آن ادامه داشت. القای کولیت با تزریق درون رکتومی اسید استیک (۳ درصد) انجام شد. ۳ روز پس از القای بیماری حیوانات قربانی شدند و آسیب‌های ماکروسکوپی و میکروسکوپی کولون بررسی شد.

یافته‌ها: آسیب‌های ماکروسکوپی کولون شامل تعداد و وسعت زخم‌ها و ادم بافتی در گروه کولیت افزایش معنی‌داری را نسبت به گروه شاهد نشان داد ($P<۰/۰۰۱$). تجویز متفورمین موجب کاهش معنی‌دار آسیب‌های ماکروسکوپی نسبت به گروه کولیت گردید ($P<۰/۰۰۱$). در سطح میکروسکوپی کولیت موجب نکروز کریپت‌ها، نفوذ شدید لکوسیت‌ها به دیواره کولون، و افزایش ضخامت لایه ماهیچه‌ای صاف نسبت به گروه شاهد شد ($P<۰/۰۰۱$). در هر دو گروه دریافت کننده متفورمین آسیب‌های میکروسکوپی نسبت به گروه کولیت کاهش معنی‌داری را نشان داد ($P<۰/۰۰۱$).

استنتاج: متفورمین می تواند موجب تسکین کولیت السراتیو در مدل تجربی گردد. از این رو می‌تواند به عنوان یک دارو در درمان کولیت السراتیو مورد توجه قرار گیرد.

واژه های کلیدی: کولیت اولسراتیو، موش صحرائی، متفورمین، التهاب، ادم

مولف مسئول: محمدعلی تخشید-شیراز: گروه علوم آزمایشگاهی، دانشکده پیراپزشکی، دانشگاه علوم پزشکی شیراز،شیراز،ایران **E-mail:** takhshidma@sums.ac.ir
۱. کارشناسی ارشد بیوشیمی بالینی، گروه علوم آزمایشگاهی، دانشکده پیراپزشکی، دانشگاه علوم پزشکی شیراز،شیراز، ایران
۲. دکتری داروسازی گروه شیمی دارویی، دانشکده داروسازی ،دانشگاه علوم پزشکی شیراز،شیراز، ایران
۳. استاد، گروه بیومدیکال مقایسه‌ای، دانشکده علوم و فن‌آوری‌های نوین آزمایشگاهی، دانشگاه علوم پزشکی شیراز، شیراز، ایران
۴. استادیار گروه شیمی دارویی، دانشکده داروسازی، دانشگاه علوم پزشکی شیراز، شیراز،ایران
۵. استاد، گروه علوم آزمایشگاهی، دانشکده پیراپزشکی، دانشگاه علوم پزشکی شیراز،شیراز،ایران
تاریخ دریافت : ۱۴۰۳/۱۱/۱۳ تاریخ ارجاع جهت اصلاحات : ۱۴۰۳/۱۱/۲۷ تاریخ تصویب : ۱۴۰۴/۳/۱۲

[Downloaded from jmums.mazums.ac.ir on 2026-11-29]

مقدمه

کولیت اولسراتیو یک بیماری مزمن التهابی کولون است که عوامل ژنتیکی و محیطی در ایجاد آن موثر هستند(۱، ۲). واسطه‌های التهابی و استرس اکسیداتیو نقش مهمی در ایجاد این بیماری ایفا می‌کنند(۳). نفوذ نوتروفیل‌ها و ماکروفاژها در بافت مخاطی روده از مشخصات مهم این بیماری است. نوتروفیل‌های فعال شده در بافت مخاطی روده باعث ترشح گونه‌های فعال اکسیژن مانند یون سوپر اکسید و پراکسید هیدروژن می‌شوند. این ترکیبات موجب پراکسیداسیون لیپیدها، افزایش نفوذپذیری رگ‌های خونی، افزایش ورود نوتروفیل‌ها به بافت مخاطی و توسعه التهاب می‌گردند. رادیکال‌های آزاد با فعال کردن فاکتور هسته‌ای NF-kB (Nuclear factor kappa-light-chain-enhancer of activated B cells) رونویسی از روی ژن‌های آنزیم‌های درگیر در پاسخ التهابی و سیتوکین‌ها را افزایش می‌دهند و در نتیجه باعث افزایش شدت بیماری می‌گردند. آزاد شدن واسطه التهابی و آنزیم‌ها موجب تخریب دیواره روده، ایجاد زخم، خونریزی و اسهال می‌گردند(۴، ۵).

کنترل التهاب با استفاده از داروهای ضد التهاب کورتیکواستروئیدی و آمینوسالسیلات‌ها موثرترین روش درمان کولیت اولسراتیو می باشد. عوارض جانبی شدید و عدم پاسخ به درمان از مشکلات این روش‌های درمانی می‌باشد. از سوی دیگر عدم کنترل التهاب، موجب افزایش خطر ابتلا به سرطان روده بزرگ در این بیماران می‌شود. از این رو مطالعات زیادی جهت دست‌یابی به روش‌های درمان موثرتر و با عوارض جانبی کم‌تر در جریان می‌باشد(۶، ۷). بازکاربرد دارویی (Drug repositioning) به فرآیند استفاده از داروهای تایید شده در درمان یا بهبود درمان بیماری‌های دیگر اشاره دارد. این راهکار به دلیل این که موجب صرفه‌جویی در زمان و هزینه‌های طراحی داروهای جدید می‌گردد مورد توجه زیادی قرار گرفته است(۸). با توجه به آسیب شناسی پیچیده کولیت السراتیو، استفاده از باز کاربرد دارویی در درمان این بیماری نیز مورد توجه قرار گرفته است(۹، ۱۰). متفورمین دارویی کم خطر است که از سال ۱۹۹۴ و با تایید انجمن غذا و دارو (FDA) (The Food and Drug Administration) در درمان دیابت نوع ۲ مورد استفاده قرار می‌گیرد(۱۱). بنابراین در صورت اثبات کارایی درمانی در درمان بیماری‌های التهابی روده، می‌تواند بدون طی مراحل متعدد کسب مجوز دارو در درمان این بیماری مورد استفاده قرار گیرد(۱۲). متفورمین داروی انتخابی در درمان دیابت نوع ۲، به ویژه در افراد دارای اضافه وزن می باشد و از طریق افزایش حساسیت به انسولین به درمان دیابت نوع ۲ کمک می‌کند(۱۳). متفورمین با فعال کردن پروتئین کیناز فعال شده با AMP (AMPK)(AMP-activated protein kinase)، جذب گلوکز در بافت‌های عضلانی را افزایش و گلوکونئوژنز کبدی را مهار می‌کند. هم‌چنین با افزایش فعالیت AMPK موجب کاهش استرس اکسیداتیو و بهبود وضعیت قلبی-عروقی می شود(۱۴، ۱۵). تحقیقات اخیر به نقش مهم متفورمین در تغییر عملکرد میتوکندری اشاره دارند. متفورمین با مهار کمپلکس شماره یک زنجیره انتقال الکترون، تولید ATP را کاهش و تولید AMP را افزایش می‌دهد. مسدود شدن کمپلکس شماره یک، تولید رادیکال‌های آزاد و پیشرفت التهاب را کاهش می‌دهد(۱۴). تحقیقات متعددی نقش آنتی‌اکسیدانی و ضد التهابی متفورمین را نشان داده‌اند. متفورمین با مهار مسیر التهابی NF-kB باعث جلوگیری از فعال شدن آبشار سایتوکاینی و جاوگیری از پیشرفت التهاب می‌گردد(۱۶، ۱۷). متفورمین هم‌چنین می‌تواند سطح آنزیم‌های آنتی‌اکسیدان مانند سوپر اکسید دیسموتاز و کاتالاز را افزایش دهد(۱۸، ۱۹). این آنزیم ها نقش کلیدی در خنثی‌سازی رادیکال‌های آزاد و جلوگیری از آسیب به سلول‌ها را دارند. به‌همین دلیل، مصرف متفورمین می‌تواند به عنوان یک استراتژی موثر درکاهش خطر بیماری‌های مرتبط با استرس اکسیداتیو مورد استفاده قرار گیرد.

[Downloaded from jmums.mazums.ac.ir on 2026-11-29]

با توجه به ویژگی‌های ضد التهابی و ضد اکسیدانی متفورمین، این مطالعه به بررسی اثر این دارو بر کاهش آسیب‌های ماکروسکوپی و میکروسکوپی روده در مدل تجربی کولیت السراتیوالقا شده توسط اسید استیک در موش های صحرایی پرداخت. کولیت القا شده توسط اسید استیک از لحاظ تغییرات آسیب شناسی شامل ایجاد التهاب، ادم، آسیب به بافت پوششی دیواره روده مشابهت زیادی با کولیت السراتیو انسانی دارد. از این رو از این مدل در ارزیابی اثرات درمانی مواد ضد اکسیدن و ضدالتهاب مختلفی استفاده شده است(۲۲ - ۲۰). هدف این مطالعه بررسی اثر متفورمین بر کاهش التهاب، ادم، و ترمیم آسیب‌های بافتی کولون در کولیت السراتیو القا شده توسط اسید استیک در موش‌های آزمایشگاهی بود.

مواد و روش‌ها

در این مطالعه شاهد-موردی، از ۲۴ موش صحرایی نر نژاد ویستار به وزن تقریبی ۲۲۰ گرم استفاده شد. موش‌ها در شرایط ۱۲ ساعت روشنایی، ۱۲ ساعت تاریکی و دمای ۲۵ درجه سانتی‌گراد نگهداری و در دریافت آب و غذا آزاد بودند. برای تغذیه آن ها از غذای فشرده (تهیه شده توسط شرکت خوراک دام و طیور فارس) استفاده گردید. حیوانات به صورت تصادفی به ۴ گروه ۶ تایی شامل گروه کنترل سالم، گروه کولیت بدون درمان، گروه کولیت دریافت کننده ۱۲۵ mg/kg متفورمین و گروه کولیت دریافت‌کننده ۲۵۰ mg/kg متفورمین تقسیم شدند. گروه‌های دریافت کننده متفورمین ابتدا به مدت ۲ روز قبل از ایجاد بیماری و سپس به مدت ۳ روز پس از ایجاد بیماری متفورمین دریافت نمودند. داروها به صورت گاواژ و با استفاده از لوله معده‌ای به موش‌های مورد آزمایش خورانده شد. غلظت‌های مورد نظر متفورمین براساس ۲۵ و ۵۰ درصد غلظت LD ۵۰ دارو محاسبه و به‌صورت روزانه تهیه گردید. از محلول سالین به عنوان حلال داروها استفاده گردید. گروه شاهد و کولیت بدون درمان حجم مساوی سالین دریافت کردند. این طرح با کد IR.SUMS.REC.1393.8265 توسط کمیته اخلاق دانشگاه علوم پزشکی شیراز مورد تایید قرار گرفته است.

ایجاد مدل کولیت اولسراتیو به وسیله القا اسید استیک

جهت ایجاد کولیت اولسراتیو تجربی حاد از روش تزریق درون رکتومی اسید استیک ۳ درصد استفاده گردید. نحوه انجام کار به این ترتیب بود که موش‌های صحرایی برای مدت ۲۴ ساعت در حالت گرسنگی نگه داشته شدند و فقط اجازه مصرف آب داده شد. برای ایجاد کولیت حیوان را به‌طور مختصر با اتر بیهوش کرده و به کمک یک لوله نرم به قطر دو میلی متر و به طول ۸ سانتی‌متر، یک میلی لیتر از اسید استیک ۳ درصد به درون رکتوم تزریق گردید(۲۰، ۲۱).

بررسی شدت آسیب ماکروسکوپی و ادم بافتی کولون

آسیب‌های ماکروسکوپی مخاط کولون مطابق روش موریس و از ۰ تا ۵ نمره دهی گردید. نمره ۰ عدم وجود آسیب، نمره ۱ هیپرمیا، نمره ۲ زخم در یک نقطه بدون التهاب، نمره ۳ زخم در یک نقطه همراه با التهاب، نمره ۴ زخم در چند نقطه همراه با التهاب و نمره ۵ به زخم بزرگ‌تر از یک سانتی‌متر و التهاب اشاره دارد. ادم بافت کولون از مشخصات دیگر کولیت اولسراتیو می باشد. برای تعیین ادم بافتی نسبت وزن به طول کولون محاسبه گردید. به این ترتیب که مقدار ۸ سانتی‌متر از انتهای کولون برداشته و نسبت وزن به طول آن محاسبه گردید(۲۱).

بررسی شدت آسیب های میکروسکوپی مخاط کولون

جهت بررسی آسیب‌های میکروسکوپی از بافت تثبیت شده کولون برش‌هایی با ضخامت ۵ میکرون تهیه و به روش هماتوکسیلین- ائوزین رنگ‌آمیزی گردید. آسیب میکروسکوپی بر اساس سه معیار نفوذ (نمره ۱) یا عدم نفوذ لوکوسیتی (نمره ۰)، افزایش (نمره ۱) یا عدم افزایش ضخامت بافت ماهیچه‌ای (نمره ۰)، و شدت

[Downloaded from jmums.mazums.ac.ir on 2026-11-29]

تخریب کریپت درجه‌بندی گردید. در مورد شدت تخریب کریپت نمره صفر برای وضعیت طبیعی، نمره ۱ برای آسیب خفیف، نمره ۲ برای آسیب متوسط، و نمره ۳ برای تخریب شدید در نظر گرفته شد. نمره کل آسیب‌های میکروسکوپی از مجموع نمرات سه شاخص نفوذ لوکوسیتی، افزایش ضخامت لایه ماهیچه ای و شدت تخریب کریپتی محاسبه گردید(۲۱).

تجزیه و تحلیل آماری با نرم افزار SPSS و از طریق تست آماری آنالیز واریانس یک طرفه (ANOVA) و پس آزمون توکی انجام شد. نتایج به صورت میانگین ± خطای انحراف معیار گزارش گردید. و سطح معنی‌دار P≤ ۰/۰۵ در نظر گرفته شد.

یافته‌ها

بررسی اثر متفورمین بر کاهش آسیب‌های ماکروسکوپی و ادم بافتی کولون

بررسی آسیب‌های ماکروسکوپی کولون نشان داد که تزریق درون رکتومی محلول اسید استیک ۳ درصد موجب ایجاد زخم، التهاب، خونریزی، و ادم در کولون در موش‌های گروه کولیت گردید (تصویر شماره ۱). هم‌چنین در موش های این گروه اسهال خونی مشاهده گردید که از علائم مشخصه کولیت السراتیو می‌باشد. نمره آسیب های ماکروسکوپی کولون در گروه کولیت افزایش معنی‌داری را نسبت به گروه کنترل نشان داد (P<۰/۰۰۱) (جدول شماره ۱). نمرات آسیب‌های ماکروسکوپی شامل تعداد و وسعت زخم‌ها و هم‌چنین ادم بافتی در گروه‌های دریافت کننده متفورمین کاهش معنی داری را نسبت به گروه کولیت نشان داد (P<۰/۰۰۱). هم‌چنین اختلاف معنی‌داری در میزان آسیب‌های ماکروسکوپی بین گروه‌های دریافت‌کننده متفورمین و گروه شاهد مشاهده گردید. اما اختلاف معنی‌داری در شدت آسیب‌های ماکروسکوپی بین دو گروه دریافت‌کننده متفورمین مشاهده نگردید. از نسبت وزن به طول کولون به عنوان معیاری از ادم بافت کولون استفاده گردید. چنان که در جدول شماره ۱ نشان داده شده است، میزان ادم بافتی در موش‌های گروه کولیت نسبت به گروه کنترل سالم افزایش معنی‌داری را نشان داد (P<۰/۰۰۱). تجویز متفورمین موجب کاهش معنی‌دار ادم بافتی در موش‌های دارای کولیت نسبت به موش‌های گروه کولیت و بدون درمان گردید. بین گروه‌های دریافت‌کننده متفورمین و گروه کنترل اختلاف معنی‌داری مشاهده نگردید.

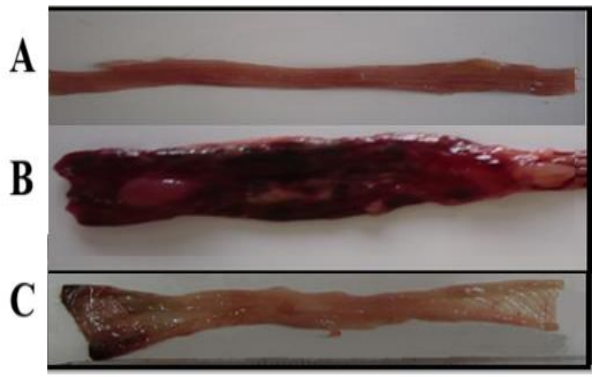

تصویر شماره ۱: ظاهر ماکروسکوپی سطح خارجی کولون در موش‌های گروه شاهد (A)، گروه کولیت بدون درمان (B)، و گروه کولیت دریافت‌کننده متفورمین (C). ایجاد زخم‌های متعدد، ادم بافتی در نمونه کولون گروه کولیت کاملا مشخص است. تیمار با متفورمین موجب کاهش تعداد و وسعت زخم ها و کاهش ادم شد.

جدول شماره ۱: نمره آسیب‌های ماکروسکوپی و میکروسکوپی در گروه های مختلف

گروه ها	وسعت زخم	ادم بافتی	آسیب های میکروسکوپی
شاهد	^{a}۰	^{a}۰/۰۷±۰/۰۱	^{a}۰
کولیت	^{b}۴/۵±۰/۶	^{b}۰/۲۴±۰/۰۲	^{b}۴/۶۷±۰/۵۲
متفورمین ۱۲۵mg/kg	^{c}۱/۷±۰/۵	^{c}۰/۱۳±۰/۰۱	^{c} ۱/۵±۰/۵۵
متفورمین ۲۵۰mg/kg	^{c}۱/۸±۰/۸	^{c}۰/۱۳±۰/۲	^{c}۲/۳۳±۰/۸۲

حروف متفاوت در یک ستون نشان دهنده وجود اختلاف معنی‌دار در P:< ۰/۰۵ می‌باشند.

بررسی اثر متفورمین بر شدت آسیب‌های میکروسکوپی کولون

نتایج بررسی اثر متفورمین در کاهش سطح آسیب‌های میکروسکوپی کولون در جدول شماره ۱ و

[Downloaded from jmums.mazums.ac.ir on 2026-11-29]

تصویر شماره ۲ نشان داده شده است. ایجاد کولیت موجب تخریب ساختار کریپت‌ها، نفوذ شدید لکوسیت‌ها به بافت‌های دیواره کولون و افزایش ضخامت لایه ماهیچه‌ای صاف گردید (تصویر شماره ۲). هم‌چنین مقایسه‌ی نمره‌دهی درجه‌ی میکروسکوپی در گروه‌های مختلف (جدول شماره ۱) نشان داد که بالاترین نمره آسیب‌های میکروسکوپی مربوط به گروه کولیت است که اختلاف معنی‌داری را نسبت به گروه شاهد (P<۰/۰۰۱) نشان داد. در گروه‌های دریافت کننده متفورمین ۱۲۵ (P<۰/۰۰۱) و ۲۵۰ میلی‌گرم کاهش معنی دار(P<۰/۰۰۱) آسیب‌های میکروسکوپی نسبت به گروه کولیت مشاهده گردید، اما بین دو گروه درمانی اختلاف معنی‌داری مشاهده نگردید (P = ۰/۰۷۹).

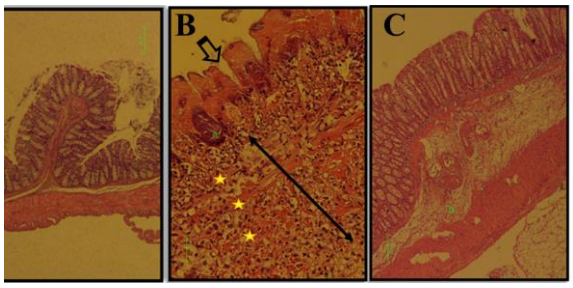

تصویر شماره ۲: ساختار میکروسکوپی مقطع عرضی دیواره کولون در گروه شاهد (A)،گروه کولیت (B و گروه کولیت تیمار شده با متفورمین (C). درگروه شاهد ساختار طبیعی کولون شامل مخاط، زیر مخاط، عضلات مخاطی و لایه ماهیچه ای دیده می‌شود. در گروه کولیت ساختار کریپت‌ها تخریب شده (پیکان) و نفوذ وسیع نوتروفیلی (ستاره‌ها) مشاهده می‌شود

بحث

هدف از این مطالعه بررسی اثر متفورمین در کاهش آسیب‌های ماکروسکوپی و میکروسکوپی کولون در مدل تجربی کولیت السراتیو بود. از کولیت القا شده توسط اسید استیک رقیق در موش‌های آزمایشگاهی به عنوان مدل تجربی استفاده گردید که مدلی ساده، ارزان و قابل تکرار برای ایجاد کولیت السراتیو حاد در حیوانات آزمایشگاهی کوچک است(۲۳). در سطح ماکروسکوپی تزریق اسید استیک موجب ایجاد زخم و ادم در کولون گردید. در سطح میکروسکوپی تخریب کریپت‌های روده، افزایش ضخامت بافت ماهیچه ای صاف و افزایش نفوذ سلول‌های التهابی در دیواره مخاطی روده شد که از علائم مشخصه کولیت السراتیو محسوب می‌شوند. این علائم در گروه‌های کولیتی دریافت کننده متفورمین کاهش یافت. این یافته ها نشان می‌دهند که احتمالا متفورمین می‌تواند در کاهش التهاب و آسیب بافتی کولیت السراتیو موثر باشد. اگر چه مطالعات بیش‌تری لازم است تا مکانیسم این اثرات متفورمین مشخص گردد.

از جمله مکانیزم‌های موثر در آسیب‌زایی کولیت السراتیو عدم تعادل بین تولید رادیکال‌های آزاد و سیستم آنتی‌اکسیدانی است. گلبول‌های سفید فعال شده با آزاد نمودن رادیکال‌های آزاد موجب پراکسیداسیون لیپیدها و افزایش نفوذپذیری رگ‌های خونی می‌گردند. واسطه‌های التهابی نیز منجر به ارتشاح نوتروفیل‌ها و ماکروفاژها به بافت مخاطی روده، تخریب دیواره روده و گسترش التهاب می‌گردند(۴). در سال‌های اخیر خاصیت آنتی‌اکسیدانی متفورمین در مطالعات زیادی اثبات شده است(۲۴). مشخص شده است که متفورمین با کاهش گونه‌های فعال اکسیژن و افزایش آنزیم‌های کاتالاز، سوپر اکسید دیسموتاز و گلوتاتیون پراکسیداز خواص آنتی‌اکسیدانی خود را اعمال می‌کند(۲۵). در مطالعه خزری و همکاران نشان داده شد که متفورمین با افزایش فعالیت آنزیم‌های آنتی‌اکسیدان مانند سوپر اکسید دیسموتاز، گلوتاتیون پراکسیداز، و کاتالاز موجب کاهش پراکسیداسیون لیپیدی در زخم معده ایجاد شده توسط اندومتاسین در موش‌های صحرایی می‌گردد(۲۶). در مطالعه‌ای که توسط Huang و همکاران در سال ۲۰۰۹ انجام شد، مشخص گردید که متفورمین با کاهش ترشح فاکتور TNF-α (Tumor necrosis factor) و IL-6 (Interleukin 6) خواص ضد التهابی خود را در سلول‌های اندوتلیال القا می‌کند(۲۷). پروستاگلاندین E2 (Prostaglandin E(PG E2) به عنوان یک عامل

[Downloaded from jmums.mazums.ac.ir on 2026-11-29]

شیمیوتاکسی تجمع نوتروفیل‌ها را در مخاط و تولید اسید آراشیدونیک از فسفولیپیدهای غشای سلول را موجب می‌شود. در چند مطالعه نشان داده شده است که متفورمین با کاهش پروستاگلاندین E2 از التهاب جلوگیری می کند(۲۸، ۲۹). بنابراین بخشی از آثار محافظتی متفورمین که در این مطالعه مشاهده گردید، می تواند به خاصیت آنتی اکسیدانی این دارو مرتبط باشد.

اثر ضدالتهابی مکانیسم دیگری که می تواند اثرات متفورمین در کاهش آسیب به مخاط را در مدل تجربی کولیت السراتیو توجیه کند. در سال ۲۰۲۰، Tsuji و همکاران نشان دادند که متفورمین با مهار مسیر التهابی NF-kB و IL-17 (Interleukin 17) موجب کاهش بیان IL1B (Interleukin-1 beta)، کاهش التهاب و بهبود بیماری پسوریازیس در مدل تجربی می‌شود(۳۰). مسیرهای دیگری نیز در ایجاد خواص ضدالتهابی متفورمین نقش دارند. Yan و همکاران نشان دادند که متفورمین با کم کردن فعالیت Rho Kinase منجر به افزایش میزان تولید NO (Nitric oxide) و کاهش سطح سرمی فاکتور التهابی CRP (C-reactive protein) می‌گردد(۳۱). Ashabi و همکاران نشان دادند که متفورمین توانایی مهار التهاب و فعال کردن مسیر فاکتور Nrf2 (The nuclear factor erythroid 2-related factor 2) را دارد به‌طوری که تیمار موش‌ها توسط داروی متفورمین منجر به کاهش TNF-α، COX2 (Cyclooxygenase-2) و NF-kB می گردد که از مهم‌ترین عوامل التهاب زا می‌باشند(۳۲). هم‌چنین Soraya و همکاران نشان دادند که متفورمین از طریق فعال سازی AMPK و کاهش فعالیت TLR4 (Toll-like receptor 4) باعث مهار فاکتورهای التهابی می‌گردد(۳۳). لذا با توجه به مطالب فوق متفورمین با افزایش ظرفیت دفاع آنتی‌اکسیدانی و کاهش عوامل التهابی می‌تواند از بافت کولون در مقابل عوارض ناشی از استرس اکسیداتیو و التهاب حاصل از اسید استیک در بیماری کولیت السراتیو محافظت به عمل آورد. این مطالعه دارای محدودیت‌هایی می‌باشد. در این مطالعه از روش تزریق اسید استیک برای ایجاد کولیت السراتیو حاد استفاده گردید. با توجه به این که کولیت السراتیو یک بیماری مزمن است پیشنهاد می گردد در بررسی‌های بعدی اثر متفورمین در مدل‌های تجربی مزمن این بیماری ارزیابی گردد. عدم بررسی تغییرات مارکر های التهابی و استرس اکسیداتیو از محدودیت‌های دیگر این مطالعه می‌باشد که لازم است در پژوهش‌های آینده مورد توجه قرار گیرد.

نتایج این مطالعه نشان داد که متفورمین در رفع التهاب، کاهش ادم بافتی و ترمیم آسیب‌های وارد بر بافت پوششی کولون در مدل تجربی کولیت السراتیو موثر می‌باشد. مطالعات تجربی دیگری لازم است تا نقش مسیرهای آنتی‌اکسیدانی و ضدالتهابی در اثرات درمانی متفورمین در کولیت السراتیو مورد ارزیابی قرار گیرد.

سپاسگزاری

از همکاران محترم در مرکز پزشکی مقایسه ای و تجربی دانشگاه علوم پزشکی شیراز تقدیر می گردد. از معاونت تحقیقات و فناوری دانشگاه علوم پزشکی شیراز در تامین مالی این کار تحقیقاتی (طرح شماره۵۸۹۵) تشکر می گردد.

References

1. Sun Y, Yuan S, Chen X, Sun J, Kalla R, Yu L, et al. The contribution of genetic risk and lifestyle factors in the development of adult-onset inflammatory bowel disease: a prospective cohort study. Am J Gastroenterol 2023;118(3):511-22. PMID: 36695739.
2. Singh N, Bernstein CN. Environmental risk factors for inflammatory bowel disease.

[Downloaded from jmums.mazums.ac.ir on 2026-11-29]

United Eur Gastroenterol J 2022; 0(10):1047-53. PMID: 36262056.

3. Muro P, Zhang L, Li S, Zhao Z, Jin T, Mao F, et al. The emerging role of oxidative stress in inflammatory bowel disease. Front Endocrinol 2024; 15: 1390351. PMID: 39076514.
4. Ansari MN, Rehman NU, Karim A, Soliman GA, Ganaie MA, Raish M, et al. Role of oxidative stress and inflammatory cytokines (TNF-α and IL-6) in acetic acid-induced ulcerative colitis in rats: ameliorated by otostegia fruticosa. Life 2021;11(3):195. PMID: 33802553.
5. Kazemifard N, Golestani N, Jahankhani K, Farmani M, Ghavami SB. Ulcerative colitis: the healing power of macrophages. Tissue Barriers 2024:2390218. PMID: 39127887.
6. Holvoet T, Lobaton T, Hindryckx P. Optimal management of acute severe ulcerative colitis (ASUC): challenges and solutions. Clin Exp Gastroenterol 2021; 14:71-81. PMID: 33727846.
7. Ma C, Choi MY. Integrating novel therapies into the management of moderate-to-severe ulcerative colitis: challenges and opportunities. Lancet Gastroenterol Hepatol 2022; 7(2): 110-2. PMID: 34856197.
8. Jourdan JP, Bureau R, Rochais C, Dallemagne P. Drug repositioning: a brief overview. J Pharm Pharmacol 2020; 2(9): 1145-51. PMID: 32301512.
9. Bhat MA, Usman I, Dhaneshwar S. Application of Drug Repurposing Approach for Therapeutic Intervention of Inflammatory Bowel Disease. Curr Rev Clin Exp Pharmacol 2024; 19(3): 234-49. PMID: 37859409.
10. Barjasteh AH, Al-Asady AM, Latifi H, Al Okla S, Al-Nazwani N, Avan A, et al. Maximizing Treatment Options for IBD through Drug Repurposing. Curr Pharm Des 2024; 30(32): 2538-49. PMID: 39039672.
11. Corcoran C, Jacobs TF. Metformin. In: StatPearls [Internet]. Treasure Island (FL): StatPearls Publishing; 2025. PMID: 30085525.
12. Wanchaitanawong W, Thinrungroj N, Chattipakorn SC, Chattipakorn N, Shinlapawittayatorn K. Repurposing metformin as a potential treatment for inflammatory bowel disease: evidence from cell to the clinic. Int Immunopharmacol 2022; 112: 109230. PMID: 36099786.
13. Sanchez-Rangel E, Inzucchi SE. Metformin: clinical use in type 2 diabetes. Diabetologia 2017; 60(9): 1586-93. PMID: 28770321.
14. Rena G, Hardie DG, Pearson ER. The mechanisms of action of metformin. Diabetologia 2017; 60(9): 1577-85. PMID: 28776086.
15. Bu Y, Peng M, Tang X, Xu X, Wu Y, Chen AF, et al. Protective effects of metformin in various cardiovascular diseases: Clinical evidence and AMPK-dependent mechanisms. J Cell Mol Med 2022; 26(19): 4886-903. PMID: 36052760.
16. Gu J, Ye S, Wang S, Sun W, Hu Y. Metformin inhibits nuclear factor-κB activation and inflammatory cytokines expression induced by high glucose via adenosine monophosphate-activated protein kinase activation in rat glomerular mesangial cells in vitro. Chin Med J 2014; 127(9): 1755-60. PMID: 24791887.
17. Hattori Y, Suzuki K, Hattori S, Kasai K. Metformin inhibits cytokine-induced nuclear factor kappaB activation via AMP-activated protein kinase activation in vascular endothelial cells. Hypertension 2006; 47(6): 1183-8. PMID: 16636195.

[Downloaded from jmums.mazums.ac.ir on 2026-11-29]

18. Sharma P, Kumar S. Metformin inhibits human breast cancer cell growth by promoting apoptosis via a ROS-independent pathway involving mitochondrial dysfunction: pivotal role of superoxide dismutase (SOD). Cell Oncol 2018; 41(6): 637-50. PMID: 30088260.
19. Dai J, Liu M, Ai Q, Lin L, Wu K, Deng X, et al. Involvement of catalase in the protective benefits of metformin in mice with oxidative liver injury. Chem Biol Interact 2014; 216: 34-42. PMID: 24717679.
20. Takhshid M, Mehrabani D, Ai J, Zarepoor M. The healing effect of licorice extract in acetic acid-induced ulcerative colitis in rat model. Comp Clin Pathol 2012; 21: 1139-44.
21. Takhshid MA, Rosta A, Tavasouli AR, Khabaz Z. Protective effects of silymarin on acetic acid-induced colitis in rats. J Mazandaran Univ Med Sci 2011;21(84):53-61.
22. Takhshid M, Ai J, Tavasoli A, Ebrahimi L, Momenzadeh D. Protective effects of diets enriched with fish oil and grape seed extract on acetic acid induced colitis in Rat. J Gorgan Univ Med Sci 2010;12(1):1-8.
23. Bilsborough J, Fiorino MF, Henkle BW. Select animal models of colitis and their value in predicting clinical efficacy of biological therapies in ulcerative colitis. Expert Opin Drug Discov 2021; 16(5):567-77. PMID: 33245673.
24. Buczyńska A, Sidorkiewicz I, Krętowski AJ, Adamska A. Examining the clinical relevance of metformin as an antioxidant intervention. Front Pharmacol 2024; 15: 1330797. PMID: 38362157.
25. Hou X, Song J, Li XN, Zhang L, Wang X, Chen L, et al. Metformin reduces intracellular reactive oxygen species levels by upregulating expression of the antioxidant thioredoxin via the AMPK-FOXO3 pathway. Biochem Biophys Res Commun 2010; 396(2):199-205. PMID: 20398632.
26. Khezri MR, Varzandeh R, Ghasemnejad-Berenji M. Concomitant effects of metformin and vitamin C on indomethacin-induced gastric ulcer in rats: biochemical and histopathological approach. Drug Res 2024; 74(6): 280-9. PMID: 38968951.
27. Huang NL, Chiang SH, Hsueh CH, Liang YJ, Chen YJ, Lai LP. Metformin inhibits TNF-alpha-induced IkappaB kinase phosphorylation, IkappaB-alpha degradation and IL-6 production in endothelial cells through PI3K-dependent AMPK phosphorylation. Int J Cardiol 2009; 134(2): 169-75. PMID: 18597869.
28. Dalgleish AG, O'Byrne K. Inflammation and cancer: the role of the immune response and angiogenesis. Cancer Treat Res 2006; 130:1-38. PMID: 16610701.
29. Almallah YZ, Ewen SW, El-Tahir A, Mowat NA, Brunt PW, Sinclair TS, et al. Distal proctocolitis and n-3 polyunsaturated fatty acids (n-3 PUFAs): the mucosal effect in situ. J Clin Immunol 2000; 20(1):68-76. PMID: 10798610.
30. Tsuji G, Hashimoto-Hachiya A, Yen VH, Takemura M, Yumine A, Furue K, et al. Metformin inhibits IL-1β secretion via impairment of NLRP3 inflammasome in keratinocytes: implications for preventing the development of psoriasis. Cell Death Discov 2020; 6:11. PMID: 32194991.
31. Liu Y, Huang C, Ceng C, Zhan H, Zheng D, Han W. Metformin enhances nitric oxide production and diminishes Rho kinase activity in rats with hyperlipidemia. Lipids Health Dis 2014; 13:115. PMID: 25028180.
32. Ashabi G, Khalaj L, Khodagholi F, Goudarzvand M, Sarkaki A. Pre-treatment with

[Downloaded from jmums.mazums.ac.ir on 2026-11-29]

metformin activates Nrf2 antioxidant pathways and inhibits inflammatory responses through induction of AMPK after transient global cerebral ischemia. Metab Brain Dis 2015; 30(3): 747-54. PMID: 25413451.

33. Soraya H, Clanachan AS, Rameshrad M, Maleki-Dizaji N, Ghazi-Khansari M, Garjani A. Chronic treatment with metformin suppresses toll-like receptor 4 signaling and attenuates left ventricular dysfunction following myocardial infarction. Eur J Pharmacol 2014; 737: 77-84. PMID: 24842192.

[Downloaded from jmums.mazums.ac.ir on 2026-11-29]