

"Breast Tuberculosis or Cancer? Reporting a Common Diagnostic Error"

Farhang Babamahmoodi¹,
Abdolreza Babamahmoodi²

¹ Professor, Antimicrobial Resistance Research Center, Communicable Diseases Institute, Mazandaran University of Medical Sciences, Sari, Iran

² Assistant Professor, Antimicrobial Resistance Research Center, Communicable Diseases Institute, Mazandaran University of Medical Sciences, Sari, Iran

(Received January 27, 2025; Accepted December 17, 2025)

Abstract

Breast lesions in women often pose diagnostic challenges. Infectious causes like tuberculosis (TB) can easily be mistaken for malignancies such as breast cancer due to similar clinical features. This report examines a rare case of breast TB in a 23-year-old woman from northern Iran, who initially presented with a lump in her right breast. The differential diagnoses included both infectious and non-infectious causes, ultimately leading to a diagnosis of breast TB through paraclinical evaluations. Clinical symptoms included hyperesthesia, pain, and erythema around the areola, followed by purulent discharge. The patient denied any systemic symptoms such as fever or night sweats, as well as any family history of breast cancer or contact with individuals suspected of TB.

Eight months prior to presentation, similar symptoms in the left breast were treated as a pyogenic abscess with antibiotics, albeit without microbiological confirmation. Following a recurrence of symptoms in her right breast and a lack of improvement with antibiotic treatment, she was referred to our center for further evaluation. Initial microbiological tests, including acid-fast bacilli (AFB) staining from breast discharge, were negative. Ultrasound imaging revealed a hypoechoic mass with ductal ectasia, and a biopsy indicated granulomatous inflammation with caseous necrosis and the presence of AFB in the tissue smear. The patient was treated with a standard four-drug anti-tuberculosis regimen of isoniazid, rifampin, ethambutol, and pyrazinamide. Follow-up visits indicated gradual improvement in her lesions. After two months, treatment continued with isoniazid and rifampin for an additional four months, completing a six-month regimen. The HIV test was negative. Six months after discontinuing the medication, the patient remained asymptomatic with no signs of recurrence.

Though rare, breast TB emphasizes the need to include TB in the differential diagnosis of breast masses, especially in areas with high TB prevalence and lower breast cancer likelihood, to avoid unnecessary interventions.

Keywords: Tuberculosis, Breast disease, Granulomatosis, Mastitis, Case report

J Mazandaran Univ Med Sci 2026; 35 (252): 125-131 (Persian).

Corresponding Author: Abdolreza Babamahmoodi- Communicable Diseases Institute, Mazandaran University of Medical Sciences, Sari, Iran. (E-mail: rmmabm@gmail.com)

سل پستان یا سرطان؟ گزارش یک خطای تشخیصی شایع

فرهنگ بابامحمودی^۱عبدالرضا بابامحمودی^۲

چکیده

ضایعات پستان در زنان اغلب چالش‌های تشخیصی ایجاد می‌کنند، زیرا علل عفونی مانند سل (TB) به راحتی و به دلیل شباهت ویژگی‌های بالینی می‌توانند با بدخیمی‌هایی مانند سرطان پستان اشتباه گرفته شوند. این گزارش مورد به بررسی یک مورد نادر سل پستانی خانمی ۲۳ ساله از شمال ایران می‌پردازد که در ابتدا با توده ای در پستان راست خود مراجعه کرده بود. در تشخیص افتراقی عوامل عفونی و غیر عفونی مطرح شد و در نهایت با بررسی‌های پاراکلینیکی به عنوان سل پستان تشخیص داده شد. علائم بالینی شامل هایپرستری، درد، و اریتم در ناحیه اطراف هاله پستان نشان داده و سپس، ترشح چرکی پیدا کرد. علائم سیستمیک تب یا تعریق شبانه و سابقه خانوادگی سرطان پستان و تماس با افراد مشکوک به سل را گزارش نکردید. هشت ماه قبل از مراجعه، علائم مشابهی در پستان چپ داشت که به عنوان آبسه پیورن بدون تأیید میکروبیولوژیک با آنتی‌بیوتیک درمان شده بود. پس از شروع علائم در پستان راست، مجدداً آنتی‌بیوتیک دریافت کرد اما به علت عدم بهبودی به مرکز ما (بیمارستان رازی قائمشهر) ارجاع شد. آزمایشات اولیه میکروبیولوژیکی، شامل رنگ آمیزی باسیل اسیدفست (AFB)، از ترشحات پستانی منفی بود، در سونوگرافی توده هیپو اکویک با اکتنازی مجاری و در بیوپسی از توده مذکور التهاب گرانولوماتوز با نکروز کازاوز و در اسمیر بافت باسیل اسیدفست مشاهده شد. بیمار تحت درمان ضد سل چهار دارویی ایزونیاژید، ریفامپین، اتامبوتول و پیرازینامید قرار گرفت. پیگیری‌ها، نشان دهنده بهبودی تدریجی ضایعات بود. پس از دو ماه، درمان مرحله حمله درمان با ایزونیاژید و ریفامپین تا چهار ماه دیگر ادامه یافت تا دوره شش ماهه درمان تکمیل گردد. تست HIV منفی بود و شش ماه بعد از قطع داروها، بیمار بدون علامت و عود بوده است. سل پستان نادر است اما این برقرار گرفتن سل در تشخیص افتراقی توده‌های پستانی، به ویژه در مناطق با شیوع بالای سل و احتمال کم‌تر سرطان پستان، تأکید می‌کند، تا از اقدامات غیر ضروری جلوگیری شود.

واژه‌های کلیدی: بیماری‌های پستان، گرانولوماتوزیس، ماستیت سلی، گزارش مورد

مقدمه

هر ارگانی می‌تواند به سل (TB) مبتلا شود، اما پستان یک ناحیه غیر معمول برای ابتلا به این بیماری است. مطالعات نشان داده‌اند که سل پستان در حدود ۰/۶ تا ۳/۶ درصد از تمام موارد این بیماری را شامل می‌شود و سل دیواره قفسه سینه نیز در حدود ۱ تا ۵ درصد از کل موارد سل خارج از ریه (extrapulmonary TB) را تشکیل می‌دهد (۱).

E-mail: mmsabm@gmail.com

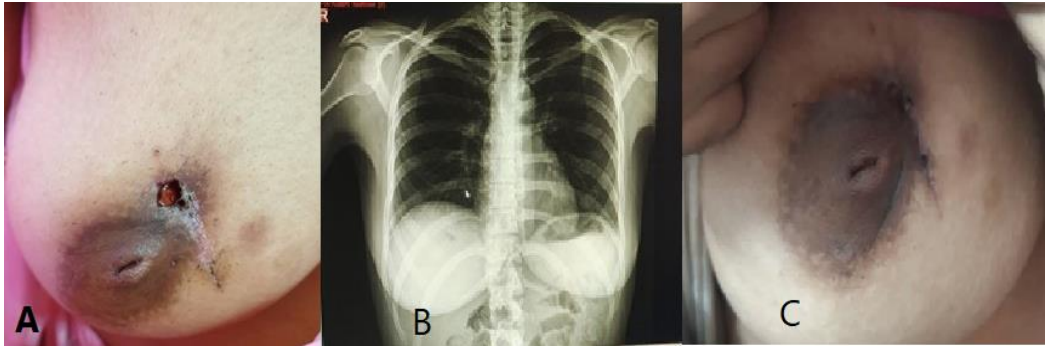
مؤلف مسئول: عبدالرضا بابامحمودی - ساری: پژوهشکده بیماریهای واگیر، دانشگاه علوم پزشکی مازندران، ساری، ایران
۱. استاد، مرکز تحقیقات مقاومت های میکروبی، پژوهشکده بیماریهای واگیر، دانشگاه علوم پزشکی مازندران، ساری، ایران
۲. استادیار، مرکز تحقیقات مقاومت های میکروبی، پژوهشکده بیماریهای واگیر، دانشگاه علوم پزشکی مازندران، ساری، ایران
تاریخ دریافت: ۱۴۰۳/۱۱/۸ تاریخ ارجاع جهت اصلاحات: ۱۴۰۳/۱۱/۲۷ تاریخ تصویب: ۱۴۰۴/۹/۲۶

شکایتی از تب، لرز، سرفه یا تعریق شبانه قبل و بعد از شروع علائم پستان را نداشت. سابقه بیماری مهم یا خانوادگی، به ویژه سرطان پستان را ذکر نکرد و هر گونه تماس نزدیک با فرد مشکوک به سل را رد کرد. هشت ماه قبل از بیماری فعلی، علائم مشابهی در دور هاله چپ بدون لنفادنوپاتی داشت. تحت ویزیت یک جراح عمومی قرار گرفت و سونوگرافی انجام شد که آبسه‌ای به اندازه ۳۰×۲۵ میلی‌متر را نشان داد. ضایعه پس از تخلیه و درمان با آنتی‌بیوتیک‌های خوراکی (لووفلوکساسین و کلیندامایسین به مدت ۱۰ روز) بهبود یافت. متأسفانه، نمونه‌ای از آبسه تخلیه شده برای آزمایش میکروبیولوژیک ارسال نشد. پس از ظاهر شدن ضایعه فعلی در پستان راست، مجدداً به جراح قبلی مراجعه و بدون انجام مطالعه پاراکلینیکی، سفکسیم و کلیندامایسین تجویز گردید. این بار، علی‌رغم درمان آنتی‌بیوتیکی، علائم بیمار ادامه یافت، لذا به مرکز ما ارجاع و توسط متخصص بیماری‌های عفونی ویزیت شد. نتایج اولیه اسمیر و کشت ترشح زخم برای باکتری‌ها و قارچ‌های رایج و رنگ‌آمیزی اسید-فست منفی بودند. در سونوگرافی، توده‌ای هیپواکو با اکتازی مجرای شیری گزارش شد. بیوپسی برشی انجام شد و پاتولوژیست در گزارش خود التهاب گرانولوماتوز با نکروز پیری را ذکر کرد. همچنین در اسمیر بافت، باسیل اسیدفست (AFB) گزارش شد. رادیوگرافی قفسه سینه طبیعی بود (تصویر شماره ۱، B). درمان چهار دارویی ترکیبی ضد سل (ایزونیازید، ریفامپیسین، اتامبوتول و پیرازینامید) شروع شد. در ویزیت‌های ماهانه بعدی، حال عمومی بیمار خوب بود و ضایعات به تدریج بهبود یافتند. پس از دو ماه، درمان با ایزونیازید و ریفامپیسین ادامه یافت تا مدت شش ماه درمان ضد سل کامل شود. تست HIV بیمار منفی بود و شش ماه پس از درمان، بیمار مورد پیگیری قرار گرفت و علائم یا یافته‌ای مبنی بر عود ضایعه در پستان مشاهده نشد (تصویر شماره ۱، C).

در کشورهای توسعه یافته، سل پستان کم‌تر از ۰/۱ درصد از تمام بیماری‌های پستان را موجب می‌شود، اما در کشورهای در حال توسعه، حدود ۰/۲ تا ۰/۵ درصد از ضایعات پستان را به اختصاص داده است (۲). این آمارها نشان دهنده تفاوت‌های چشمگیر در شیوع سل پستان بسته به وضعیت بهداشتی و سطح توسعه کشورها است. در کشورهای با درآمد بالا و سیستم بهداشت پیشرفته، به دلیل کنترل بهتر سل و تشخیص زود هنگام، این بیماری بسیار نادر است، در حالی که در کشورهای در حال توسعه که بار ابتلا به سل بالاتر است، سل پستان بیش‌تر مشاهده می‌شود. اگرچه سل پستان در عصر حاضر نسبتاً نادر است، آگاهی از این بیماری که اغلب با سرطان پستان اشتباه می‌شود، ضروری است؛ زیرا بیش‌تر بیماران سل پستان، با وجود داشتن توده‌ای که ظاهری بدخیم دارد، به درمان غیر جراحی نیاز دارند (۳). متأسفانه، سل پستان ویژگی‌های پاتونوگنومیک خاصی نداشته و مطالعات محدودی در متون علمی پزشکی در مورد ویژگی‌های بالینی، روش‌های تشخیصی، شیوه‌های درمان و نتایج آن وجود دارد. با عنایت به این که تظاهرات بیماری‌های عفونی در مناطق مختلف ممکن است متفاوت باشند، مطالعات اپیدمیولوژیک محلی و ملی می‌توانند از اهمیت زیادی برخوردار باشند (۴).

معرفی بیمار

در این مطالعه موردی با کد اخلاق IR.MAZUMS.REC.1400.647 مورد تایید کمیته اخلاق در پژوهش دانشگاه علوم پزشکی مازندران، بیمار دختر خانمی ۲۳ ساله از شمال ایران بود که به دلیل توده‌ای در پستان راست که از یک ماه قبل آغاز شده بود به مرکز ما (بیمارستان رازی قائمشهر) ارجاع داده شد. در اطراف هاله پستان راست خود هیپرآستزی، درد و اریتم را ذکر می‌کرد (تصویر شماره ۱، A). دو روز پس از بستری، ترشح چرکی در محل درگیری داشت.



تصویر شماره ۱: A: ضایعه پستان قبل از شروع درمان، B: رادیوگرافی قفسه سینه بدون درگیری ریوی، C: ضایعه بهبود یافته پس از شش ماه درمان داروی ضد سل

بحث

به طور کلی، ۹۵ نفر (۹۸/۹ درصد) از موارد گزارش شده زنان و یک نفر مرد (۱/۱ درصد) بود. بیشترین شیوع بیماری در گروه سنی ۲۰ تا ۴۰ سال (۵۸/۳ درصد) و پس از آن گروه سنی ۴۱ تا ۶۰ سال (۳۱/۳ درصد) بود، و ۹ نفر (۹/۳ درصد) بالای شصت سال و یک نفر (۱ درصد) زیر بیست سال داشتند. رابطه معنی داری بین سابقه شیردهی و بروز سل وجود نداشت. پستان چپ در ۵۶ مورد (۵۸/۳ درصد) و سمت راست در ۳۶ مورد (۳۷/۵ درصد) مبتلا شده بود و در چهار مورد (۴/۲ درصد) درگیری دوطرفه تشخیص داده شد. شایعترین علائم بالینی شامل درد پستان ۵۸ (۶۰/۴ درصد)، ضخیم شدن و/یا تغییر رنگ پوست ۵۴ (۵۶/۳ درصد)، تورم و زخم‌های پوستی ۴۷ (۴۹ درصد)، توده قابل لمس منفرد ۴۶ (۴۷/۹ درصد)، لنفادنوپاتی زیر بغل ۳۹ (۴۰/۶ درصد)، علائم عمومی ۳۵ (۳۶/۵ درصد)، ترشح نوک پستان ۲۱ (۲۱/۹ درصد) و توده‌های قابل لمس متعدد ۱۲ (۱۲/۵ درصد) به ترتیب بودند. در حالی که ۴۹ مورد (۵۱ درصد) هیچ تماسی با مورد شناخته شده سل نداشتند، ۲۴ مورد (۲۵ درصد) حضور فرد آلوده در نزدیکی خود را قبل از آغاز بیماری گزارش کردند و ۲۳ مورد (۲۴ درصد) گزارش‌های نامطمئن و مشکوکی از سابقه تماس داشتند. علاوه بر پستان، دیگر اعضای درگیر در سل شامل غدد لنفاوی ۳۹ (۴۰/۶ درصد)، ریه‌ها ۶ (۶/۳ درصد)، و دیواره قفسه سینه ۳ (۳/۱ درصد) بودند، اما در ۴۸ مورد (۵۰ درصد) هیچ قسمت دیگری از بدن توسط سل تحت تاثیر قرار نگرفته بود. در بیشترین موارد (۶۶/۷ درصد)، بیوپسی بافت و/یا مطالعه هیستوپاتولوژی برای

مایکوباکتریوم تویرکلوزیس می‌تواند از سه طریق، گسترش خونی، تزریق مستقیم به پوست، یا از گسترش از بافت‌های مجاور مانند غدد لنفاوی، به پستان برسد (۵). سل پستان به «شبه‌ساز بزرگ» معروف است زیرا به راحتی با سرطان پستان اشتباه می‌شود (۶). در حقیقت، به دلیل تنوع در تظاهر سل پستان، اغلب با سرطان، ماستیت گرانولوماتوز، سارکوئیدوز، سلولیت یا آبسه چرکی اشتباه می‌شود (۴). از آنجایی که علائم خاصی ندارد و شیوع بیماری نیز اندک است، کم‌تر به آن فکر می‌شود و به همین دلیل تشخیص آن به تأخیر می‌افتد. به طور معمول، پیش از تشخیص قطعی، اقدامات تشخیصی غیر ضروری و پرهزینه و درمان‌های نامناسب انجام می‌شود (۷). شایع‌ترین تظاهرات بالینی وجود توده در پستان است که ممکن است دردناک یا بدون درد باشد، با یا بدون ترشح، و ممکن است لنفادنوپاتی زیر بغل نیز وجود داشته باشد (۸، ۹). این توده می‌تواند مشابه یک ضایعه بدخیم با حاشیه‌ای نامشخص و چسبندگی به بافت‌های مجاور باشد (۱۰). سایر تظاهرات بالینی شامل ندولاریتی منتشر، تورم پستان، معکوس شدن نوک پستان یا کشیدگی پوست، فیستول، آبسه‌های مکرر یا زخم‌های مزمن است (۳، ۹، ۱۱).

در مطالعه مروری دیگری که نویسندگان این مقاله منتشر کرده اند مقالات مربوط به سل پستان در ایران بررسی شد که در نهایت، ۱۸ مقاله که مجموعاً ۹۵ بیمار مبتلا به ماستیت سلی را گزارش گردید، مجموعاً ۹۶ مورد گزارش این بیماری موجود است (۱۲).

شدت سیگنال بالا در تصاویر T2-وزن دار نشان می دهد که حاشیه‌هایی صاف یا نامنظم داشته و افزایش در حاشیه در توالی پس از کنتراست دیده می شود. با این حال، این یافته‌ها برای آبسه‌های سلی غیر خاص هستند. همچنین، MRI ممکن است درگیری دیواره قفسه سینه یا فیستول با پرده پلور را نشان دهد (۱۷).

استاندارد طلایی برای تشخیص سل پستان، شناسایی *M. tuberculosis* با رنگ آمیزی خاص (رایج ترین آن رنگ آمیزی ذیل-نیلسن برای باکتری‌های اسید فست) یا جداسازی ارگانیزم از ضایعه در کشت است. در بیش تر موارد تعداد باسیل‌ها نسبت به آنچه که در عفونت‌های ریوی مشاهده می شود، کم است، بنابراین جدا کردن *M. tuberculosis* از ضایعات دشوار است (۱۸). سیتولوژی آسپیراسیون با سوزن ریز (FNA) و یافته‌های پاتولوژیک از نمونه‌های بیوپسی علاوه بر واکنش زنجیره‌ای پلیمرز (PCR) دیگر گزینه‌های تشخیصی هستند (۱۳).

تشخیص قطعی سل پستان در نمونه‌های بیوپسی برای پاتولوژیست‌ها چالش برانگیز است. از نظر هیستوپاتولوژیک، سل پستان یک نوع التهاب گرانولوماتوز است و می توان آن را با شناسایی گرانولوماهای سلول اپیتلیوئیدی، سلول‌های غول‌پیکر لانگرهانس و تجمعات لنفوهایستوسیتیک تشخیص داد، با یا بدون نکروز کازبوز التهاب گرانولوماتوز می تواند در نمونه‌های با روش FNA در حدود ۷۳ درصد از موارد شناسایی شود (۱۳). آنچه که تشخیص قطعی را چالش برانگیز می کند این است که بیماری‌های سیستمیک یا پستانی دیگر مانند سارکوئیدوز، ماستیت گرانولوماتوز ایدیوپاتیک، گرانولوماتوز با پلی آنژیت، واکنش به جسم خارجی، نکروز چربی تروماتیک و برخی دیگر از عفونت‌ها مانند آکتینومیکوز و عفونت‌های قارچی ممکن است الگوی پاتولوژیک مشابهی در بافت نشان دهند که از سل غیرقابل تمایز است یا بسیار دشوار به نظر می رسد که تمایز قائل شویم (۱۳، ۱۹).

تشخیص سل ضروری بود. مطالعه باکتریولوژیکی (اسمیر و کشت) ترشحات فقط در ۳۰ مورد (۳۱/۳ درصد) کمک کننده بود. در ۲۵ نفر (۲۶/۱ درصد) هیچ مداخله جراحی برای تشخیص و درمان ضروری نبود، اما ترکیبی از جراحی و درمان دارویی برای تشخیص یا کنترل عوارض سل پستان مانند عدم موفقیت درمان و مدیریت آبسه یا فیستول در ۷۱ مورد (۷۳/۹ درصد) مورد نیاز بود. در ۹۲ مورد (۹۵/۸ درصد) شش ماه درمان ضد سل بدون عود بیماران بهبود یافتند، اما در ۴ مورد (۴/۲ درصد) با یک سال پیگیری عود مشاهده شد (۱۲).

ریسک ابتلا به سل پستان در مردان کم است، اما تشخیص آن می تواند دشوار باشد و تأخیر در تشخیص نیز رایج است. در یک مرور سیستماتیک، کواگیو و همکاران ۲۶ مورد سل ۵۶/۵ سال بود. در حدود ۹۰ درصد از این موارد، توده به صورت یک طرفه همراه با لنفادنیت زیر بغل (۲۷/۸ درصد) و التهاب پوست (۳۳/۳ درصد) بود. شایع ترین علائم درد (۶۴/۷ درصد) و تب (۳۵/۳ درصد) بودند. مطالعات سیتولوژیک و کشت با استفاده از آسپیراسیون با سوزن ریز، رایج ترین روش‌های تشخیصی بودند (۶۱/۵ درصد). پیش آگهی کلی پس از درمان با رژیم استاندارد ضد سل با یا بدون مداخله جراحی (برش/درن) خوب بود.

بررسی‌های تصویربرداری مانند ماموگرافی، سونوگرافی، سی تی اسکن (CT) یا تصویربرداری با تشدید مغناطیسی (MRI) نتایج قطعی حساس و خاصی ارائه نمی دهند، اما می توانند سرخ‌های تشخیصی ارائه کنند (۱۵-۱۳). به عنوان مثال، سونوگرافی می تواند توده‌ای هتروژن حاوی مایع را نشان دهد که ممکن است با یا بدون اکو درون دستگامی در حال حرکت باشد. همچنین، لنفادنوپاتی زیر بغل یا درون پستان، کلسیفیکاسیون‌ها و کانال‌های سینوسی پوستی ممکن است مشاهده شوند. در ماموگرافی، یک آبسه سلی به صورت یک مجرای متراکم که توده پستان را به ضخیم شدن سطحی پوست متصل می کند، ظاهر می شود (۱۶). MRI یک ضایعه پستانی با

دانه‌های گوگردی در ضایعه ویژگی هیستوپاتولوژیک خاص آکتینومیکوز است (۲۴، ۲۵).
 اگرچه هیچ موردی از ماستیت سلی در زمینه عفونت HIV در بین موارد گزارش شده از ایران نبوده است، اما همزمانی با HIV یک عامل خطر مهم برای سل خارج از ریه از جمله سل پستان است (۲۶).
 برای تشخیص صحیح و به‌موقع سل پستان، داشتن سطح بالای از ظن، به ویژه در کشورهایی که سل بومی است، ضروری است. به دلیل تعداد کم باکتری‌های باسیل در این نوع سل، تشخیص میکوباکتیریا در اسمیر دشوار است، بنابراین کشت و مطالعات پاتولوژیک ابزارهای خوبی برای تشخیص هستند. درمان سل پستان همانند درمان استاندارد سل ریوی شش ماهه با داروهای استاندارد خط اول است. عود بیماری نادر است.

مهم‌ترین و چالش‌برانگیزترین تشخیص‌های افتراقی، سارکوئیدوز و ماستیت گرانولوماتوز لوبولار هستند. ماستیت گرانولوماتوز ایدیوپاتیک (IGM) یک واکنش التهابی است که با گرانولوم‌های غیر نکروزه و گاهی همراه با نفوذ نوتروفیلی و تشکیل میکروآبسه‌های متعدد مشخص می‌شود. در IGM، گرانولوم‌ها محدود به لوبول‌های پستان هستند، در حالی که در ماستیت سلی بیش‌تر گرانولوم‌ها در اطراف داکت‌ها به جای لوبول‌ها قرار دارند. حضور گرانولوم‌های نکروزه تشخیص ماستیت سلی را تایید می‌کند، در حالی که وجود گرانولوم‌های غیر نکروزه و محدود به لوبول‌ها احتمال تشخیص سارکوئیدوز پستان را افزایش می‌دهد (۲۳-۲۰).
 نکروز چربی تروماتیک محدود به سلول‌های چربی شکسته شده در معاینه هیستوپاتولوژیک است. حضور

References

- Chitrambalam TG, Sundaraj J, Christopher PJ, Paladugu R. Case series on variable presentations of tuberculosis of the breast. *BMJ Case Rep* 2020;13(12): e236019 PMID: 33310826.
- Challa VR, Srivastava A, Dhar A. Scrofulous swelling of the bosom masquerading as cancer. *Indian J Med Microbiol* 2014;32(1):82-84 PMID: 24399398.
- Quaglio G, Pizzol D, Isaakidis P, Bortolani A, Tognon F, Marotta C, et al. Breast Tuberculosis in Women: A Systematic Review. *Am J Trop Med Hyg* 2019;101(1):12-21 PMID: 31115305.
- Marinopoulos S, Lourantou D, Gatzionis T, Dimitrakakis C, Pappaspyrou I, Antsaklis A. Breast tuberculosis: Diagnosis, management and treatment. *Int J Surg Case Rep* 2012;3(11):548-550 PMID: 22918083.
- Kayali S, Alhamid A, Kayali A, Danial AK, Brimo Alsaman MZ, Alhamid A, et al. Primary Tuberculous Mastitis: The first report from Syria. *Int J Surg Case Rep* 2020; 68: 48-51 PMID: 32114352.
- Rizzo G, Colli F, De Marco P, La Brocca A, Militello G, Gulotta G. An unusual presentation of breast tuberculosis: A case report. *Clin Case Rep* 2021;9(1):210-212.
- Akçay MN, Sağlam L, Polat P, Erdoğan F, Albayrak Y, Povoski SP. Mammary tuberculosis -- importance of recognition and differentiation from that of a breast malignancy: report of three cases and review of the literature. *World J Surg Oncology* 2007; 5: 67 PMID: 17577397.
- Ghaleb M, Seghaier S, Adouni O, Bouaziz H, Bouida A, Hassouna JB, et al. Breast tuberculosis: a case series. *J Med Case Rep* 2021;15(1):73 PMID: 33608057.
- Hiremath BV, Subramaniam N. Primary breast tuberculosis: diagnostic and therapeutic dilemmas. *Breast Dis* 2015;35(3):187-193 PMID: 26406542.
- Hammami F, Koubaa M, Hentati Y, Chakroun A, Rekik K, Marrakchi C, et al.

- Breast tuberculosis: a diagnosis not to be forgotten. *J Turk German Gynecol Assoc* 2021;22(2):107-111 PMID: 33631876.
11. Efared B, Sidibé IS, Erregad F, Hammam N, Chbani L, El Fatemi H. Breast tuberculosis: a report of five cases. *Trop Med Health* 2017;45(1):40 PMID: 29255377.
 12. Babamahmoodi F, Babamahmoodi A, Barzegar R, Sadr M, Rezaei M, Marjani M. Breast Tuberculosis in Iran: A Comprehensive Review. *Int J Mycobacteriol* 2024;13(1):1-6 PMID: 38771272.
 13. Sinha R, Rahul. Breast tuberculosis. *Indian J Tuberc* 2019;66(1):6-11 PMID: 30797285.
 14. Meerkotter D, Spiegel K, Page-Shipp LS. Imaging of tuberculosis of the breast: 21 cases and a review of the literature. *J Med Imaging Radiat Oncol* 2011;55(5):453-460 PMID: 22008163.
 15. Mathew D, Rubin G, Mahomed N, Rayne S. Imaging and clinical features of breast tuberculosis: a review series of 62 cases. *Clin Radiol* 2020;75(7):561 e13- e24 PMID: 32321647.
 16. Longman CF, Champion T, Butler B, Suaris TD, Khanam A, Kunst H, et al. Imaging features and diagnosis of tuberculosis of the breast. *Clin Radiol* 2017;72(3):217-222 PMID: 28065639.
 17. Rodriguez-Takeuchi SY, Renjifo ME, Medina FJ. Extrapulmonary Tuberculosis: Pathophysiology and Imaging Findings. *Radiographics* 2019;39(7):2023-2037 PMID: 31697616.
 18. Oucharqui S, Adil H, Benaissa E, Bssaibis F, En-Nafaa I, Maleb A, et al. Breast tuberculosis: A forgotten diagnosis. *IDCases* 2021;26:e01341 PMID: 34840955.
 19. Jairajpuri ZS, Jetley S, Rana S, Khetrapal S, Khan S, Hassan MJ. Diagnostic challenges of tubercular lesions of breast. *J Lab Physicians* 2018;10(2):179-184 PMID: 29692584.
 20. Barreto DS, Sedgwick EL, Nagi CS, Benveniste AP. Granulomatous mastitis: etiology, imaging, pathology, treatment, and clinical findings. *Breast Cancer Res Treat* 2018;171(3):527-534 PMID: 29971624.
 21. Yazdani F, Vasigh M, Zand S, Azmoudeh AF, Rahmani M, Mashoori N, et al. Idiopathic Granulomatous Mastitis; Radio-pathologic findings and Grading based on Clinical Presentation and treatment outcome in 224 patients. *Arch Breast Cancer* 2022;9(3-SI):293-300.
 22. Wolfrum A, Kümmel S, Theuerkauf I, Pelz E, Reinisch M. Granulomatous Mastitis: A Therapeutic and Diagnostic Challenge. *Breast Care* 2018;13(6):413-418 PMID: 30800035.
 23. Reis J, Boavida J, Bahrami N, Lyngra M, Geitung JT. Breast sarcoidosis: Clinical features, imaging, and histological findings. *Breast J* 2021;27(1):44-47 PMID: 33034055.
 24. Baykan AH, Sayiner HS, Inan I, Aydin E, Erturk SM. Primary breast tuberculosis: imaging findings of a rare disease. *Insights Imaging* 2021;12(1):19 PMID: 33587199.
 25. Khanna R, Prasanna GV, Gupta P, Kumar M, Khanna S, Khanna AK. Mammary tuberculosis: report on 52 cases. *Postgrad Med J* 2002;78(921):422-424 PMID: 12151660.
 26. Méda ZC, Sombié I, Sanon OW, Maré D, Morisky DE, Chen YM. Risk factors of tuberculosis infection among HIV/AIDS patients in Burkina Faso. *AIDS Res Hum Retroviruses* 2013;29(7):1045-1055 PMID: 23517547.