ORIGINAL ARTICLE

Diagnostic Value of Transcranial Sonography in Parkinson's Disease Among Iranian Patients

Abdoreza Ghoreishi[1],
Taher Ghazizadeh Khosroshahi[2],
Elyar Sadeghi Hokmabadi[3],
Seyed Hossein Aghamiri[4],
Reyhane Soleymani[5],
Ghazal Malekmahmoudi[6],
Ghazaleh Bahrami[7],
Mahdi Ahani[8]

[1] Associate Professor, Department of Neurology, School of Medicine, Zanjan University of Medical Sciences, Head of Stroke Care Unit, Valiasr Hospital, Zanjan, Iran
2 Neurologist, Department of Neurology, School of Medicine, Zanjan University of Medical Sciences, Valiasr Hospital, Zanjan, Iran
[3] Associate Professor, Department of Neurology, Faculty of Medicine, Tabriz University of Medical Sciences, Tabriz, Iran
[4] Associate Professor, Department of Neurology, School of Medicine, Shahid Beheshti University of Medical Sciences, Tehran, Iran
[5] Assistant Professor, Department of Neurology, School of Medicine, Zanjan University of Medical Sciences, Valiasr Hospital, Zanjan, Iran
[6] Neurologist, AmirAlmomenin Hospital, Golestan University of Medical Sciences, Gorgan, Iran
[7] PhD Student in Microbiology, Islamic Azad University, Zanjan Branch, Zanjan, Iran
[8] Student Research Committee, School of Medicine, Zanjan University of Medical Sciences, Zanjan, Iran

(Received July 1, 2025; Accepted November 10, 2025)

Abstract

Background and purpose: Parkinson's disease (PD) is the second most prevalent neurodegenerative disorder after Alzheimer's disease. Diagnosing Parkinson's disease at the preclinical stage, and distinguishing it from other movement disorders in their early phases, remains challenging. Substantia nigra echogenicity was assessed using transcranial sonography, and an optimal diagnostic cutoff value was identified.

Materials and methods: In this case–control study conducted at Valiasr Hospital, 34 patients with Parkinson's disease (aged >40 years) and 34 age-matched healthy controls were enrolled. All participants underwent transcranial sonography performed by a specialist, and the substantia nigra echogenic area was bilaterally measured by a sonographer using standardized settings. Data were analyzed using the Mann–Whitney U test and ROC curve analysis to compare groups and to establish the optimal diagnostic cutoff.

Results: The mean age was 62.3 ± 7.4 years in the PD group and 61.8 ± 6.9 years in controls (P= 0.72), with no significant difference in sex distribution between the groups (P = 0.65). The mean bilateral substantia nigra echogenic area was 29.26 ± 6.77 mm² in the case group and 10.00 ± 3.96 mm² in the control group (P< 0.001). The identified cutoff value for the mean bilateral substantia nigra echogenic area was 20.00 mm², with a sensitivity of 100% and a specificity of 97% (P< 0.001).

Conclusion: Transcranial sonography (TCS), with a sensitivity of 100% and a specificity of 97% at a threshold of 20 mm², is an accurate and noninvasive method for the diagnosis of Parkinson's disease and may help address the limitations of MRI in differentiating Parkinson's disease from atypical parkinsonian syndromes (AP). In patients with Parkinson's disease, substantia nigra echogenicity increases, whereas its measured area decreases. Moreover, the 20 mm² threshold identified in the Iranian population is consistent with previous studies and underscores the need for further research in this field.

Keywords: Parkinson's disease, substantia nigra, transcranial sonography, parkinsonism

J Mazandaran Univ Med Sci 2025; 35 (251): 75-88 (Persian).

Corresponding Author: Mahdi Ahani - Student Research Committee, School of Medicine, Zanjan University of Medical Sciences, Zanjan, Iran (E-mail: mahdi.ahani14@gmail.com)

[Downloaded from jmums.mazums.ac.ir on 2026-11-27]

پژوهشی

مجله دانشگاه علوم پزشکی مازندران
دوره سی و پنجم شماره ۲۵۱ آذر سال ۱۴۰۴ (۷۵-۸۸)

سونوگرافی ترانس کرانیال برای تشخیص بیماری پارکینسون در بیماران ایرانی

عبدالرضا قریشی[۱]
طاهر قاضی زاده خسروشاهی[۲]
الیار صادقی حکم آبادی[۳]
سید حسین آقامیری[۴]
ریحانه سلیمانی[۵]
غزل ملک محمودی[۶]
غزاله بهرامی[۷]
مهدی آهنی[۸]

چکیده

سابقه و هدف: بیماری پارکینسون (Parkinson's disease PD) پس از بیماری آلزایمر، دومین اختلال شایع نورودژنراتیو محسوب می‌شود. تشخیص این بیماری در مرحله پیش بالینی و نیز تمایز آن از سایر بیماری‌ها در مراحل اولیه، از نظر بالینی بسیار دشوار است. در این مطالعه از سونوگرافی ترانس کرانیال برای اندازه‌گیری اکوژنسیته ماده سیاه مغز (سابستانشیا نیگرا) استفاده شد و مقدار آستانه تشخیصی مناسب برای آن تعیین گردید.

مواد و روش ها: در این مطالعه مورد-شاهدی، که در بیمارستان ولیعصر زنجان انجام شد، ۳۴ بیمار بالای ۴۰ سال با تشخیص قطعی بیماری پارکینسون و ۳۴ فرد سالم هم سن و بدون سابقه بیماری وارد مطالعه شدند. هر دو گروه تحت سونوگرافی ترانس کرانیال توسط متخصص مجرب قرار گرفتند و مساحت ناحیه اکوژن ماده سیاه در هر دو سمت مغز اندازه‌گیری و ثبت شد. سپس داده‌ها مورد تجزیه و تحلیل آماری توسط آزمون U مان-ویتنی (Mann-Whitney U test) و نمودار ROC قرار گرفتند.

یافته‌ها: میانگین سن بیماران ۷/۴ ±۶۲/۳ و در گروه کنترل ۶/۹ ±۶۱/۸ سال بود (P =۰/۷۲) و توزیع جنس در دو گروه تفاوت معنی‌داری نداشت (P =۰/۶۵). میانگین مساحت اکوژن ماده سیاه در دو طرف مغز در گروه بیماران برابر با ۶/۷۷±۲۹/۲۶ میلی‌متر مربع و در گروه شاهد برابر با ۳/۹۶±۱۰/۰۰ میلی‌متر مربع بود (P <۰/۰۰۱). مقدار آستانه تشخیصی به دست آمده برای میانگین مساحت اکوژن ماده سیاه دو طرفه، ۲۰/۰۰ میلی‌متر مربع بود که دارای حساسیت ۱۰۰ درصد و ویژگی ۹۷ درصد بود (P <۰/۰۰۱).

استنتاج: سونوگرافی ترانس کرانیال (Transcranial sonography TCS) با حساسیت ۱۰۰ درصد و ویژگی ۹۷ درصد در آستانه ۲۰ میلی‌متر مربع، روشی دقیق و غیر تهاجمی برای تشخیص بیماری پارکینسون بوده و محدودیت‌های MRI در تمایز پارکینسون از پارکینسونیسم‌های غیر تیپیک را جبران می‌کند. با توجه به این که در بیماران پارکینسون اکوژنیسته جسم سیاه افزایش و مساحت آن کاهش یافت و هم‌چنین آستانه ۲۰ میلی‌متر مربع در جمعیت ایرانی با مطالعات پیشین همخوانی دارد، نیاز به تحقیقات بیش‌تر در این زمینه را برجسته می‌کند.

واژه های کلیدی: بیماری پارکینسون، ماده سیاه، سونوگرافی ترانس کرانیال، پارکینسونیسم، سونوگرافی

مولف مسئول: مهدی آهنی- زنجان بیمارستان ولیعصر، دپارتمان نورولوژی **E-mail:**mahdi.ahani14@gmail.com
۱. دانشیار، گروه نورولوژی، دانشکد پزشکی، دانشگاه علوم پزشکی زنجان، زنجان، ایران
۲. متخصص نورولوژی، مرکز آموزشی درمانی ولیعصر، دانشگاه علوم پزشکی زنجان،زنجان، ایران
۳. دانشیار، گروه نورولوژی، دانشکد پزشکی، دانشگاه علوم پزشکی تبریز، تبریز، ایران
۴.دانشیار، گروه نورولوژی، دانشکد پزشکی، دانشگاه علوم پزشکی شهید بهشتی، تهران، ایران
۵. استادیار، گروه نورولوژی، دانشکده پزشکی، دانشگاه علوم پزشکی زنجان، زنجان، ایران
۶. متخصص نورولوژی، مرکز آموزشی درمانی امیرالمومنین، دانشگاه علوم پزشکی گلستان،گرگان، ایران
۷.دانشجوی دکترای میکروبیولوژی، دانشکده میکروبیولوژی، دانشگاه آزاد اسلامی زنجان، زنجان، ایران
۸.دانشجوی دکترای عمومی، دانشکد پزشکی، دانشگاه علوم پزشکی زنجان، زنجان، ایران

تاریخ دریافت : ۱۴۰۴/۴/۱۰ تاریخ ارجاع جهت اصلاحات : ۱۴۰۴/۴/۱۸ تاریخ تصویب : ۱۴۰۴/۸/۱۹

[Downloaded from jmums.mazums.ac.ir on 2026-11-27]

مقدمه

بیماری پارکینسون (PD) یک اختلال نورودژنراتیو پیشرونده است که به عنوان دومین بیماری شایع نورودژنراتیو پس از بیماری آلزایمر در سراسر جهان شناخته می‌شود(۱، ۲). از نظر اپیدمیولوژی، بیماری پارکینسون یک چالش سلامت عمومی فزاینده در سطح جهانی است. شیوع این بیماری با افزایش سن ارتباط مستقیم دارد و طی دو دهه آینده به طور قابل توجهی، احتمالاً تا دو برابر، افزایش یابد(۳). این افزایش شیوع، پیامدهای اقتصادی و اجتماعی گسترده‌ای به همراه دارد. علاوه بر این، کاهش کیفیت زندگی بیماران و فشار روانی و فیزیکی بر مراقبان، بعد اجتماعی این بار را تشدید می‌کند(۴). پاتوفیزیولوژی بیماری پارکینسون با دو ویژگی اصلی، اول، تخریب پیشرونده نورون‌های دوپامینرژیک در ناحیه پارس کامپاکتای ماده سیاه (Substantia Nigra pars compacta)، که منجر به کمبود دوپامین در استریاتوم و اختلال در مدارهای کنترل حرکت می‌شود و عامل اصلی علائم حرکتی مانند کندی حرکت، لرزش و سفتی است. دوم، تجمع پروتئین آلفا-سینوکلئین به صورت اجسام و نوریت‌های لووی در نورون‌ها، شناخته می‌شود. نکته حیاتی این است که پاتولوژی پارکینسون فراتر از سیستم دوپامینرژیک بوده و مناطق و سیستم‌های نوروترانسمیتری متعددی (مانند سیستم‌های سروتونرژیک، نورآدرنرژیک، کولینرژیک) را در مغز و سیستم عصبی محیطی درگیر می‌کند. این درگیری گسترده، مسئول طیف وسیع علائم غیر حرکتی بیماری از جمله مشکلات خواب، بویایی، خلقی، شناختی و عملکرد سیستم عصبی خودکار است و بر ماهیت سیستمیک این اختلال تأکید دارد(۵، ۶).

تظاهرات بالینی بیماری پارکینسون به دو دسته اصلی حرکتی و غیر حرکتی تقسیم می‌شوند. علائم حرکتی که اغلب برای تشخیص بالینی مورد استفاده قرار می‌گیرند، شامل ترمور در استراحت، ریجیدیتی (سفتی عضلانی)، برادی کینزی (کندی حرکت) و بی‌ثباتی وضعیتی (عدم تعادل) هستند(۷). با این حال، علائم غیر حرکتی معمولاً سال‌ها پیش از بروز علائم حرکتی ظاهر می‌شوند و شامل طیف وسیعی از اختلالات از جمله کاهش حس بویایی، یبوست مزمن، اختلالات خواب، دیس‌اتونومی (اختلال در عملکرد سیستم عصبی خود مختار مانند افت فشار خون وضعیتی)، افسردگی، اضطراب و در مراحل پیشرفته‌تر، زوال عقل می‌شوند(۸). ریسک فاکتورهای متعددی برای ابتلا به بیماری پارکینسون مطرح شده‌اند که شامل سابقه خانوادگی بیماری پارکینسون، سابقه ترمور، افسردگی و ضربه به سر می‌شوند. از سوی دیگر، برخی مطالعات بیماری‌های سیستمیک مانند پرفشاری خون، نقرس و هیپرلیپیدمی را به عنوان عوامل محافظت کننده احتمالی در برابر ابتلا به این بیماری ذکر کرده‌اند، اگر چه مکانیسم دقیق این ارتباطات هنوز به طور کامل مشخص نیست(۲).

علیرغم پیشرفت‌های اخیر در درک پاتوفیزیولوژی بیماری پارکینسون، تشخیص دقیق و به موقع، به ویژه در مراحل اولیه، هم‌چنان یک چالش بزرگ بالینی محسوب می‌شود(۹، ۱۰). این چالش تشخیصی به دلیل ماهیت پاتوفیزیولوژیک بیماری تشدید می‌شود و شواهد فزاینده‌ای نشان می‌دهند که فرآیند نورودژنراتیو زیر بنایی بیماری پارکینسون، شامل تخریب نورون‌های دوپامینرژیک در ماده سیاه، سال‌ها، اغلب بین پنج تا پانزده سال، پیش از ظهور علائم حرکتی آشکار آغاز می‌شود. در زمانی که علائم حرکتی به اندازه‌ای پیشرفت کرده‌اند که تشخیص بالینی امکان‌پذیر شود، بخش قابل توجهی از نورون‌های دوپامینرژیک در ناحیه پارس کامپاکتای ماده سیاه، تخمین زده می‌شود که حدود ۶۰ تا ۸۰ درصد، از بین رفته‌اند(۱۱). مرحله پیش‌بالینی با وجود پاتولوژی بدون هیچ علامت بالینی مشخص تعریف می‌شود، در حالی که مرحله پرودرومال شامل ظهور علائم غیر حرکتی یا علائم حرکتی بسیار خفیف و غیر اختصاصی است که برای تشخیص قطعی بیماری کافی

[Downloaded from jmums.mazums.ac.ir on 2026-11-27]

نیستند(۱۲). نیاز به روش‌های تشخیصی دقیق‌تر و حساس‌تر برای شناسایی زود هنگام بیماری پارکینسون، به ویژه در مراحل پیش بالینی و پرودرومال، ضروری است. روش‌های تصویر برداری عصبی متعددی برای کمک به تشخیص بیماری پارکینسون مورد بررسی قرار گرفته‌اند، اما هر یک با محدودیت‌هایی مواجه‌اند. تصویربرداری با (MRI)، اگر چه برای رد کردن سایر علل علائم (مانند تومورها یا سکته‌های مغزی) مفید است، اما به طور کلی در مراحل اولیه بیماری پارکینسون از حساسیت کافی برای تشخیص مستقیم تغییرات پاتولوژیک در ماده سیاه برخوردار نیست(۱۳). برخی روش‌های تصویر برداری عملکردی، مانند SPECT یا PET با استفاده از رادیولیگاندها که هدفشان اندازه‌گیری دانسیته ناقل دوپامین (DAT) در استریاتوم است، می‌توانند شواهد کمبود دوپامینرژیک را فراهم کنند. این تکنیک‌ها در تأیید تشخیص در موارد مشکوک مفید هستند، اما قادر به تشخیص دقیق همه بیماران نیستند و هم‌چنین نمی‌توانند بین بیماری پارکینسون و پارکینسونیسم‌های آتیپیکال، تمایز قائل شوند(۱۴، ۱۵). با این حال، شواهد نشان می‌دهند که تغییرات تصویر برداری مرتبط با بیماری پارکینسون، حتی در مراحل اولیه بیماری و پیش از ظهور علائم حرکتی آشکار، قابل مشاهده هستند(۱۲).

در این راستا، سونوگرافی ترانس‌کرانیال (TCS) به عنوان یک ابزار تصویر برداری امیدوار کننده برای ارزیابی ساختارهای عمقی مغز، به ویژه ماده سیاه، مورد توجه قرار گرفته است. این تکنیک تصویر برداری غیر تهاجمی از طریق پنجره استخوانی نازک ناحیه پره‌اوریکولار (جلوی گوش) انجام می‌شود و امکان بررسی پارانشیم مغز میانی و تشخیص نقاط هیپراکوژنیک (با بازتاب بالا) در ماده سیاه را فراهم می‌سازد(۱۶). هیپراکوژنیسته در ماده سیاه یک یافته شایع در بیماران مبتلا به بیماری پارکینسون است و به عنوان یک نشانگر سونوگرافیک مرتبط با این بیماری مطرح شده است. این تکنیک امکان به‌دست آوردن تصویر برداری با وضوح بالا از بافت‌های عمقی مغز را در زمان واقعی (Real-time) فراهم می‌کند(۱۷). همچنین، امکان ثبت تصاویر دینامیک با وضوح بالا در زمان واقعی فراهم است و کیفیت نتایج به طور قابل توجهی تحت تأثیر حرکات بیمار قرار نمی‌گیرد، که در معاینه بیماران با اختلالات حرکتی مانند پارکینسون اهمیت دارد(۱۸). استفاده از TCSبرای تشخیص بیماری پارکینسون و تمایز آن از سایر اختلالات حرکتی، پس از معرفی اولیه این روش توسط بکر و همکاران در سال ۱۹۹۵ که ارتباط بین هیپراکوژنیسته ماده سیاه و بیماری پارکینسون را نشان دادند، به‌طور فزاینده‌ای در مطالعات تحقیقاتی و برخی مراکز بالینی گسترش یافته است(۲۱ - ۱۹). این روش پتانسیل بالایی در کمک به تشخیص افتراقی پارکینسون از ترمور اساسی، دیستونی، و سایر پارکینسونیسم‌های آتیپیکال دارد، چرا که الگوی اکوژنیسیته در ماده سیاه ممکن است در این شرایط متفاوت باشد. علاوه بر این، TCSبه عنوان یک ابزار غربالگری و شناسایی افراد در معرض خطر بالا در مرحله پرودرومال بیماری پارکینسون مورد توجه قرار گرفته است. با این حال، علی‌رغم مزایای بالقوه و کاربردهای رو به رشد TCS، مطالعات در برخی مناطق جغرافیایی، از جمله ایران، محدود بوده است. همچنین، ویژگی‌های اکوژنیسته ماده سیاه می‌تواند تحت تأثیر عوامل مختلفی قرار گیرد و سیستم‌های مختلف TCS ممکن است به مقادیر مرجع اختصاصی نیاز داشته باشند تا از دقت و قابلیت اطمینان نتایج اطمینان حاصل شود. فقدان داده‌های محلی و نیاز به اعتبار بخشی این تکنیک در جمعیت‌های مختلف، انجام مطالعات بیش‌تر را ضروری می‌سازد. بنابراین، هدف اصلی از مطالعه حاضر، بررسی اهمیت به‌کارگیری روش TCS به عنوان ابزاری تشخیصی برای شناسایی زود هنگام بیماری پارکینسون در جمعیت مورد مطالعه بود. در راستای این هدف، در مطالعه حاضر به بررسی ارتباط بین یافته‌های سونوگرافیک مرتبط با ماده سیاه (مانند اندازه یا میزان اکوژنیسیته) پرداخته شد تا بتوان به درک بهتری از ارزش

[Downloaded from jmums.mazums.ac.ir on 2026-11-27]

تشخیصی و همبستگی بالینی این روش تصویر برداری در زمینه بیماری پارکینسون دست یافت.

مواد و روش‌ها

مطالعه حاضر با طرح مورد-شاهدی (Case-Control Study)، به‌منظور بررسی و مقایسه مساحت ناحیه اکوژن ماده سیاه در مغز میانی (Midbrain) با استفاده از تکنیک سونوگرافی فراجمجمه‌ای (Transcranial Sonography - TCS) در بیماران مبتلا به بیماری پارکینسون و افراد سالم به‌عنوان گروه شاهد، طراحی و اجرا گردید. طرح مورد-شاهدی به دلیل کارایی بالا در بررسی نشانگرهای بالقوه (مانند اکوژنیسیته ماده سیاه) در بیماری‌های با شیوع نسبتاً پایین مانند پارکینسون و امکان مقایسه مستقیم بین دو گروه انتخاب شد. کلیه مراحل مطالعه در کلینیک مغز و اعصاب بیمارستان آموزشی-درمانی ولی‌عصر (عج)، مرکز ارجاع تخصصی وابسته به دانشگاه علوم پزشکی و خدمات بهداشتی-درمانی زنجان (ZUMS) انجام پذیرفت.

معیارهای ورود برای گروه مورد شامل سن بالای ۴۰ سال، تشخیص قطعی و بالینی بیماری پارکینسون بر اساس معیارهای UKPDSBB، مراجعه به کلینیک نورولوژی بیمارستان ولی عصر (عج) زنجان و توانایی درک و ارائه رضایت آگاهانه کتبی برای شرکت در مطالعه بود. معیارهای ورود برای گروه شاهد شامل سن بالای ۴۰ سال، عدم وجود هرگونه بیماری شناخته شده به ویژه بیماری‌های نورولوژیک یا اختلالات حرکتی، همسان سازی شده از نظر سن و جنس با گروه مورد و توانایی درک و ارائه رضایت آگاهانه کتبی بود.

معیارهای خروج از مطالعه برای هر دو گروه شامل عدم همکاری مناسب شرکت‌کننده در حین انجام سونوگرافی (مانند حرکات بیش از حد سر یا عدم تحمل وضعیت معاینه)، کیفیت ناکافی پنجره استخوانی تمپورال (Transtemporal Bone Window) در هر یک از طرفین که منجر به عدم امکان تصویربرداری مناسب و قابل قبول از ساختارهای مغز میانی، به‌ویژه ماده سیاه، با استفاده از دستگاه سونوگرافی Esaote MyLab40 می‌شد (تعریف پنجره ناکافی شامل مواردی بود که ساختار پروانه‌ای شکل مغز میانی در صفحه استاندارد مزانسفالیک قابل شناسایی و ارزیابی نبود)، سابقه جراحی مغز یا آسیب‌های شدید سر که می‌توانست بر آناتومی یا پنجره صوتی تأثیر بگذارد، و وجود بیماری‌های دیگری که می‌توانستند بر اکوژنیسیته ماده سیاه تأثیر بگذارند.

شرکت کنندگان در این پژوهش شامل گروه مورد متشکل از ۳۸ بیمار بود که با تشخیص قطعی بیماری پارکینسون به کلینیک تخصصی مغز و اعصاب بیمارستان ولی عصر (عج) زنجان مراجعه کرده بودند. فرآیند انتخاب بیماران به‌صورت متوالی یا در دسترس (بر اساس زمان مراجعه به کلینیک) صورت گرفت. تشخیص PD منحصراً توسط متخصصان مجرب مغز و اعصاب و بر پایه معیارهای بالینی شناخته شده بانک مغز انجمن پارکینسون بریتانیا (United Kingdom Parkinson's Disease Society Brain Bank - UKPDSBB Clinical Diagnostic Criteria) انجام پذیرفت(۲۲). این معیارها شامل وجود برادی‌کینزی (کند شدن حرکات) به همراه حداقل یکی از علائم اصلی دیگر (لرزش در حالت استراحت ۴-۶ هرتز، سفتی عضلانی یا ریجیدیتی، و ناپایداری وضعیتی غیر مرتبط با اختلالات اولیه بینایی، دهلیزی، مخچه‌ای یا حس عمقی) و هم‌چنین در نظر گرفتن معیارهای حمایتی و معیارهای خروج برای تشخیص افتراقی از سایر سندرم‌های پارکینسونیسم بود.

گروه کنترل شامل ۳۴ فرد سالم داوطلب بود که از جمعیت عمومی منطقه زنجان انتخاب شدند. این افراد فاقد هر گونه سابقه تشخیص بیماری نورولوژیک، اختلالات حرکتی، بیماری‌های عمده سیستمیک یا روانپزشکی شناخته‌شده بودند. وضعیت سلامت عمومی افراد گروه شاهد از طریق مصاحبه کوتاه پزشکی و بررسی سوابق (در صورت وجود) یا خود اظهاری تأیید

[Downloaded from jmums.mazums.ac.ir on 2026-11-27]

شد و اطمینان حاصل گردید که هیچ کدام از معیارهای تشخیصی بیماری پارکینسون یا سایر اختلالات حرکتی را ندارند. به‌منظور کنترل عوامل مخدوشگر بالقوه، افراد گروه شاهد به‌دقت از نظر متغیرهای کلیدی جمعیت‌شناختی شامل سن و جنسیت با افراد گروه مورد همسان‌سازی (Matching) شدند. فرآیند همسان‌سازی انجام گرفت تا توزیع این متغیرها در دو گروه تا حد امکان مشابه باشد.

هدف اصلی، ارزیابی توانایی TCS در تمایز بین بیماران PD و گروه شاهد بر اساس سنجش میزان اکوژنیسیته SN و تعیین یک نقطه برش (Cut-off value) بهینه برای این شاخص در جمعیت مورد مطالعه بود. تمامی معاینات TCS با استفاده از یک دستگاه سونوگرافی استاندارد مدل (MyLab 40 ساخت شرکت Esaote، ایتالیا) و با پروب Phased Array PA240 1-4HZ انجام شد. به‌منظور حصول نفوذ کافی از پنجره تمپورال و کاهش تضعیف امواج توسط استخوان جمجمه، از یک پروب فازدار با فرکانس پایین استفاده شد و فرکانس کاری دستگاه برای تمامی اندازه‌گیری‌ها به‌طور ثابت روی ۲٫۵ مگاهرتز تنظیم گردید. فرکانس ۲–۲٫۵ مگاهرتز در متون روش شناختی TCS به‌عنوان فرکانس مناسب برای تصویربرداری مواد عمقی مغزی توصیه شده است(۲۳). محدوده دینامیکی (Dynamic Range) تصویر برداری روی ۵۰ دسی‌بل (dB) تنظیم شد. کلیه معاینات TCS توسط یک متخصص نورولوژی مجرب در انجام سونوگرافی فرا جمجمه‌ای انجام گرفت. معاینه از طریق پنجره استخوانی تمپورال انجام گرفت. اپراتور با حرکت و زاویه دهی دقیق پروب، بهترین تصویر ممکن از صفحه آگزیال مغز میانی را جستجو می‌کرد. هدف، دستیابی به نمای استاندارد "پروانه‌ای شکل (Butterfly-shaped) "مغز میانی بود. این فرآیند به‌صورت دو طرفه تکرار می‌شد. در صورت عدم موفقیت در به دست آوردن تصویر مناسب از یک یا هر دو طرف پس از تلاش کافی، فرد به دلیل پنجره ناکافی از مطالعه خارج می‌شد. در این مطالعه، معیار مرجع تشخیص بالینی بیماری پارکینسون توسط متخصص مغز و اعصاب و بر اساس معیارهای بالینی پذیرفته شده بین‌المللی در نظر گرفته شد. برای ارزیابی ارزش تشخیصی TCS نسبت به این معیار مرجع، (True Positive(TP), False Positive(FP), True Negative(TN), False Negative(FN)) برای آستانه میانگین مساحت اکوژن دو طرفه mm^2 ۲۰/۰۰ تهیه شد. بر این اساس، حساسیت، اختصاصیت، ارزش اخباری مثبت (Predictive Positive Value, PPV)، ارزش اخباری منفی (Predictive Negative Value, PNV) و دقت کلی محاسبه گردید(۲۴). برای برآورد بازه اطمینان ۹۵ درصد برای نسبت‌ها از روش Wilson score استفاده شد(۲۵، ۲۶).

تصویر استاندارد در صفحه مزانسفالیک (Mesencephalic Plane) که نمای آگزیال مغز میانی را به بهترین شکل نشان می‌داد، به‌عنوان مرجع انتخاب می‌شد. پس از دستیابی به تصویر بهینه از مغز میانی، ناحیه اکوژن (Hyperechogenic Area) در ماده سیاه به‌عنوان منطقه‌ای با شدت اکوی افزایش یافته نسبت به بافت مغزی اطراف نشان گذاری و مساحت ناحیه سابستنشیا نیگرا اندازه‌گیری می‌شد.

داده‌های جمع‌آوری شده شامل اطلاعات دموگرافیک (سن، جنس) و مقادیر مساحت اکوژنیسیته ماده سیاه وارد نرم‌افزار آماری SPSS نسخه ۱۵ برای سیستم‌عامل ویندوز (SPSS Inc., Chicago, IL, USA) شد. پیش از تحلیل، داده‌ها از نظر کامل بودن و وجود مقادیر پرت بررسی شدند. متغیرهای کمی (مانند سن و مساحت SN) با استفاده از شاخص‌های مرکزی (میانگین و میانه) توصیف شدند. متغیرهای کیفی (مانند جنسیت) با استفاده از فراوانی و درصد گزارش گردیدند. با توجه به حجم نمونه نسبتاً کوچک و عدم اطمینان از توزیع نرمال داده‌های مربوط به مساحت اکوژنیسیته ماده سیاه، از آزمون‌های آماری ناپارامتریک برای مقایسه متغیر اصلی بین دو گروه استفاده شد. آزمون U مان–ویتنی (Mann-

[Downloaded from jmums.mazums.ac.ir on 2026-11-27]

Whitney U test) برای مقایسه میانه مساحت اکوژنیسیته SN بین دو گروه بیمار و سالم به کار گرفته شد. به‌منظور ارزیابی دقت تشخیصی مساحت اکوژنیسیته SN و تعیین مقدار نقطه برش (Cut-off point) بهینه، از تحلیل منحنی مشخصه عملکرد گیرنده (Receiver Operating Characteristic- ROC Curve Analysis) استفاده گردید. مساحت زیر منحنی (- Area Under the Curve AUC) به‌عنوان معیاری کلی از دقت تشخیصی محاسبه شد و نقطه برش بهینه با در نظر گرفتن بهترین توازن بین حساسیت (Sensitivity) و ویژگی (Specificity) انتخاب گردید. برای بررسی ارتباط احتمالی بین مساحت اکوژنیسیته ماده سیاه و سایر متغیرهای کمی مانند سن، از ضریب همبستگی اسپیرمن (Spearman's Rank Correlation Coefficient - ρ) استفاده شد. در تمامی آزمون‌های آماری، مقادیر p کم‌تر از ۰/۰۵ به‌عنوان اختلاف یا ارتباط آماری معنی‌دار تلقی گردید.

جهت انجام این مطالعه، کد اخلاق ZUMS.REC.1395.227 از کمیته منطقه‌ای اخلاق در پژوهش‌های زیست پزشکی دانشگاه علوم پزشکی زنجان اخذ گردید. اهداف و روش اجرای پژوهش به‌طور کامل و با زبان ساده برای تمامی افراد واجد شرایط شرکت در مطالعه توضیح داده شد، رضایت‌نامه کتبی آگاهانه از همه شرکت‌کنندگان یا قیم قانونی آن‌ها اخذ گردید. داده‌ها به‌صورت بی‌نام جمع‌آوری و تحلیل شدند تا حریم خصوصی شرکت کنندگان حفظ شود.

یافته‌ها

در مجموع ۳۸ بیمار مبتلا به پارکینسون و ۳۴ فرد سالم (گروه شاهد) در مطالعه شرکت کردند. چهار بیمار (۱۰/۵۲ درصد) به دلیل کیفیت نامناسب پنجره استخوانی از مطالعه حذف شدند و گروه مورد به ۳۴ نفر کاهش یافت، در حالی که تمام شرکت‌کنندگان گروه شاهد پنجره مناسب داشتند. گروه مورد شامل ۲۷ مرد (۷۹/۴ درصد) و ۷ زن (۲۰/۶ درصد) و گروه شاهد شامل ۲۵ مرد (۷۳/۵ درصد) و ۹ زن (۲۶/۵ درصد) بود. میانگین سن بیماران PD برابر ۶۷/۰۳ ± ۱۰/۶۴ سال (دامنه ۸۵ – ۴۶) و میانگین سن گروه شاهد برابر ۶۲/۶۵ ± ۱۰/۰۳ سال (دامنه ۸۶ – ۴۳) بود. میانگین مدت زمان بیماری ۴/۳۰ ± ۳/۹۹ سال (دامنه ۰/۲۵–۱۶) گزارش شد. براساس مقیاس تعدیل شده هان و یار، توزیع بیماران در مراحل بالینی به این صورت، مرحله ۱ (۱۰ بیمار، ۲۹/۴ درصد)، مرحله ۱/۵ (۵ بیمار، ۱۴/۷ درصد)، مرحله ۲ (۹ بیمار، ۲۶/۵ درصد)، مرحله ۲/۵ (۷ بیمار، ۲۰/۶ درصد)، مرحله ۳ (۱ بیمار، ۲/۹ درصد)، مرحله ۴ (۲ بیمار، ۵/۹ درصد)، مرحله ۵ (۰ بیمار، ۰ درصد)، بود. بین میزان اکوژنسیته ماده سیاه و سن، مدت زمان بیماری و مرحله بالینی آن، همبستگی معنی داری مشاهده نشد. متغیرهای سونوگرافی ترانس‌کرانیال در جدول شماره ۱، آورده شده است.

جدول شماره ۱: میانگین و میانه مقادیر TCS در گروه بیمار و شاهد

شاخص	بیمار		شاهد		سطح معنی داری
	انحراف معیار± میانگین	انحراف معیار± میانگین	انحراف معیار± میانگین	انحراف معیار± میانگین	
مساحت ناحیه اکوژن ماده سیاه سمت راست(mm^2)	۱۰/۲۸±۷/۲۹	۲۷/۰۰(۸)	۳۷/۴ ۹±/۶۸	۹/۰۰(۶)	<۰/۰۰۱
مساحت ناحیه اکوژن ماده سیاه سمت چپ(mm^2)	۳۷/۸ ۳۰±/۲۴	۲۹/۰۰(۱۱)	۹۱/۳ ۱۰±/۳۲	۹/۵۰ (۵)	<۰/۰۰۱
مساحت میلبرین از سمت راست(mm^2)	۱۲/۷۶ ۴۵۰±/۲۶	۴۲۶/۰۰(۱۱۷)	۲۵/۶۴ ۴۹۳±/۷۴	۵۱۱/۰۰ (۱۰۶)	۰/۰۱۶
مساحت میلبرین از سمت چپ(mm^2)	۸۴/۸ ۴۵۱±/۷۶	۴۳۶/۵۰(۹۵)	۵۵/۶۱ ۴۹۶±/۶۵	۵۱۱/۰۰ (۸۷)	۰/۰۱۳
*میانگین مساحت ناحیه اکوژن ماده سیاه دوطرف(mm^2)	۷۷/۶ ۲۹±/۲۶	۲۷/۷۵(۶/۶۳)	۹۶/۳ ۱۰±/۰۰	۹/۲۵ (۵/۰۰)	<۰/۰۰۱
**نسبت عدم تقارن	۱۷/۰ ۱±/۲۳	۱/۱۹(۰/۲۶)	۲۵/۰ ۱±/۲۶	۱/۲۰(۰/۳۰)	۰/۹۴۶
عدم تقارن تفاضلی(mm^2)	۸۴/۴ ۶±/۰۶	۴/۵۰(۸/۰۰)	۵۶/۱ ۲±/۰۰	۲/۰۰(۲/۲۵)	<۰/۰۰۱

*: میانگین هر دو ماده سیاه در هر فرد

**: نسبت ماده سیاه بزرگتر به ماده سیاه کوچک‌تر در هر فرد

***: ماده سیاه بزرگتر منهای ماده سیاه کوچک‌تر

مساحت اکوژن ماده سیاه (SN) در سمت راست و چپ در بیماران PD به‌طور معناداری بیش‌تر از گروه

[Downloaded from jmums.mazums.ac.ir on 2026-11-27]

شاهد بود (هر دو P <۰/۰۰۱). میانگین مساحت اکوژن دو طرفه نیز تفاوت معنی‌دار داشت (P <۰/۰۰۱). نسبت عدم تقارن تفاوت معنی‌داری بین گروه‌ها نداشت (P =۰/۹۴۶)، اما اختلاف مساحت غیر قرینه در گروه PD به‌طور معنی‌داری بیش‌تر بود (P<۰/۰۰۱). مساحت مغز میانی در نماهای راست و چپ در بیماران کم‌تر از شاهد بود (P= ۰/۰۱۶ و P= ۰/۰۱۳). تصاویر شماره ۱ و ۲، تصویر ماده سیاه نرمال و ماده سیاه غیر نرمال و هایپراکوژنیسیته را نشان می دهد.

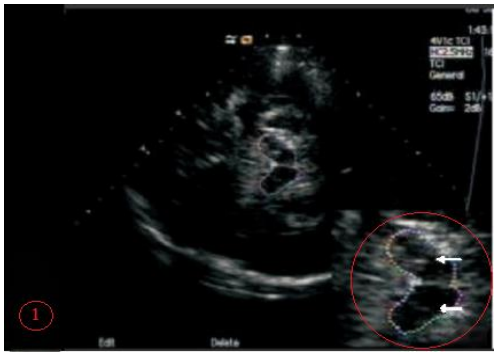

تصویر شماره ۱: تصویر ماده سیاه نرمال



تصویر شماره ۲: تصویر ماده سیاه غیر نرمال و هایپراکوژنیسیته

برای تعیین مقدار آستانه تشخیصی پارکینسون، از تحلیل منحنی ROC استفاده شد (جدول شماره ۲). آستانه میانگین مساحت اکوژن دو طرفه SN برابر ۲۰٫۰۰ mm² با حساسیت ۱۰۰ درصد و ویژگی ۹۷ درصد به‌دست آمد. مساحت زیر منحنی (AUC) برای نسبت عدم تقارن و اختلاف عدم تقارن به‌ترتیب ۰/۵۱ و ۰/۷۷ بود. نمودار شماره ۱، ۲ و ۳، منحنی ROC برای مساحت اکوژن ماده سیاه سمت راست، مساحت اکوژن ماده سیاه سمت چپ و مساحت اکوژن ماده سیاه دو طرف، را نشان می دهد.

جدول شماره ۲: نتایج تحلیل ROC برای پارامترهای اکوژنیسیته SN

پارامتر	Area Under the Curve	سطح معنی داری	آستانه (mm^2)	حساسیت (درصد)	ویژگی (درصد)
مساحت اکوژن SNراست	۰/۹۹۱۲	<۰/۰۰۱	۱۹/۰۰	۱۰۰	۹۷
مساحت اکوژن SNچپ	۰/۹۹۸۹	<۰/۰۰۱	۱۷/۵۰	۱۰۰	۹۴
میانگین مساحت اکوژن دو طرفه SN	۰/۹۹	<۰/۰۰۱	۲۰/۰۰	۱۰۰	۹۷

Sn = substantia nigra

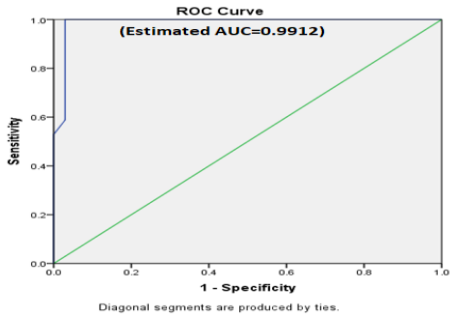

نمودار شماره ۱: منحنی ROC برای مساحت اکوژن ماده سیاه سمت راست

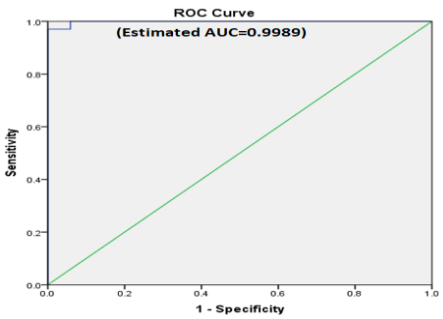

نمودار شماره ۲: منحنی ROC برای مساحت اکوژن ماده سیاه سمت چپ

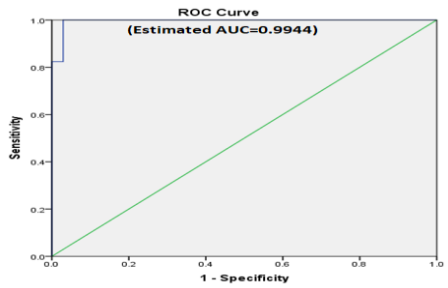

نمودار شماره ۳: منحنی ROC برای مساحت اکوژن ماده سیاه دوطرف

[Downloaded from jmums.mazums.ac.ir on 2026-11-27]

همبستگی بین سن و پارامترهای TCS با ضریب همبستگی پیرسون بررسی شد (جدول شماره ۳). در گروه کنترل، همبستگی معکوس متوسط و معناداری بین سن و مساحت مغز میانی در نماهای راست(P= ۰/۰۰۴، r =۰/۴۸۳) و چپ (P =۰/۰۰۴، r =۰/۴۸۲) مشاهده شد. هیچ همبستگی معنی‌داری بین سن و پارامترهای اکوژنیسیته SN در هیچ یک از گروه‌ها یافت نشد. هم‌چنین همبستگی بین سن و مدت زمان بیماری معنی‌دار نبود (P =۰/۱۷۰، r =۰/۲۴۱). بین مرحله بالینی بیماری پارکینسون و هیچ یک از پارامترهای TCS همبستگی معنی‌داری مشاهده نشد (جدول شماره ۴).

جدول شماره ۳: همبستگی سن با پارامترهایTCS

پارامتر	گروه بیمار		گروه شاهد	
	همبستگی	سطح معنی داری	همبستگی	سطح معنی داری
مساحت اکوژن SN راست	-۰/۱۰	۰/۹۵۶	۰/۲۶۸	۰/۱۲۵
مساحت اکوژن SN چپ	۰/۰۰۱	۰/۹۹۷	۰/۳۴۲	۰/۰۴۸
میانگین مساحت اکوژن دو طرفهSN	۰/۰۰۵	۰/۹۷۹	۰/۳۱۷	۰/۰۶۸
نسبت عدم تقارن	۰/۰۸۹	۰/۶۱۶	-۰/۲۵۱	۰/۱۵۳
اختلاف عدم تقارن	۰/۰۷۱	۰/۶۹۱	-۰/۱۱۴	۰/۵۱۹
مساحت مغز میانی نما راست	-۰/۱۸۳	۰/۳۰۰	-۰/۴۸۳	۰/۰۰۴
مساحت مغز میانی نما چپ	-۰/۱۸۵	۰/۲۹۴	-۰/۴۲۸	۰/۰۰۴

Sn = substantia nigra

جدول شماره ٤: همبستگی مرحله بیماری با پارامترهایTCS

پارامتر	همبستگی	سطح معنی داری
مساحت اکوژن SN راست	۰/۱۳۷	۰/۴۳۸
مساحت اکوژن SN چپ	۰/۱۴۰	۰/۴۲۹
میانگین مساحت اکوژن دو طرفه SN	۰/۱۸۵	۰/۲۹۶
نسبت عدم تقارن	-۰/۰۵۴	۰/۷۶۳
اختلاف عدم تقارن	۰/۰۰۶	۰/۹۷۴

Sn = substantia nigra

برای ارزیابی روش TCS بر اساس معیار مرجع بالینی و آستانه میانگین مساحت اکوژن دو طرفه(mm^2 ۲۰/۰۰، TP =۳۴، N =۰، FN =۳۳، TN =۱، FP =۶۸)، بر این اساس، حساسیت = ۱۰۰/۰۰ (۱۰۰/۰۰ درصد- ۸۹/۸۵ درصد: CI ۹۵ درصد)، (۹۹/۴۹ درصد- ۸۵/۴۷ درصد: CI ۹۵ درصد) ۹۷/۱۴ درصد= (PPV)) ارزش اخباری مثبت، اختصاصیت = ۹۷/۰۶ (۹۹/۴۸ درصد- ۸۵/۰۸ درصد: CI ۹۵ درصد) و ۸۹/۵۷ درصد: CI ۹۵ درصد ۱۰۰ درصد) ۱۰۰/۰۰ درصد= (NPV) ارزش اخباری منفی، برای TCS محاسبه گردید.

بحث

در مطالعه حاضر میانگین مساحت اکوژنی دو طرفه ماده سیاه در بیماران مبتلا به بیماری پارکینسون به‌طور معنی‌داری بالاتر از گروه کنترل است (P<۰/۰۰۱). به طور مشخص، این میانگین در بیماران PD برابر با ۶/۲۹±۷۷/۲۶ میلی‌متر مربع و در گروه کنترل برابر با ۱۰/۳±۰۰/۹۶ میلی‌متر مربع به دست آمد. این اختلاف فاحش، نقش TCS را به‌عنوان یک ابزار تشخیصی قوی برای PD تأیید می‌کند. مهم‌تر این که، تعیین یک نقطه برش (آستانه) ۲۰/۰۰ میلی‌متر مربع برای میانگین مساحت دو طرفه SN، یک حساسیت ۱۰۰ درصد و ویژگی ۹۷ درصد را در تشخیص PD ارائه داد.

این نتایج به‌طور گسترده با مطالعات پیشین انجام شده در این حوزه هم‌راستا است. تعداد قابل توجهی از مطالعات مستقل، آستانه‌های تشخیصی مشابهی را بین ۰/۱۹ تا ۰/۳۰ سانتی‌متر مربع گزارش کرده‌اند(۳۱ - ۲۷). این هم‌راستایی، به‌ویژه در مطالعاتی که از دستگاه‌ها و جمعیت‌های مختلف استفاده کرده‌اند، قابلیت تعمیم پذیری یافته های مطالعه حاضر را در تعیین آستانه ۲۰ میلی‌متر مربع به‌عنوان یک نقطه برش بهینه تقویت می‌کند. این توافق گسترده همچنین نشان می‌دهد که اکوژنیسیته SN یک نشانگر فیزیکی پایدار است که می‌تواند به‌طور موثری محدودیت‌های MRI ساختاری را در تشخیص افتراقی PD از پارکینسونیسم‌های غیر تیپیک جبران کند، به‌ویژه در مراحل اولیه بیماری که علائم بالینی و تغییرات ساختاری مغز به‌روشنی قابل شناسایی نیستند. متاآنالیزهای متعدد نیز صحت تشخیصی بالای TCS را تأیید کرده‌اند؛ برای مثال، گزارش میانگین مساحت تحت منحنی (AUC) بیش از ۰/۹ و حساسیت و ویژگی کلی بیش از ۹۰ درصد برای تشخیص PD، نتایج مطالعه حاضر را در چارچوب شواهد جهانی تثبیت می‌کند(۳۲).

[Downloaded from jmums.mazums.ac.ir on 2026-11-27]

یافته مهم دیگر این مطالعه، عدم وجود همبستگی معنی‌دار بین مرحله بالینی بیماری (بر اساس مقیاس هان و یار) و اکوژنیسیته SN بود(۲۷). این نتیجه با گزارش‌های قبلی هم‌خوانی دارد که نشان می‌دهند افزایش اکوژنیسیته SN به‌عنوان یک نشانگر پاتولوژیک پایه‌ای، مستقل از شدت علائم بالینی و مدت زمان بیماری باقی می‌ماند(۳۵ -۳۳). از منظر پاتوفیزیولوژیک، این ثبات نشان می‌دهد که تغییرات پاتولوژیک در SN (اعم از کاهش نورون‌های دوپامینرژیک و افزایش تراکم آهن که منجر به هیپراکوژنیسیته می‌شوند) سال‌ها قبل از بروز علائم حرکتی آشکار آغاز می‌شوند و پس از تثبیت پاتولوژی اولیه، مساحت اکوژنی در طول زمان تغییر معنی‌داری نمی‌کند(۳۶، ۳۷). این نکته بالینی بدان معناست که TCS یک ابزار مناسب برای غربالگری و تشخیص اولیه PD است، اما از آن نمی‌توان برای پیش آگهی دقیق، ارزیابی شدت بالینی یا نظارت بر پاسخ به درمان در طول دوره بیماری استفاده کرد.

با وجود اهمیت بالینی تشخیص زود هنگام PD و توصیه رسمی فدراسیون اروپایی جوامع نورولوژیک (EFNS) در سال ۲۰۱۲ مبنی بر به‌کارگیری TCS برای تفکیک PD از پارکینسونیسم‌های غیر تیپیک و شناسایی افراد در معرض خطر، مقایسه آن با DaTSCAN (اسکن انتقال‌دهنده دوپامین) به‌عنوان روش استاندارد طلایی تصویر برداری ضروری است(۳۸). DaTSCAN با حساسیت و ویژگی نزدیک به ۱۰۰–۹۸ درصد در تشخیص انهدام مسیر دوپامینرژیک، هم‌چنان مرجع دقیقی است(۳۹). با این حال، مطالعات مقایسه‌ای نشان می‌دهند که دقت تشخیصی TCS نزدیک به DaTSCAN است. به عنوان مثال، در تشخیص افتراق مراحل اولیه PD از لرزش اساسی، یک مطالعه حساسیت ۸۷.۵ درصد و ویژگی ۹۶.۲ درصد را برای TCS و ۸۴.۴ درصد و ۹۶.۲ درصد را برای DaTSCAN گزارش کرد(۴۰). همچنین مطالعه Heim و همکاران نیز این مقادیر را در بررسی سه مطالعه برای هردو روش مشابه یافت(۱). این شواهد قویاً نشان می‌دهند که TCS به‌عنوان ابزاری غیر تهاجمی، ارزان و در دسترس، با عملکردی نزدیک به DaTSCAN، می‌تواند در تشخیص اولیه PD به‌ویژه در سطوح اولیه مراقبت سلامت و کلینیک‌های تخصصی نورولوژی، گنجانده شود. مزایای متعدد TCS، از جمله عدم استفاده از پرتو یونیزان، هزینه پایین‌تر، قابلیت تکرار چند باره بدون خطر برای بیمار و امکان اجرا در کنار تخت بیمار، آن را به ابزاری جذاب برای غربالگری اولیه و تشخیص زود هنگام PD تبدیل کرده‌اند، به‌ویژه در شرایطی که معیارهای بالینی به‌طور کامل برآورده نشده و تشخیص تنها بر مبنای علائم بالینی ممکن است با خطا همراه باشد(۱۹، ۳۷، ۳۸، ۴۱). استفاده ترکیبی از TCS و ارزیابی‌های بالینی می‌تواند منجر به افزایش دقت تشخیص در مراحل اولیه بیماری شود و امکان مداخله زود هنگام را فراهم آورد.

محدودیت‌های مطالعه حاضر شامل چندین مورد کلیدی است. اول، کیفیت تصویر TCS وابسته به ضخامت پنجره استخوانی بیماران و همچنین توان تفکیک دستگاه است که می‌تواند بر نتایج تأثیر بگذارد. دوم، طراحی عرضی مطالعه مورد–شاهدی با حجم نمونه محدود و انجام مطالعه تنها در یک مرکز درمانی، می‌تواند تعمیم پذیری نتایج، به‌ویژه آستانه پیشنهادی، را کاهش دهد. سوم، معیار مرجع در مطالعه حاضر برای تشخیص، تشخیص بالینی توسط متخصص بوده و تأیید پاتولوژیک یا MRI/DaTSCAN به‌عنوان گولد استاندارد برای تمامی شرکت کنندگان به‌کار نرفته است، بنابراین نتایج مرتبط با حساسیت و ویژگی باید با احتیاط تفسیر شوند و مطالعات آینده لازم است TCS را به‌صورت مستقیم با MRI یا شواهد پاتولوژیک مقایسه کنند تا اعتبار آستانه‌های پیشنهادی در جمعیت‌های مختلف بررسی شود. هم‌چنین، اگر چه TCS ابزار مناسبی برای تشخیص اولیه است، اما ویژگی پیش‌بینی کننده آن برای ابتلای آینده به PD محدود است(۳۸).

[Downloaded from jmums.mazums.ac.ir on 2026-11-27]

در جمع‌بندی، سونوگرافی ترانس‌کرانیال ماده سیاه با معیار آستانه ۲۰ میلی‌متر مربع ابزاری دقیق، غیر تهاجمی و کم‌هزینه برای تشخیص زود هنگام بیماری پارکینسون است. این روش قابلیت تمایز PD از پارکینسونیسم‌های غیر تیپیک را دارد، اما فاقد ارزش پیش آگهی و پایش طولی بیماری محسوب می‌شود. با توجه به کارآیی بالا و سادگی اجرا، پیشنهاد می‌شود TCS به‌عنوان بخشی از پروتکل تشخیصی PD در سطوح اولیه مراقبت سلامت و کلینیک‌های تخصصی نورولوژی گنجانده شود. برای تثبیت جایگاهTCS در الگوریتم تشخیصی PD و تعمیم بیش‌تر نتایج، انجام مطالعات با حجم نمونه بزرگ‌تر، شامل گروه‌های سنی و جمعیتی متنوع و به‌ویژه طراحی کوهورت‌های طولی ضروری است. این مطالعات می‌توانند به تعیین قدرت پیش‌بینی کننده TCS برای ابتلای آتی به PDو نیز بررسی تغییرات احتمالی اکوژنیسیته SN در طول زمان کمک کنند.

سپاسگزاری

این مقاله حاصل پایان نامه دستیاری می‌باشد. از تمام کسانی که در انجام این مطالعه یاری رساندند کمال تشکر و قدر دانی را داریم.

References

1. Heim B, Peball M, Hammermeister J, Djamshidian A, Krismer F, Seppi K. Differentiating Parkinson's Disease from Essential Tremor Using Transcranial Sonography: A Systematic Review and Meta-Analysis.J Parkinsons Dis 2022; 12(4): 1115-23. PMID: 35180133.
2. Chen S-Y, Tsai S-T. The Epidemiology of Parkinson's Disease.Tzu Chi Medical Journal 2010; 22(2): 73-81.PMID: 41204269.
3. Simon DK, Tanner CM, Brundin P. Parkinson Disease Epidemiology, Pathology, Genetics, and Pathophysiology.Clin Geriatr Med 2020; 36(1): 1-12.
4. Kaltenboeck A, Johnson SJ, Davis MR, Birnbaum HG, Carroll CA, Tarrants ML, et al. Direct costs and survival of medicare beneficiaries with early and advanced Parkinson's disease. Parkinsonism Relat Disord 2012; 18(4): 321- 6. PMID: 22177623
5. Marino BLB, de Souza LR, Sousa KPA, Ferreira JV, Padilha EC, da Silva C, et al. Parkinson's Disease: A Review from Pathophysiology to Treatment.Mini Rev Med Chem 2020; 20(9): 754-67. PMID 39732518.
6. Vázquez-Vélez GE, Zoghbi HY. Parkinson's Disease Genetics and Pathophysiology.Annu Rev Neurosci 2021; 44: 87-108.
7. Kalia LV, Lang AE. Parkinson's disease. Lancet 2015; 386(9996): 896-912.PMID: 41212423.
8. Poewe W. Non-motor symptoms in Parkinson's disease. Eur J Neurol 2008; 15 Suppl 1: 14-20. PMID 41211291.
9. Rizzo G, Copetti M, Arcuti S, Martino D, Fontana A, Logroscino G. Accuracy of clinical diagnosis of Parkinson disease: A systematic review and meta-analysis. Neurology 2016; 86(6): 566-76. PMID 41062257.
10. Ogawa T, Fujii S, Kuya K, Kitao SI, Shinohara Y, Ishibashi M, et al.Role of Neuroimaging on Differentiation of Parkinson's Disease and Its Related Diseases.Yonago Acta Med 2018; 61(3): 145-55. PMID 30275744.

[Downloaded from jmums.mazums.ac.ir on 2026-11-27]

11. Miller DB, O'Callaghan JP. Biomarkers of Parkinson's disease: present and future. Metabolism 2015; 64(3 Suppl 1): S40-6. PMID 40326282.
12. Meles SK, Oertel WH, Leenders KL. Circuit imaging biomarkers in preclinical and prodromal Parkinson's disease. Mol Med 2021; 27(1): 111.PMID: 34530732.
13. Mahlknecht P, Hotter A, Hussl A, Esterhammer R, Schocke M, Seppi K. Significance of MRI in diagnosis and differential diagnosis of Parkinson's disease. Neurodegener Dis 2010; 7(5): 300-18. PMID 33189552.
14. Noh Y, Sung YH, Lee J, Kim EY. Nigrosome 1 Detection at 3T MRI for the Diagnosis of Early-Stage Idiopathic Parkinson Disease: Assessment of Diagnostic Accuracy and Agreement on Imaging Asymmetry and Clinical Laterality.AJNR Am J Neuroradiol 2015; 36(11): 2010-6. PMID 26294646.
15. Gaenslen A, Unmuth B, Godau J, Liepelt I, Di Santo A, Schweitzer KJ, et al. The specificity and sensitivity of transcranial ultrasound in the differential diagnosis of Parkinson's disease: a prospective blinded study. Lancet Neurol 2008; 7(5): 417-24. PMID 18394965.
16. Okawa M, Miwa H, Kajimoto Y, Hama K, Morita S, Nakanishi I, et al. Transcranial sonography of the substantia nigra in Japanese patients with Parkinson's disease or atypical parkinsonism: clinical potential and limitations. Intern Med 2007; 46(18): 1527-31. PMID 32018190.
17. Berg D, Godau J, Walter U. Transcranial sonography in movement disorders. Lancet Neurol 2008; 7(11): 1044-55. PMID 37819487.
18. Skoloudík D, Walter U. Method and validity of transcranial sonography in movement disorders. Int Rev Neurobiol 2010; 90: 7-34. PMID 20692491.
19. Becker G, Seufert J, Bogdahn U, Reichmann H, Reiners K. Degeneration of substantia nigra in chronic Parkinson's disease visualized by transcranial color-coded real-time sonography. Neurology 1995; 45(1): 182-4. PMID 7824114
20. Zhou HY, Huang P, Sun Q, Du JJ, Cui SS, Tan YY, et al. Substantia Nigra Echogenicity Associated with Clinical Subtypes of Parkinson's Disease.J Parkinsons Dis 2018; 8(2): 333-40. PMID 29614699.
21. Walter U, Dressler D, Probst T, Wolters A, Abu-Mugheisib M, Wittstock M, et al. Transcranial brain sonography findings in discriminating between parkinsonism and idiopathic Parkinson disease. Arch Neurol 2007; 64(11): 1635-40. PMID 17998447.
22. Hughes AJ, Daniel SE, Kilford L, Lees AJ. Accuracy of clinical diagnosis of idiopathic Parkinson's disease: a clinico-pathological study of 100 cases. J Neurol Neurosurg Psychiatry 1992; 55(3): 181-4. PMID:1564476.
23. Baska A, Sporysz-Janiec K, Figura M, Andruszkiewicz P, Zawadka M. Transcranial sonography: practical use in the intensive care unit. Anaesthesiol Intensive Ther 2024; 56(5): 267-76 .PMID 39917976.
24. Šimundić AM. Measures of Diagnostic Accuracy: Basic Definitions.Ejifcc 2009; 19(4): 203-11. PMID 27683318.
25. Davidson M. The interpretation of diagnostic test: a primer for

[Downloaded from jmums.mazums.ac.ir on 2026-11-27]

physiotherapists. Aust J Physiother 2002; 48(3): 227-32. PMID 12217073.

26. Altman DG, Bland JM. Diagnostic tests.1: Sensitivity and specificity Bmj.1994; 308(6943): 1552.PMID: 41204290.
27. Goetz CG, Poewe W, Rascol O, Sampaio C, Stebbins GT, Counsell C, et al. Movement Disorder Society Task Force report on the Hoehn and Yahr staging scale: status and recommendations. Mov Disord 2004; 19(9): 1020-8. PMID 15372591.
28. Zhang Y-y, Jiang X-h, Zhu P-p, Zhuo W-y, Liu L-b. Advancements in understanding substantia nigra hyperechogenicity via transcranial sonography in Parkinson's disease and its clinical implications. Frontiers in Neurology 2024; Volume 15 - 2024.PMID: 39091976.
29. Hou C, Zhang W, Li HB, Li S, Nie F, Wang XM, et al. Spatial variations and precise location of substantia nigra hyperechogenicity in Parkinson's disease using TCS-MR fusion imaging.NPJ Parkinsons Dis 2025; 11(1): 78. PMID 40240329.
30. Zhang YY, Jiang XH, Zhu PP, Zhuo WY, Liu LB. Advancements in understanding substantia nigra hyperechogenicity via transcranial sonography in Parkinson's disease and its clinical implications. Front Neurol 2024; 15: 1407860. PMID 39091976.
31. Skoloudík D, Jelínková M, Blahuta J, Cermák P, Soukup T, Bártová P, et al. Transcranial sonography of the substantia nigra: digital image analysis. AJNR Am J Neuroradiol 2014; 35(12): 2273-8. PMID 37224875.
32. Mei YL, Yang J, Wu ZR, Yang Y, Xu YM. Transcranial Sonography of the Substantia Nigra for the Differential Diagnosis of Parkinson's Disease and Other Movement Disorders: A Meta-Analysis.Parkinsons Dis 2021; 2021: 8891874.PMID: 34007439.
33. Cardaioli G, Ripandelli F, Paolini Paoletti F, Nigro P, Simoni S, Brahimi E, et al. Substantia nigra hyperechogenicity in essential tremor and Parkinson's disease: a longitudinal study. Eur J Neurol 2019; 26(11): 1370-6. PMID 31094036.
34. Yan J-H, Li K, Ge Y-L, Li W, Wang P-Z, Jin H, et al. Quantitative Transcranial Sonography Evaluation of Substantia Nigra Hyperechogenicity Is Useful for Predicting Levodopa-Induced Dyskinesia in Parkinson Disease. Ultrasound in Medicine & Biology 2023; 49(2): 607-15. PMID 36456377.
35. Zhuang JJ, Zheng YH, Xu XW, Zhou L. The ultra early diagnosis of Parkinson's disease by the enhanced substantia nigra echo. Eur Rev Med Pharmacol Sci 2015; 19(23): 4621-6. PMID 26698260.
36. Ahmadi SA, Bötzel K, Levin J, Maiostre J, Klein T, Wein W, et al.Analyzing the co-localization of substantia nigra hyper-echogenicities and iron accumulation in Parkinson's disease: A multi-modal atlas study with transcranial ultrasound and MRI.Neuroimage Clin 2020; 26: 102185.PMID: 32050136.
37. Walter U, Loewenbrück KF, Dodel R, Storch A, Trenkwalder C, Höglinger G. Systematic review-based guideline "Parkinson's disease" of the German Society of Neurology: diagnostic use of

[Downloaded from jmums.mazums.ac.ir on 2026-11-27]

transcranial sonography. J Neurol 2024; 271(12): 7387-401.PMID 38963440.

38. Berardelli A, Wenning GK, Antonini A, Berg D, Bloem BR, Bonifati V, et al. EFNS/MDS-ES/ENS [corrected] recommendations for the diagnosis of Parkinson's disease. Eur J Neurol 2013; 20(1): 16-34. PMID 23279440
39. Palermo G, Giannoni S, Bellini G, Siciliano G, Ceravolo R. Dopamine Transporter Imaging, Current Status of a Potential Biomarker: A Comprehensive Review. Int J Mol Sci 2021; 22(20). PMID 34681899.
40. Jesus-Ribeiro J, Freire A, Sargento-Freitas J, Sousa M, Silva F, Moreira F, et al. Transcranial Sonography and DaTSCAN in EarlyStage Parkinson's Disease and Essential Tremor.Eur Neurol 2016; 76(5-6): 252-5. PMID 35180133.
41. Pilotto A, Yilmaz R, Berg D. Developments in the role of transcranial sonography for the differential diagnosis of parkinsonism. Curr Neurol Neurosci Rep 2015; 15(7): 43. PMID 26008814.

[Downloaded from jmums.mazums.ac.ir on 2026-11-27]