ORIGINAL ARTICLE

Evaluation of the effect of exposure to N-nitrosodiethylamine on rat lung and intestine and the protective effect of tyrosol: A Biochemical and Histopathological study

Elahe Maleki[1],
Mehryar Zargari[2],
Mansooreh Mirzaei [3],
Abbas Ali Karimpour Malakshah[4],
Fereshteh Talebpour Amiri[5]

[1] Master of Science in Anatomy, Student Research Committee, Faculty of Medicine, Mazandaran University of Medical Sciences, Sari, Iran
[2] Professor, Department of Clinical Biochemistry, Faculty of Medicine, Molecular and Cell Biology Research Center, Mazandaran University of Medical Sciences, Sari, Iran
[3] PhD in Comparative Histology, Mazandaran University of Medical Sciences, Sari, Iran
[4] Professor, Department of Anatomical Sciences, Faculty of Medicine, Molecular and Cell Biology Research Center, Mazandaran University of Medical Sciences, Sari, Iran
[5] Professor, Department of Anatomical Sciences, Faculty of Medicine, Molecular and Cell Biology Research Center, Mazandaran University of Medical Sciences, Sari, Iran

(Received July 20, 2025; Accepted September 22, 2025)

Abstract

Background and purpose: N-nitrosodiethylamine (NDEA) is a carcinogenic substance found in various foods. This toxic compound induces oxidative stress, resulting in damage to the structure of several internal organs, particularly the gastrointestinal and respiratory systems. Tyrosol (Tyr), a stable natural flavonoid and a primary component of olive oil, exhibits strong antioxidant properties. This study aims to investigate the protective effects of Tyrosol against NDEA-induced tissue damage in the lung and intestine.

Materials and methods: In this experimental study, 36 adult female rats were randomly divided into six groups: control, Tyr at doses of 10 and 20 mg/kg (administered by gavage for seven consecutive days), NDEA at a dose of 200 mg/kg (single dose on day four), and NDEA combined with Tyr at 10 and 20 mg/kg. Histopathological examinations of lung and jejunal tissue structure changes and biochemical analyses of oxidative stress parameters were performed on day nine. Data were analyzed with one-way analysis of variance (ANOVA) followed by Tukey's post-hoc test.

Results: Histopathological findings revealed that NDEA exposure caused inflammatory cell infiltration, alveolar wall thickening, collapse of some alveolar sacs, and edema in lung tissue. In the jejunum, administration of NDEA resulted in hemorrhage, infiltration of inflammatory cells within the submucosal layer, and a reduction in goblet cell density. Furthermore, biochemical analyses showed that NDEA induced oxidative stress by reducing GSH levels and elevating MDA concentrations. Tyr administration at both 10 and 20 mg/kg preserved the tissue structure of the lungs and jejunum, with the 20 mg/kg dose exhibiting a more significant protective effect.

Conclusion: The results indicate that Tyr, owing to its antioxidant properties and its ability to modulate oxidative stress parameters, may potentially prevent structural damage in pulmonary and jejunal tissues caused by NDEA.

Keywords: N-nitrosodiethylamine, Tyrosol, Lung Injury, Intestine Injury, Oxidative Stress

J Mazandaran Univ Med Sci 2025; 35 (250): 3-14 (Persian).

Corresponding Author: Fereshteh Talebpour Amiri - Faculty of Medicine, Molecular and Cell Biology Research Center, Mazandaran University of Medical Sciences, Sari, Iran (E-mail: ftaleb2001@yahoo.co.uk)

[Downloaded from jmums.mazums.ac.ir on 2026-11-24]

پژوهشی

مجله دانشگاه علوم پزشکی مازندران
دوره سی و پنجم شماره ۲۵۰ آبان سال ۱۴۰۴ (۱۴-۳)

ارزیابی اثر مواجهه با ان-نیتروزودی‌اتیل‌آمین بر ریه و روده موش صحرایی و اثر محافظتی تیروزول: یک مطالعه بیوشیمیایی و هیستوپاتولوژیکی

الهه ملکی[۱]
مهریار زرگری[۲]
منصوره میرزایی[۳]
عباسعلی کریم پور ملک شاه[۴]
فرشته طالب پور امیری[۵]

چکیده

سابقه و هدف: ان-نیتروزودی‌اتیل‌آمین (NDEA)، یک ماده سرطان‌زا است که در نتیجه افزودن مواد نگهدارنده در مواد غذایی یافت می‌شود. این ماده سمی از طریق القاء استرس اکسیداتیو، منجر به آسیب در ساختار اکثر احشاءها می‌شود. تیروزول (Tr) به عنوان یک ترکیب فلاونوئیدی طبیعی پایدار و از ترکیبات اصلی روغن زیتون، دارای خاصیت آنتی اکسیدانی بسیار قوی می‌باشد. این مطالعه با هدف بررسی اثر محافظتی تیروزول بر آسیب بافت‌های روده‌ای و ریوی ناشی از NDEA، انجام پذیرفت.

مواد و روش‌ها: در این مطالعه تجربی، ۳۶ موش صحرایی ماده بالغ به صورت تصادفی به شش گروه کنترل، Tr با دو دوز ۱۰ و ۲۰ میلی‌گرم/کیلوگرم (برای ۷ روز متوالی، به صورت گاواژ)، NDEA با دوز ۲۰۰ میلی‌گرم/کیلوگرم (تک دوز، در روز چهارم مطالعه)، NDEA+Tr 10 و NDEA+Tr 20، تقسیم شدند. ارزیابی هیستوپاتولوژیکی برای مشاهده تغییرات در ساختار بافتی روده و ریه و ارزیابی بیوشیمیایی برای اندازه‌گیری پارامترهای استرس اکسیداتیو در روز نهم مطالعه انجام شد.

یافته‌ها: بررسی بافت شناسی در این مطالعه نشان داد که NDEA در بافت ریه منجر به ارتشاح سلول‌های التهابی، ضخیم شدن دیواره آلوئولی، کلاپسه شدن برخی از کیسه‌های آلوئولی و ادم شد. در بافت ژژنوم، NDEA منجر به خونریزی، ارتشاح سلول‌های التهابی در لایه زیر مخاطی و کاهش در تعداد سلول‌های گابلت گردید. از طرفی این ماده سمی با کاهش GSH و افزایش MDA منجر به القاء استرس اکسیداتیو شد. دریافت Tr در هر دو دوز ۱۰ و ۲۰ میلی‌گرم/کیلوگرم توانست ساختار بافتی روده و ریه را حفظ نماید. دوز ۲۰ میلی گرم/کیلوگرم Tr نقش مؤثرتری را نشان داد.

استنتاج: احتمالا، Tr با خاصیت آنتی اکسیدانی و از طریق کاهش پارامترهای استرس اکسیداتیو می‌تواند از آسیب ساختاری در بافت‌های روده و ریه ناشی از NDEA جلوگیری نماید.

واژه های کلیدی: ان-نیتروزودی‌اتیل‌آمین، تیروزول، آسیب روده‌ای، آسیب ریوی، استرس اکسیداتیو

مولف مسئول: فرشته طالب پور– ساری: کیلومتر ۱۸ جاده خزرآباد، مجتمع پیامبر اعظم. دانشکده پزشکی، دانشگاه علوم پزشکی مازندران **E-mail:** ftaleb2001@yahoo.co.uk

۱. کارشناسی ارشد علوم تشریح، کمیته تحقیقات دانشجویی، دانشکده پزشکی، دانشگاه علوم پزشکی مازندران، ساری، ایران
۲. استاد بیوشیمی بالینی، دانشکده پزشکی، مرکز تحقیقات بیولوژی سلولی و مولکولی، دانشگاه علوم پزشکی مازندران
۳. دکترای بافت شناسی مقایسه‌ای، دانشگاه علوم پزشکی مازندران، ساری، ایران
۴. استاد گروه علوم تشریح، دانشکده پزشکی، مرکز تحقیقات بیولوژی سلولی و مولکولی، دانشگاه علوم پزشکی مازندران
۵. استاد گروه علوم تشریح، دانشکده پزشکی، مرکز تحقیقات بیولوژی سلولی و مولکولی، دانشگاه علوم پزشکی مازندران

تاریخ دریافت : ۱۴۰۴/۴/۲۹ تاریخ ارجاع جهت اصلاحات : ۱۴۰۴/۵/۶ تاریخ تصویب : ۱۴۰۴/۶/۳۱

[Downloaded from jmums.mazums.ac.ir on 2026-11-24]

مقدمه

ان-نیتروزودی‌اتیل‌آمین (N-nitrosodiethylamine) (NDEA) از جمله نیتروزامین‌های فرار با خاصیت جهش‌زایی و سرطان‌زایی شناخته شده است که در مواد غذایی نظیر پنیر، سویا، ماهی دودی، گوشت، آب آشامیدنی، برخی داروها، مشروبات الکلی و دود تنباکو یافت می‌شود(۴-۱). نیتروزامین‌ها به‌عنوان یکی از سه گروه اصلی مواد سرطان‌زای بالقوه، با آسیب به DNA، القای جهش‌های ژنی و تحریک فرایندهای سرطانی شناخته شده‌اند(۳). سدیم نیتریت که به‌طور گسترده در نگهداری فراورده‌های گوشتی کاربرد دارد، در حضور اسید معده و روده با ترکیبات پروتئینی و آمین‌های بیوژنیک حاصل از تجزیه پروتئین‌ها، منجر به تشکیل نیتروزامین‌ها از جمله NDEA می‌شود(۵، ۶). این ترکیب می‌تواند در اثر فرایندهای حرارتی نیز در محصولات گوشتی و دریایی ایجاد گردد(۵). مطالعات متعدد اثرات کارسینوژنیک NDEA را بر اندام‌هایی چون کبد، روده، معده و ریه از طریق القای استرس اکسیداتیو، التهاب، فیبروژنز و آپوپتوز تأیید کرده‌اند(۷، ۸). NDEA با تولید گونه‌های اکسیژن فعال (Reactive oxygen species) (ROS) منجر به القاء استرس اکسیداتیو می‌گردد(۹). به‌طور معمول بین میزان رادیکال‌های آزاد تولید شده در بدن و سیستم دفاعی آنتی اکسیدانی تعادلی پویا برقرار است و از بدن در برابر اثرات مضر آن‌ها محافظت می‌کند. اما قرار گرفتن در برابر توکسینی چون NDEA سبب بر هم خوردن این تعادل می‌شود(۱۰). مصرف رژیم غذایی حاوی آنتی اکسیدان‌ها نقش مهمی در جلوگیری از آسیب اکسیداتیو دارد. بنابراین، عوامل آنتی اکسیدان موجود در گیاهان می‌توانند از استرس اکسیداتیو و سمیت ناشی از NDEA جلوگیری کنند. ترکیبات گیاهی فنولیک یا فلاونوئید در این مسیر به صورت مؤثر ایفای نقش می‌کنند. این ترکیبات رادیکال‌های آزاد را پاکسازی کرده و واکنش‌های زنجیره‌ای پراکسیداتیو را قطع می‌کنند(۱۱).

تیروزول (2-(4-hydroxyphenyl)ethanol) یک ترکیب فنولیک شناخته شده است که منبع اصلی آن در روغن زیتون می‌باشد(۱۲). مطالعات متعدد اثبات کرده‌اند که این ماده با تعدیل مسیرهای مختلف سلولی و تنظیم miRNA های دخیل در بیماری‌های مزمن، سبب کاهش استرس اکسیداتیو می‌شود(۱۳). مطالعات نشان داده‌اند که این ترکیب اثر مهارکنندگی و اثر پاکسازی کننده بر رادیکال‌های آزادی چون پراکسی نیتریت و آنیون سوپراکسید دارد(۱۴، ۱۵). تیروزول با تجمع داخل سلولی می‌تواند عملکرد آنتی‌اکسیدانی مؤثری داشته باشد(۱۶). تیروزول یک ترکیب نسبتاً پایدار است، در نتیجه نسبت به سایر ترکیبات پلی‌فنول، امکان اتواکسیداسیون کم‌تری دارد که این نکته بیانگر آن است که این ترکیب در شرایط بحرانی نیز فعالیت آنتی‌اکسیدانی خود را حفظ کرده و در مقایسه با سایر فلاونوئیدهای طبیعی، فعالیت آنتی اکسیدانی شدیدتری از خود نشان داده‌اند و اما گاهی اوقات نیز تبدیل به پرو اکسیدان شدند(۱۷).

اثرات آنتی اکسیدانی، ضد سرطانی و آنتی باکتریال تیروزول توسط سایر محققین تایید شده است(۱۸). هم‌چنین اثرات مفید آن در برابر فشار خون، آترواسکلروزیس، بیماری‌های عروق کرونری قلب، نارسایی مزمن قلبی، چاقی و مقاومت انسولینی از طریق مهار التهاب نشان داده شد(۱۹). با توجه به موارد فوق، این فرضیه مطرح می باشد که تیروزول می‌تواند اثر محافظتی بر آسیب ریوی و روده‌ای ناشی از NDEA داشته باشد و با توجه به این که تاکنون مطالعه‌ای برای بررسی اثر تیروزول بر آسیب ریه و روده ناشی از NDEA صورت نگرفته است، مطالعه حاضر به بررسی اثر سمی احتمالی NDEA بر بافت ریه و روده و اثرات آنتی‌اکسیدانی تیروزول بر آسیب ریوی و روده‌ای متعاقب NDEA با ارزیابی بیوشیمیایی بافتی و هیستوپاتولوژیکی، پرداخت.

مواد و روش‌ها

در این مطالعه تجربی، ۳۶ موش صحرایی ویستار ماده بالغ ۸-۶ هفته با وزن g ۱۸۰-۲۰۰ استفاده شد که از

[Downloaded from jmums.mazums.ac.ir on 2026-11-24]

مرکز تحقیقات حیوانات دانشگاه علوم پزشکی مازندران تهیه گردید. این حیوانات به منظور سازگاری با محیط، ۱ هفته در قفس‌های خود با دسترسی آزادانه به آب و غذا نگهداری و تحت شرایط محیطی استاندارد (۱۲ ساعت روشنایی و ۱۲ ساعت تاریکی، دمای ۲±۲۳ درجه سانتی گراد و رطوبت ۵±۵۵ درصد) قرار گرفتند. کلیه کار با حیوانات آزمایشگاهی با توجه به دستورالعمل‌های کمیته کنترل و نظارت بر حیوانات آزمایشگاهی، و کمیته اخلاق حیوانات (ID: IR.MAZUMS.AEC.1403.021) انجام شد.

حیوانات به طور تصادفی به ۶ گروه (در هر گروه ۶ رت) تقسیم شدند. گروه کنترل، حیوانات، هم حجم گروه‌های تجربی نرمال سالین دریافت کردند. گروه ان-نیتروزودی‌اتیل‌آمین (NDEA)، حیوانات این گروه تک دوز ۲۰۰ mg/kg ان-نیتروزودی‌اتیل‌آمین را به صورت تزریق داخل صفاقی در روز چهارم مطالعه دریافت کردند(۲۰، ۲۱). گروه تیروزول ۱۰ (Tyr10)، حیوانات این گروه تیروزول را با دوز ۱۰ mg/kg، به مدت ۷ روز متوالی و به صورت گاواژ دریافت کردند(۲۲، ۲۳). گروه تیروزول ۲۰ (Tyr20)، حیوانات این گروه تیروزول را با دوز ۲۰ mg/kg، به مدت ۷ روز متوالی و به صورت گاواژ دریافت کردند(۲۳). گروه ان-نیتروزودی‌اتیل‌آمین و تیروزول ۱۰ (NDEA+Tyr10)، حیوانات این گروه تیروزول را با دوز ۱۰ mg/kg، از روز اول مطالعه تا ۷ روز متوالی به صورت گاواژ و ان-نیتروزودی‌اتیل‌آمین را با تک دوز ۲۰۰ mg/kg به صورت تزریق داخل صفاقی در روز چهارم مطالعه دریافت کردند. گروه ان-نیتروزودی‌اتیل‌آمین و تیروزول ۲۰ (NDEA+Tyr20)، حیوانات این گروه تیروزول را با دوز ۲۰ mg/kg، از روز اول مطالعه تا ۷ روز متوالی به صورت گاواژ و ان-نیتروزودی‌اتیل‌آمین را با تک دوز ۲۰۰ mg/kg به صورت تزریق داخل صفاقی در روز چهارم مطالعه دریافت کردند.

در هر یک از گروه‌های ۶ گانه، موش‌های صحرایی ماده در روز نهم مطالعه با کتامین(۵۰ mg/kg) و زایلازین (۵ mg/kg) بیهوش شدند و تحت جراحی قرار گرفتند. برای جمع آوری نمونه روده و ریه، پس از استریل کردن ناحیه توراکس و شکم با الکل و بتادین، از پایین شکم تا ناحیه توراکس در خط وسط برش داده شد. پس از شناسایی دئودنوم، بخشی از ابتدای ژژنوم از داخل شکم خارج گردید. بافت‌های اضافی اطراف روده‌ها و ریه‌ها را برداشته و وزن آن‌ها ثبت گردید. بخشی از ریه و روده بلافاصله در نیتروژن مایع و سپس در فریزر $-80^{\circ}C$ برای ارزیابی بیوشیمیایی ذخیره گردید و بخش دیگر این دو بافت در بافر فرمالین ۱۰ درصد جهت تهیه مقاطع هیستولوژی فیکس شد.

سنجش مالون دی آلدهید (MDA)

مالون در آلدهید، یک مارکر برای استرس اکسیداتیو و محصول نهایی پراکسیداسیون چربی می‌باشد که با تیوباربیتوریک اسید واکنش نشان داده و به شکل یک مجموعه قرمز رنگ دیده می‌شود. برای این منظور، نمونه بافت‌های ریه و روده به صورت مجزا به نسبت ۱ به ۱۰ وزن نمونه‌ها با محلول KCl ۰/۱۵ مولار در شرایط سرما هموژن شده و سپس ۱ میلی لیتر از هموژن، با ۱ میلی لیتر تری‌کلرواستیک اسید ۵ درصد و ۱ میلی لیتر تیوباربیتوریک اسید (سیگما، آلمان) مخلوط گردید و در حمام آب به مدت ۶۰ دقیقه جوشانیده شد. مخلوط فوق در دمای اتاق خنک گردید و به مدت ۱۰ دقیقه با دور ۳۰۰۰rpm سانتریفیوژ شد. در نهایت، جذب نوری مایع رویی از مخلوط فوق در طول موج ۵۳۲ نانومتر بررسی گردید. عدد به‌دست آمده به عنوان بیان گر nmolMDA/g بافت در نظر گرفته شد. تست حاضر به صورت دو بار تکرار بر هر نمونه انجام گردید(۲۴، ۲۵).

سنجش گلوتاتیون GSH

به‌منظور ارزیابی میزان آنتی‌اکسیدان بافتی، میزان GSH به عنوان یک آنتی اکسیدان داخل سلولی از طریق واکنش با (5,5′-dithiobis (2-nitrobenzoic acid) (0.01 M in methanol) DTNB سنجیده شد. بدین‌منظور،

[Downloaded from jmums.mazums.ac.ir on 2026-11-24]

نمونه‌های بافتی به صورت جداگانه و با نسبت ۱ به ۱۰ وزن نمونه‌ها با EDTA ۰/۰۲ مولار در شرایط سرما هموژن گردیدند. ۰/۵ میلی‌لیتر از هموژن بافتی با ۱۰۰ میکرولیتر تری‌کلرواستیک اسید ۵ درصد به مدت ۳۰ دقیقه بر روی یخ انکوبه گردید. سپس مخلوط فوق به مدت ۱۰ دقیقه با دور rpm ۳۰۰۰ سانتریفیوژ شد و به ۰/۵ میلی لیتر از مایع رویی، ۱۰۰ میکرولیتر DTNB و ۱۴۰۰ میکرولیتر بافر تریس بیس ۰/۴ مولار با PH:۸/۹ اضافه و ترکیب شد. در نهایت میزان جذب در طول موج ۴۱۲ نانومتر خوانده شد. غلظت گلوتاتیون از روی منحنی استاندارد گلوتاتیون بر حسب µmol/g بافت ثبت گردید. جهت افزایش دقت، تست حاضر به صورت دو بار تکرار انجام گرفت(۲۴، ۲۵).

ارزیابی هیستوپاتولوژی

بافت‌های روده و ریه در بافرفرمالین ۱۰ درصد به مدت ۲۴ ساعت فیکس شد. بافت فیکس شده در یک سری الکل طبقه بندی شده جهت آبگیری و در زایلل برای شفاف سازی و در پارافین قالب‌گیری گردید. سپس با استفاده از یک میکروتوم دوار مقاطعی با ضخامت µ5m تهیه شد. مقاطع پارافینی به مدت ۲۰ دقیقه در زایلل پارافین زدایی و پس از آن در ردیفی از اتانول طبقه بندی شده دوباره آبدهی شدند و سپس برای رنگ آمیزی هماتوکسیلین–ائوزین (H&E) مورد استفاده قرار گرفتند. جهت ارزیابی هیستوپاتولوژی سپس، اسلایدها توسط یک متخصص بافت‌شناسی بدون آگاهی از گروه‌بندی نمونه‌ها، زیر میکروسکوپ نوری (المپیوس، توکیو، ژاپن) مشاهده شدند.

برای ارزیابی نیمه کمی بافت ریه، میزان آسیب ریه برای هر فیلد بر اساس ارتشاح سلول‌های التهابی (نوتروفیل‌ها، گلبول‌های قرمز، ماکروفاژها، لنفوسیت‌ها) در کیسه آلوئولی یا ناحیه اطراف عروقی، تراوش کیسه آلوئولی، فروپاشی کیسه آلوئولی، ضخیم شدن دیواره‌های آلوئولی، ادم، احتقان و خونریزی، در مقیاسی از ۰ (ریه طبیعی)، ۱ (خفیف)، ۲ (ملایم)، ۳ (متوسط) و ۴ (شدید) امتیاز داده شدند(۲۶).

برای ارزیابی نیمه‌کمی بافت روده، اسلایدهای آماده شده با استفاده از یک سیستم امتیازدهی از نظر آسیب ژژنوم ارزیابی شدند. با توجه به وسعت و شدت آسیب ژژنوم برای هر فیلد، مورفولوژی، ارتشاح سلول‌های التهابی، احتقان، ریزش سلول‌های اپیتلیال، آسیب ژژنوم در مقیاسی از: ۰ (ژژنوم طبیعی)، ۱ (خفیف)، ۲ (ملایم)، ۳ (متوسط) و ۴ (شدید) امتیازدهی شدند. برای این منظور، اسلایدها در پنج فیلد از هر اسلاید ارزیابی شدند و سپس، میانگین امتیاز برای هر نمونه در نظر گرفته شد(۲۴).

آنالیز آماری با استفاده از نسخه ۹ نرم افزار Graph Pad Prism انجام شد. داده‌ها به صورت میانگین ± انحراف معیار بیان گردید. بعد از تعیین نرمالیتی داده‌ها با تست Kruskal–Wallis، تست‌های آماری مورد استفاده one-way ANOVA test و Tukey's post-hoc بود. $p < ۰/۰۵$ به عنوان حد معنادار تعریف گردید.

یافته‌ها

یافته های بیوشیمیایی بافتی تاثیر تیروزول و ان–نیتروزودی‌اتیل‌آمین بر استرس اکسیداتیو در بافت روده

در موش‌های گروه NDEA، میزان MDA در بافت روده در مقایسه با موش‌های کنترل افزایش یافت (P <۰/۰۰۰۱) و سطح GSH در مقایسه با گروه کنترل کاهش یافت (P <۰/۰۰۰۱). سطح MDA در موش‌های در معرض NDEA، هنگامی که تیروزول در دو دوز ۱۰ و ۲۰ میلی‌گرم/کیلوگرم دریافت کردند، در مقایسه با گروه NDEA تنها کاهش یافت (به ترتیب (P <۰/۰۰۰۱ و P <۰/۰۱). میزان GSH هنگامی که موش‌های در معرض NDEA با تیروزول درمان شدند در مقایسه با موش‌های در معرض NDEA تنها افزایش یافت (P <۰/۰۰۰۱) (تصویر شماره ۱).

یافته‌های بیوشیمیایی بافتی تاثیر تیروزول و ان–نیتروزودی‌اتیل‌آمین بر استرس اکسیداتیو در بافت ریه

در موش‌های گروه NDEA، میزان MDA در بافت ریه در مقایسه با موش‌های کنترل افزایش یافت (<۰/۰۰۰۱

[Downloaded from jmums.mazums.ac.ir on 2026-11-24]

P) و سطح GSH در مقایسه با گروه کنترل کاهش یافت (P <۰/۰۰۰۱). سطح MDA در موش‌های در معرض NDEA، هنگامی که با تیروزول در دو دوز ۱۰ و ۲۰ میلی‌گرم/کیلوگرم دریافت کردند، در مقایسه با گروه NDEA تنها کاهش یافت. این کاهش فقط برای دوز ۲۰ میلی‌گرم/کیلوگرم معنی دار بوده است (P <۰/۰۵). میزان GSH هنگامی که موش‌های در معرض NDEA با تیروزول درمان شدند در مقایسه با موش‌های در معرض NDEA تنها افزایش یافت (P <۰/۰۰۰۱) (تصویر شماره ۲).

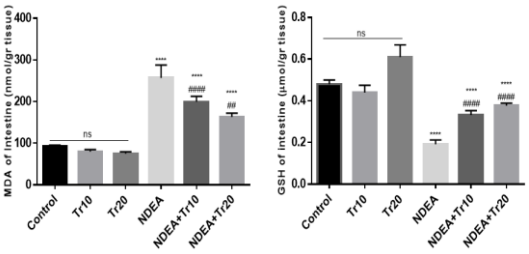

تصویر شماره ۱: سطح MDA (مالون دی آلدئید) و GSH (گلوتاتیون) در بافت روده موش‌ها، موش‌های گروه NDEA (N-nitrosodiethylamine) در مقایسه با گروه کنترل، افزایش MDA و کاهش GSH را نشان دادند، درمان با Tr (تیروزول) در موش‌های در معرض NDEA به طور قابل توجهی غلظت MDA را کاهش و میزان GSH را در بافت روده در مقایسه با گروه NDEA افزایش داد، همه مقادیر به صورت میانگین ± انحراف معیار بیان شده‌اند، *: معنی‌دار در مقایسه با گروه کنترل، #: معنی‌دار در مقایسه با گروه NDEA، ****: P < 0.0001، **: P < 0.01

یافته‌های هیستوپاتولوژیک تاثیر تیروزول و ان-نیتروزودی‌اتیل‌آمین بر ساختار بافتی ریه

تصویر شماره ۳، فتومیکروگراف‌های بافت ریه را در همه گروه‌ها نشان می‌دهد. بافت‌های ریه در گروه کنترل دارای ساختار ریوی نرمال بودند. رت‌هایی که تیروزول را در دو دوز ۱۰ و ۲۰ میلی‌گرم بر کیلوگرم دریافت کردند در ساختار ریه برونش‌ها، کیسه آلوئولی و ضخامت دیداره آلوئولی مشابه با گروه کنترل بودند.

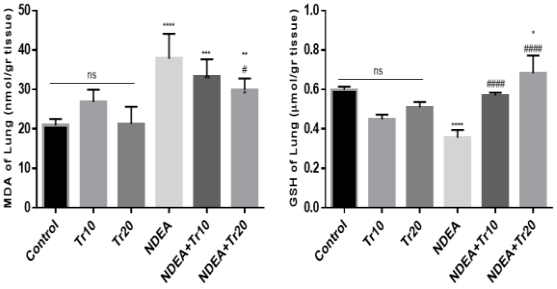

تصویر شماره ۲: سطح MDA (مالون دی آلدئید) و GSH (گلوتاتیون) در بافت ریه موش‌ها، موش‌های گروه NDEA (N-nitrosodiethylamine) در مقایسه با گروه کنترل، افزایش MDA و کاهش GSH را نشان دادند، درمان با Tr (تیروزول) در هر دو دوز در موش‌های در معرض NDEA به طور قابل توجهی غلظت MDA را کاهش و میزان GSH را در بافت ریه در مقایسه با گروه NDEA افزایش داد، همه مقادیر به صورت میانگین ± انحراف معیار بیان شده‌اند، *: معنی‌دار در مقایسه با گروه کنترل، #: معنی‌دار در مقایسه با گروه NDEA، ****: P < 0.0001، ***: P < 0.001، **: P < 0.01، *: P < 0.05

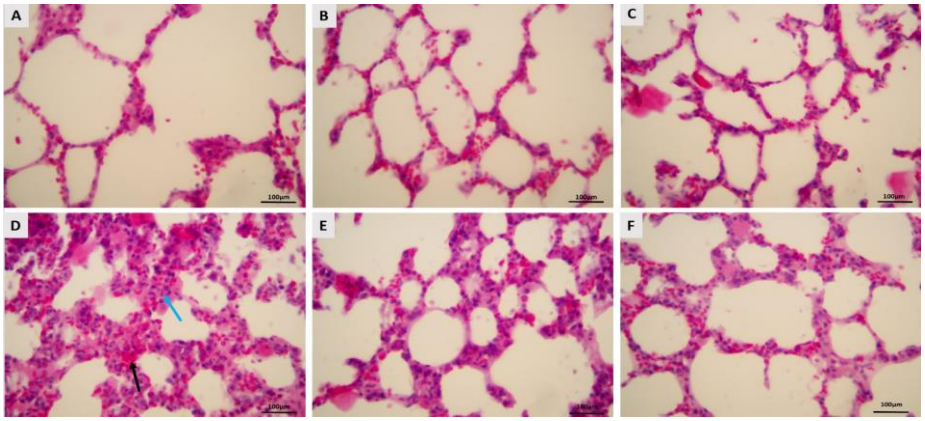

تصویر شماره ۳: فتومیکروگراف‌هایی از بافت ریه در تمامی گروه‌ها، A: کنترل، B: Tyr 10 (تیروزول ۱۰)، C: *Tyr20* (تیروزول ۲۰)، D: NDEA (N-nitrosodiethylamine)، E: NDEA+Tyr10، F: NDEA+Tyr20، رنگ آمیزی H&E، تصاویر A، B و C نشان دهنده بافت سالم ریه می‌باشند. تصویر D آسیب ریوی گسترده را در گروه NDEA نشان می‌دهد (فلش آبی: ارتشاح سلول‌های التهابی و ضخیم شدگی جدار کیسه‌های هوایی، فلش مشکی: هموراژی)، تصاویر E و F نمایانگر بهبود آسیب ریوی در گروه‌های درمان شده با تیروزول هستند که کاهش ضخامت جدار کیسه‌های هوایی، التهاب و خونریزی به خصوص در تصویر F مشاهده گردید.

[Downloaded from jmums.mazums.ac.ir on 2026-11-24]

ساختار بافتی ریه در موش‌های صحرایی که NDEA را با دوز ۲۰۰ میلی‌گرم بر کیلوگرم به صورت داخل صفاقی دریافت کردند، خونریزی ریوی، پرخونی مویرگی، ارتشاح سلول‌های التهابی (نوتروفیل‌ها و ماکروفاژها) به کیسه آلوئولی و ناحیه اطراف عروقی، ضخیم شدن دیواره آلوئولی، فروپاشی کیسه آلوئولی و ادم را نشان دادند. تجویز تیروزول در رت‌های دریافت‌کننده NDEA کاهش قابل توجهی در ارتشاح سلولی ریوی و ضخامت دیواره آلوئولی و خونریزی در مقایسه با گروه NDEA تنها نشان داد. این یافته‌ها نشان می‌دهد که تیروزول در هر دو دوز می‌تواند ساختار ریوی را حفظ کند. اما این تاثیر در دوز ۲۰ موثرتر بود و به شکل پنومونیت خفیف مشهود بود.

یافته‌های هیستوپاتولوژیک تاثیر تیروزول و ان-نیتروزودی‌اتیل‌آمین بر ساختار بافتی روده

تصویر شماره ۴، فتومیکروگراف‌های بافت روده را در همه گروه‌ها نشان می‌دهد. در گروه کنترل، ساختار بافت ژژنوم در تمام لایه‌های مخاطی، زیر مخاطی، عضلانی و سروزی طبیعی بود. رت‌هایی که تیروزول را در دو دوز ۱۰ و ۲۰ میلی‌گرم بر کیلوگرم دریافت کردند، ساختار روده مشابه گروه کنترل را نشان دادند. در رت‌هایی که NDEA دریافت کردند خونریزی، ارتشاح سلول‌های التهابی به لایه زیر مخاطی و کاهش تعداد سلول‌های گابلت مشهود بود. تجویز تیروزول قبل از دریافت NDEA این آسیب در ساختار بافتی را کاهش داد. در بین دو دوز تیروزول تجویز شده، دوز ۲۰ میلی‌گرم بر کیلوگرم در مقایسه با ۱۰ میلی‌گرم بر کیلوگرم، اثربخشی بیش‌تری در حفظ ساختار بافتی نشان داد.

تصویر شماره ۵، نمرات نیمه کمی نتایج میکروسکوپی نمونه‌های روده و ریه در موش‌های در معرض NDEA و تیروزول را نشان می‌دهد. میانگین این نمره در موش‌های در معرض NDEA برای دو بافت روده و ریه به ترتیب ۰/۴۵ ± ۲ و ۰/۵۳ ± ۲/۵۶ در مقایسه با گروه کنترل ۰/۴± ۰/۱۷ و ۰/۳۸± ۰/۱۴ بود. این نمرات در گروه‌های NDEA با تیروزول در دوزهای ۱۰ و ۲۰ میلی‌گرم بر کیلوگرم برای بافت روده به ترتیب $P > ۰/۰۵$ و $۰/۰۵ > P$ و برای بافت ریه به ترتیب $۰/۰۵ > P$ و $۰/۰۱ > P$ بود.

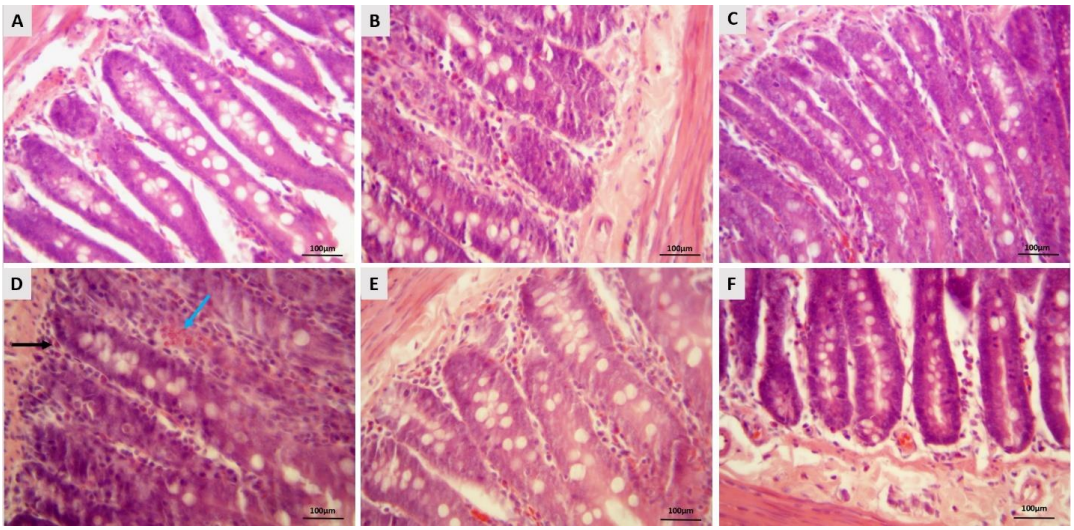

تصویر شماره ٤: فتومیکروگراف‌هایی از بافت روده در تمامی گروه‌ها، A: کنترل، B: Tyr 10 (تیروزول ۱۰)، C: Tyr 20 (تیروزول ۲۰)، D: NDEA (N-nitrosodiethylamine)، E: NDEA+Tyr10، F: NDEA+Tyr20، رنگ آمیزی H&E، تصاویر A، B و C نشان دهنده بافت سالم ژژنوم می‌باشند، تصویر D آسیب بافتی ژژنوم را در گروه NDEA نشان می‌دهد (فلش مشکی: ارتشاح سلول‌های التهابی، فلش آبی: هموراژی)، به همراه کاهش سلول‌های گابلت، تصاویر E و F نمایانگر بهبود آسیب در گروه‌های درمان شده با تیروزول هستند.

[Downloaded from jmums.mazums.ac.ir on 2026-11-24]

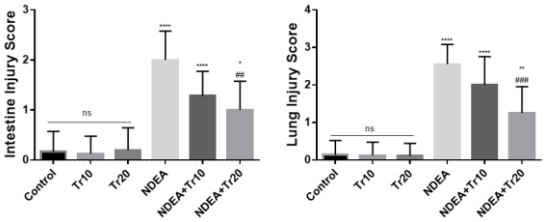

تصویر شماره ۵: اثر NDEA و تیروزول بر امتیاز نیمه کمی آسیب میکروسکوپی روده و ریه، NDEA :N-nitrosodiethylamine ، همه مقادیر به صورت میانگین ± انحراف معیار بیان شده‌اند، *: معنی‌دار در مقایسه با گروه کنترل، #. معنی‌دار در مقایسه با گروه NDEA ****:P < 0.0001، ***:P < 0.001، **: P < 0.01، *: P < 0.05، ###: P < 0.001، ##: P < 0.01

بحث

این مطالعه اثرات سمی NDEA را به همراه اثرات محافظتی تیروزول بر بافت‌های ریه و روده با بررسی بافت شناسی و بیوشیمیایی بافتی مورد ارزیابی قرار داد. یافته‌ها اذعان نمودند که تجویز تک دوز ۲۰۰ میلی‌گرم/کیلوگرم NDEA سبب بروز سمیت در بافت ریه و روده شده و تیروزول به عنوان یک ترکیب پلی فنول در برابر این سمیت، می‌تواند به عنوان عامل محافظتی مناسب از طریق اعمال اثرات آنتی‌اکسیدانی و ضد التهابی عمل نماید.

یافته‌های بیوشیمی بافتی ریه و روده در مطالعه حاضر نشان داد که NDEA منجر به افزایش MDA و کاهش GSH شد. فعال سازی متابولیک NDEA توسط آنزیم‌های سیتوکروم P450 باعث تولید گونه‌های فعال اکسیژن (Reactive oxygen species) (ROS) و رادیکال‌های آزاد می‌شود(۲۷). همچنین، NDEA از طریق NADPH-reductase (Nicotinamide adenine dinucleotide phosphate)اکسید شده، منجر به القاء استرس اکسیداتیو و تولید ROS ها می‌گردد(۲۸). علاوه بر این محققین نشان داده‌اند که فاکتور هسته‌ای مرتبط با اریتروئید ۲ (Nrf2) نقش محوری در بیان القایی ژن‌های کد کننده سیستم‌های سم زدایی و تنظیم آنزیم‌های متابولیزه کننده دارو در فاز II و آنزیم‌های سم‌زدایی و آنتی اکسیدانی دارد. کمبود Nrf2 بدن را در برابر سمیت و سرطان‌زایی ناشی از مواد سرطان‌زا آسیب پذیرتر می‌کند. مطالعات نشان داده‌اند که تجویز دی‌اتیل نیتروزامین به طور قابل توجهی میزان Nrf2 را در کبد، معده و کولون کاهش می‌دهد. کاهش Nrf2 با کاهش چشمگیر محتوای GSH و افزایش نشانگر استرس اکسیداتیو (MDA) و نشانگرهای التهابی (IL-1β و TNF-α) همراه می‌باشد(۷). از طرفی محققین نشان دادند که فعالیت آنتی اکسیدانی ترکیبات فنولی بر اساس ساختار آن هاست که می‌توانند به عنوان دهنده‌ی الکترون یا هیدروژن عمل کنند یا الکترون آزاد در ترکیبات کربنی را جا به جا کرده و سبب پایداری رادیکال‌های آزاد شوند(۱۵). تیروزول با تجمع داخل سلولی می‌تواند عملکرد آنتی اکسیدانی مؤثری داشته باشد. هم‌چنین تیروزول با القاء افزایش بیان پروتئین‌های آنتی اکسیدان داخل سلولی، سبب مهار رادیکال‌های آزاد و استرس اکسیداتیو می‌شود(۱۳). تجویز تیروزول سبب افزایش فعالیت (Superoxide Dismutase)SOD، GSH(Reduced glutathione)، و آنزیم‌های آنتی‌اکسیدانی بدن شده و هم‌چنین رادیکال‌های آزاد را کاهش می‌دهد(۲۳). GSH یک تیول غیر پروتئینی مهم در سلول‌های جانوری و یک نوکلئوفیل قدرتمند است که در واکنش‌های مختلف سم‌زدایی شرکت می‌کند و همچنین با دارا بودن گروه تیول خود در برابر آسیب‌های اکسیداتیو نقش حفاظتی دارد. از آن‌جایی که GSH در محیط آبی سلول حضور دارد، ممکن است به‌راحتی در دسترس محیط لیپیدی غشای سلولی نباشد؛ با این حال، نمی‌توان به‌طور کامل نقش مستقیم و مؤثر GSH در حذف رادیکال‌های آزاد درون‌زاد را رد کرد(۲۹). یافته‌های مارکرهای استرس اکسیداتیو در مطالعه حاضر با توجه به ویژگی‌های تیروزول تایید می‌گردد. تیروزول با افزایش سطح GSH در بافت ریه و روده، اثر محافظتی خود را اعمال نمود. فرآیند پراکسیداسیون لیپیدی یکی از شناخته شده‌ترین و پرمطالعه‌ترین اثرات ناشی از سمیت اکسیژن است. در این فرآیند، مالون‌دی‌آلدئید (MDA) به‌عنوان محصول جانبی تولید می‌شود که در شرایط استرس اکسیداتیو

[Downloaded from jmums.mazums.ac.ir on 2026-11-24]

شکل می‌گیرد. MDA به‌عنوان یک نشانگر قابل اعتماد برای آسیب اکسیداتیو مرتبط با غشای پلاسمایی شناخته می‌شود و میزان تولید آن می‌تواند منعکس کننده‌ی سطح تخریب اکسیداتیو در سلول باشد(۳۰). بدین ترتیب استرس اکسیداتیو با سطح بالای MDA در بافت ریه و روده‌ی حیوانات گروه NDEA شناسایی گردید.

یافته‌های بافت شناسی نشان دادند که NDEA سبب بروز خونریزی در بافت ریه شده و التهاب نیز با ارتشاح سلول‌های التهابی مشاهده گردید. همچنین ضخامت دیواره آلوئولی در بافت ریه به طور قابل توجهی افزایش یافته بود. القاء طولانی مدت NDEA می‌تواند سبب بروز سرطان در سیستم تنفسی شود(۳۱). القاء استنشاقی NDEA سبب بروز تومور در نای، مجاری تنفسی و ریه‌ها و هم‌چنین کارسینومای سلول‌های سنگفرشی و آدنوکارسینوما در بافت ریه می‌شود(۳۲). اگر چه فعال‌سازی متابولیک NDEA توسط آنزیم‌های سیتوکروم P-450 به طور اولیه در کبد انجام می‌شود، اما سلول‌های موکوس بینی و سلول‌های کلاب برونشیول‌ها نیز به طور گسترده این توکسین را متابولیزه می‌کنند که توضیح دهنده علت آسیب‌زایی این توکسین حتی در حالت القاء غیر استنشاقی می‌باشد(۲۷، ۳۳، ۳۴).

محققین نشان داده‌اند که تجویز طولانی مدت نیتروزامین به صورت خوراکی منجر به ایجاد سرطان در سلول‌های سنگفرشی در مری و آدنوکارسینومای معده می‌شود(۳۵). القاء طولانی مدت NDEA نیز می‌تواند سبب ایجاد تومور در مسیر دستگاه گوارش به خصوص در مری شود(۳۶). بررسی‌های بافت شناسی در مطالعه حاضر نشان داد که القاء NDEA در کوتاه مدت سبب بروز آسیب بافتی در ژژنوم شده که با خونریزی، ارتشاح سلول‌های التهابی و کاهش سلول‌های گابلت همراه بود.

در مطالعه Daniela Gabbia و همکاران در سال ۲۰۲۳، تأثیر تیروزول و هیدروکسی تیروزول را بر فیبروز کبدی ناشی از کربن تتراکلرید نشان دادند. تیروزول با کاهش بیان NADPH oxidase و miRNA های مرتبط با استرس اکسیداتیو اثرات آنتی فیبریک از خود نشان می دهد. تیروزول با کاهش برخی از اینترلوکین‌ها و میزان بیان NADPH oxidases، دارای اثر ضد التهابی و آنتی‌اکسیدانی است(۱۳). ارزیابی بافتی در این مطالعه اثر ضد التهابی را در ساختار بافت ریه و روده تایید می‌کند.

از جمله محدودیت‌های این مطالعه می‌توان به بازه‌ی زمانی کوتاه آن اشاره کرد که امکان بررسی اثرات دراز مدت این توکسین بر بافت‌های ریه و روده را فراهم نساخت. به منظور دستیابی به نتایج دقیق‌تر و قابل اتکاتر، پیشنهاد می‌شود ارزیابی‌ها در زمان‌های طولانی‌تر، نظیر یک تا دو ماه پس از مواجهه، نیز صورت گیرد. هم‌چنین بهره‌گیری از رنگ‌آمیزی اختصاصی تری‌کروم ماسون می‌توانست ابزار مناسبی برای بررسی دقیق‌تر میزان فیبروز بافتی باشد و به غنای داده‌های هیستوپاتولوژیک کمک نماید.

در نهایت، با در نظر گرفتن مشاهدات مطالعه حاضر، NDEA از طریق القا استرس اکسیداتیو منجر به اختلال در ساختار بافتی ریه و روده شد. همچنین، تیروزول از طریق خواص آنتی‌اکسیدانی، میزان اختلال در GSH و MDA ناشی از در معرض NDEA بودن را بهبود بخشید. علاوه بر آن، تیروزول توانست با کاهش استرس اکسیداتیو از ساختار بافتی ریه و روده نیز محافظت کند.

سپاسگزاری

این مقاله حاصل طرح تحقیقاتی مستخرج از بخشی از پایان نامه مصوب به شماره ۱۸۹۹۳ و با کد اخلاق ID: IR.MAZUMS.AEC.1403.021 متعلق به دانشجوی رشته علوم تشریح خانم الهه ملکی، که از محل معاونت تحقیقات و فنآوری دانشگاه علوم پزشکی مازندران (مرکز تحقیقات بیولوژی سلولی و مولکولی) تامین اعتبار شده است

[Downloaded from jmums.mazums.ac.ir on 2026-11-24]

References

1. Herrmann SS, Duedahl-Olesen L, Granby K. Occurrence of volatile and non-volatile N-nitrosamines in processed meat products and the role of heat treatment. Food Control 2015; 48:163-169.
2. Li X, Bei E, Qiu Y, Xiao H, Wang J, Lin P, et al. Intake of volatile nitrosamines by Chinese residents in different provinces via food and drinking water. Sci Total Environ 2021; 754: 142121 PMID: 32911156.
3. Janmeda P, Jain D, Chaudhary P, Meena M, Singh D. A systematic review on multipotent carcinogenic agent, N- nitrosodiethylamine (NDEA), its major risk assessment, and precautions. J Appl Toxicol 2024; 44(8): 1108-1128 PMID: 38212177.
4. Chain EPoCitF, Schrenk D, Bignami M, Bodin L, Chipman JK, del Mazo J, et al. Risk assessment of N- nitrosamines in food. Efsa Journal 2023; 21(3): e07884.
5. Xie Y, Geng Y, Yao J, Ji J, Chen F, Xiao J, et al. N-nitrosamines in processed meats: Exposure, formation and mitigation strategies. Journal of Agriculture and Food Research 2023; 13: 100645.
6. Dietrich M, Block G, Pogoda JM, Buffler P, Hecht S, Martin SP. A review: dietary and endogenously formed N-nitroso compounds and risk of childhood brain tumors. Cancer Causes & Control 2005; 16(6): 619-635 PMID: 16049800.
7. Mansour DF, Abdallah HM, Ibrahim BM, Hegazy RR, Esmail RS, Abdel-Salam LO. The carcinogenic agent diethylnitrosamine induces early oxidative stress, inflammation and proliferation in rat liver, stomach and colon: protective effect of ginger extract. Asian Pac J Cancer Prev 2019; 20(8): 2551-2561 PMID: 31450931.
8. Somade OT, Adeyi OE, Ajayi BO, Asunde OO, Iloh PD, Adesanya AA, et al. Syringic and ascorbic acids prevent NDMA-induced pulmonary fibrogenesis, inflammation, apoptosis, and oxidative stress through the regulation of PI3K-Akt/PKB-mTOR-PTEN signaling pathway. Metab Open 2022; 14: 100179 PMID: 35340717.
9. Meng R, Zhou R, Wang S, Sun R, Xiao H, Jin S, et al. Research progress on the toxicity mechanisms and health risks of N-nitrosamine disinfection by-products in drinking water. Water Quality Research Journal 2025; 60(3): 451-467.
10. Waris G, Ahsan H. Reactive oxygen species: role in the development of cancer and various chronic conditions. J Carcinog 2006; 5: 14 PMID: 16689993.
11. Ogar GO, Minari JB, Bello AJ, Chiwetalu J, Omogunwa OE, Oshikoya OS, et al. Influence of ethanolic extract of Allium sativum on TP53 gene and its anticancer potential in N-Nitrosodiethylamine (NDEA)-induced hepatocellular carcinoma in male albino rats. Iran J Basic Med Sci 2022; 25(4):497-505 PMID: 35656070.
12. Karković Marković A, Torić J, Barbarić M, Jakobušić Brala C. Hydroxytyrosol, tyrosol and derivatives and their potential effects on human health. Molecules 2019; 24(10): 2001 PMID: 31137753.
13. Gabbia D, Carpi S, Sarcognato S, Zanotto I, Sayaf K, Colognesi M, et al. The phenolic compounds tyrosol and hydroxytyrosol counteract liver fibrogenesis via the transcriptional modulation of NADPH

[Downloaded from jmums.mazums.ac.ir on 2026-11-24]

oxidases and oxidative stress-related miRNAs. Biomed Pharmacother 2023; 157: 114014 PMID: 36379119.

14. de la Puerta Ro, Domínguez MEMn, Ruíz-Gutíerrez V, Flavill JA, Hoult JRS. Effects of virgin olive oil phenolics on scavenging of reactive nitrogen species and upon nitrergic neurotransmission. Life Sci 2001; 69(10): 1213-1222 PMID: 11508353.
15. Salucci S, Burattini S, Battistelli M, Buontempo F, Canonico B, Martelli AM, et al. Tyrosol prevents apoptosis in irradiated keratinocytes. J Dermatol Sci 2015; 80(1) :61-68 PMID: 26166167.
16. Di Benedetto R, Varì R, Scazzocchio B, Filesi C, Santangelo C, Giovannini C, et al. Tyrosol, the major extra virgin olive oil compound, restored intracellular antioxidant defences in spite of its weak antioxidative effectiveness. Nutr Metab Cardiovasc Dis 2007; 17(7): 535-545 PMID: 16928436.
17. Perona JS, Cabello-Moruno R, Ruiz-Gutierrez V. The role of virgin olive oil components in the modulation of endothelial function. J Nutr Biochem 2006; 17(7): 429-445 PMID: 16481154.
18. Bahrani HMH, Ghobeh M, Homayouni Tabrizi M. The anticancer, anti-oxidant, and antibacterial activities of chitosan-lecithin-coated parthenolide/tyrosol hybrid nanoparticles. J Biomater Sc Polym Ed 2023; 34(11): 1603-1617 PMID: 36755525.
19. Chang CY, Huang IT, Shih HJ, Chang YY, Kao MC, Shih PC, et al. Cluster of differentiation 14 and toll-like receptor 4 are involved in the anti-inflammatory effects of tyrosol. Journal of Functional Foods 2019; 53: 93-104.
20. Kaya E, Ozer Kaya S, Yilmaz S, Ceribasi AO, Turk G. Evaluation of ameliorating effect of lycopene against testicular toxicity due to diethylnitrosamine using biochemical, spermatological and histopathological data. Andrologia 2019;51(6): e13274 PMID: 30907024.
21. Ali SA, Ibrahim NA, Mohammed MM, El-Hawary S, Refaat EA. The potential chemo preventive effect of ursolic acid isolated from Paulownia tomentosa, against N-diethylnitrosamine: initiated and promoted hepatocarcinogenesis. Heliyon 2019; 5(5): e01769 PMID: 31193530.
22. Bu Y, Rho S, Kim J, Kim MY, Lee DH, Kim SY, etal. Neuroprotective effect of tyrosol on transient focal cerebral ischemia in rats. Neuroscience Lett 2007; 414(3): 218-221 PMID: 17316989.
23. Chandramohan R, Pari L, Rathinam A, Sheikh BA. Tyrosol, a phenolic compound, ameliorates hyperglycemia by regulating key enzymes of carbohydrate metabolism in streptozotocin induced diabetic rats. Chem Biol Interact 2015; 229: 44-54 PMID: 25641191.
24. Arzani S, Farzipour S, Amiri FT, Hosseinimehr SJ. Gliclazide protects ionizing radiation-induced intestinal injury in mice by inhibiting oxidative stress and caspase-3. BioTechnologia 2024; 105(4): 367-376 PMID: 39844874.
25. Talebpour Amiri F, Arzani S, Farzipour S, Hosseinimehr SJ. Radioprotective effects of gliclazide against irradiation-induced cardiotoxicity and lung injury through inhibiting oxidative stress. Med Oncol 2022; 39(12): 199.
26. Farzipour S, Amiri FT, Mihandoust E, Shaki F, Noaparast Z, Ghasemi A, et al. Radioprotective effect of diethylcarbamazine on radiation-induced

[Downloaded from jmums.mazums.ac.ir on 2026-11-24]

acute lung injury and oxidative stress in mice. J Bioenerg Biomembr 2020; 52(1): 39-46.

27. El-Tohamy MM. The mechanisms by which oxidative stress and free radical damage produce male infertility. Life Sci J 2012; 9(1): 674-688.
28. Miatmoko A, Faradisa AA, Jauhari AA, Hariawan BS, Cahyani DM, Plumeriastuti H, et al. The effectiveness of ursolic acid niosomes with chitosan coating for prevention of liver damage in mice induced by n-nitrosodiethylamine. Sci Rep 2022; 12(1): 21397 PMID: 36496469.
29. Jeyabal PVS, Syed MB, Venkataraman M, Sambandham JK, Sakthisekaran D. Apigenin inhibits oxidative stress- induced macromolecular damage in N- nitrosodiethylamine (NDEA)- induced hepatocellular carcinogenesis in Wistar albino rats. Mol Carcinog 2005; 44(1):11-20 PMID: 15924350.
30. Zeng Y, Lian S, Li D, Lin X, Chen B, Wei H, et al. Anti-hepatocarcinoma effect of cordycepin against NDEA-induced hepatocellular carcinomas via the PI3K/Akt/mTOR and Nrf2/HO-1/NF-κB pathway in mice. Biomed Pharmacother 2017; 95: 1868-1875 PMID: 28968944.
31. Khanduja K, Gandhi R, Pathania V, Syal N. Prevention of N-nitrosodiethylamine-induced lung tumorigenesis by ellagic acid and quercetin in mice. Food Chem Toxicol 1999; 37(4): 313-318 PMID: 10418948.
32. Tanaka A, Hisanaga A, Inamasu T, Hirata M, Ishinishi N. A comparison of the carcinogenicity of N-nitrosodiethylamine and N-nitrosodimethylamine after intratracheal instillation into Syrian golden hamsters. Food Chem Toxicol 1988; 26(10): 847-850 PMID: 3220327.
33. Jensen R, Sleight S. Toxic effects of N-nitrosodiethylamine on nasal tissues of Sprague-Dawley rats and golden Syrian hamsters. Fundam Appl Toxicol 1987; 8(2): 217-229.
34. Luo D, Liu D, Zhou X, Yang S, Tang C, Liu G. Bone marrow-derived cells contribute to NDEA-induced lung squamous cell carcinoma. Tumor Biol 2013; 34(1): 145-154 PMID: 23055190.
35. Binato M, Schmidt MK, Volkweis BS, Ribeiro GBS, Edelweiss MI, Gurski RR. Mouse model of diethylnitrosamine-induced gastric cancer. J Surgi Res 2008; 148(2): 152-157.
36. Althoff J, Fehst HJ, Mohr U. The influence of metabolic liver defects on diethylnitrosamine (NDEA)-carcinogenesis in Gunn rats. Exp Pathol 1985; 27(3): 171-178 PMID: 2988995.

[Downloaded from jmums.mazums.ac.ir on 2026-11-24]