ORIGINAL ARTICLE

Enhanced Effects of Treadmill Exercise on the Strength of Partially Ruptured Achilles Tendons in a Rat Model

Nazfar Nikjoo[1],
Davood Khezri[2],
Fereshteh Talebpour Amiri[3],
Ali Fatahi[4]

[1] PhD Candidate in Sports Biomechanics, Central Tehran Branch, Islamic Azad University, Tehran, Iran
[2] Assistant Professor, Department of Sport Biomechanics and Technology, Sport Science Research Institute, Tehran, Iran
[3] Professor, Department of Anatomy, Faculty of Medicine, Molecular and Cell Biology Research Center, Mazandaran University of Medical Sciences, Sari, Iran
[4] Assistant Professor, Department of Sports Biomechanics, Central Tehran Branch, Islamic Azad University, Tehran, Iran

(Received August 10, 2025; Accepted September 29, 2025)

Abstract

Background and purpose: Tendon rupture is a common musculoskeletal injury characterized by slow and often incomplete healing. This study investigated the effects of daily treadmill exercise initiated after the inflammatory phase on Achilles tendon repair in a rat model.

Materials and methods: In this experimental study, twenty-one mature female rats were randomly assigned to three groups: control, tendon injury, and tendon injury + treadmill. The Achilles tendon was surgically transected to induce injury. One week after surgery, the treadmill group performed running exercise at a speed of 10 m/min for 30 minutes per session, five days per week, on a 0 incline for four consecutive weeks. Following the training period, a footprint test was conducted to evaluate functional recovery and gait performance, after which the animals were euthanized for histological and biomechanical analyses.

Results: Treadmill training initiated after the inflammatory phase led to notable improvements in tendon repair. The Achilles Functional Index (AFI) was significantly higher in the treadmill group than in the tendon injury group ($P< 0.05$). Footprint analysis demonstrated that the tendon injury + treadmill group's gait profile closely resembled that of the uninjured control group. Histological examination showed disorganized collagen fibers, inflammatory infiltration, and increased cell density in the injury group, whereas the treadmill-trained group displayed more organized collagen alignment, reduced inflammation, and lower cellular density. Biomechanical (tensiometric) testing confirmed superior mechanical strength and recovery in the tendon injury + treadmill group compared with the tendon injury group.

Conclusion: Post-injury treadmill exercise enhances tendon healing and maintains functional integrity, suggesting that controlled aerobic activity initiated after the inflammatory phase may facilitate tissue repair. Further research is warranted to determine the optimal timing, intensity, and duration of exercise for effective clinical translation.

Keywords: Achilles tendon rupture, tendon repair, treadmill, exercise, rehabilitation

J Mazandaran Univ Med Sci 2025; 35 (250): 50-64 (Persian).

Corresponding Author: Davood Khezri- Department of Sport Biomechanics and Technology, Sport Science Research Institute, Tehran, Iran (Email: daividkhezry@gmail.com)- **Fereshteh Talebpour Amiri -** Faculty of Medicine, Molecular and Cell Biology Research Center, Mazandaran University of Medical Sciences, Sari, Iran (E-mail: ftaleb2001@yahoo.co.uk) &

[Downloaded from jmums.mazums.ac.ir on 2026-11-24]

پژوهشی

مجله دانشگاه علوم پزشکی مازندران
دوره سی و پنجم شماره ۲۵۰ آبان سال ۱۴۰۴ (۶۴-۵۰)

بهبود استحکام تاندون آشیل در مدل پارگی ناقص از طریق ورزش با تردمیل در مدل موش صحرایی

نازفر نیکجو[۱]
داوود خضری[۲]
فرشته طالب پور امیری[۳]
علی فتاحی[۴]

چکیده

سابقه و هدف: پارگی تاندون یکی از شایع‌ترین آسیب‌های اسکلتی عضلانی در جهان است که در حالت طبیعی ترمیم آن بسیار کند و با کارایی پایین همراه است. این مطالعه با هدف بررسی اثر ورزش روزانه با تردمیل بر ترمیم پارگی تاندون آشیل در مدل موش صحرایی پس از پایان فاز التهابی جراحی، انجام پذیرفت.

مواد و روش ها: در این مطالعه تجربی، ۲۱ موش صحرایی ماده بالغ به ۳ گروه، کنترل، آسیب تاندونی، آسیب تاندونی+ تردمیل، تقسیم شدند. جهت ایجاد مدل آسیب تاندونی، طی جراحی برشی در نیمه ارتفاع تاندون آشیل ایجاد شد. یک هفته بعد از جراحی، رت‌ها روزانه با تردمیل با شیب صفر و با سرعت ۱۰ متر بر دقیقه و به مدت ۳۰ دقیقه در پنج روز هفته به مدت ۴ هفته تمرین داده شدند. پس از پایان تمرینات، تست Footprint جهت ارزیابی عملکردی و راه رفتن رت‌ها گرفته شد. سپس نمونه‌ی تاندون بعد از کشتن حیوان جهت بررسی بافت شناسی و تست بیومکانیکی خارج شد.

یافته‌ها: ورزش با تردمیل پس از پایان فاز التهابی سبب ترمیم نسبتاً عملکردی پارگی تاندون و کاهش شاخص عملکردی آشیل نسبت به گروه آسیب معنی‌دار شد ($P<۰/۰۵$). اثر ردپا نشان داد که گروه آسیب به همراه ورزش با تردمیل دارای مشخصه‌های نزدیک‌تری به گروه سالم تا گروه آسیب بودند. مطالعه بافت شناسی نیز در گروه آسیب نشان دهنده سازماندهی غیرطبیعی فیبرهای کلاژن، التهاب و افزایش سلول‌های بافت تاندون بود، اما گروه آسیب به همراه ورزش حاکی از سازمان دهی نسبتاً منظم فیبرهای کلاژن، کاهش التهاب و تعداد سلول‌های بافت تاندون بود. تست تنسیومتری نیز به صورت معنی‌داری بهبود ویژگی بیومکانیکی تاندون آسیب دیده در گروه ورزش را نسبت به گروه آسیب به تنهایی نشان داد.

استنتاج: ورزش با تردمیل پس از بروز پارگی تاندون می‌تواند سبب تسریع ترمیم تاندون به صورت عملکردی شود

واژه های کلیدی: پارگی تاندون آشیل، ترمیم تاندون، تردمیل، ورزش، توانبخشی

مولف مسئول: داوود خضری– تهران: گروه بیومکانیک و فناوری ورزشی، پژوهشگاه علوم ورزشی، تهران، ایران **Email:** daividkhezry@gmail.com

فرشته طالب پور امیری– ساری: مرکز تحقیقات زیست شناسی مولکولی و سلولی، دانشگاه علوم پزشکی مازندران، ساری، ایران **Email:** ftaleb2001@yahoo.co.uk

۱. دانشجوی دکتری بیومکانیک ورزشی، واحد تهران مرکزی، دانشگاه آزاد اسلامی، تهران، ایران
۲. استادیار بیومکانیک ورزشی، گروه بیومکانیک و فناوری ورزشی، پژوهشگاه علوم ورزشی، تهران، ایران
۳. استاد گروه آناتومی، دانشکده پزشکی، مرکز تحقیقات زیست شناسی مولکولی و سلولی، دانشگاه علوم پزشکی مازندران، ساری، ایران
۴. استادیار بیومکانیک ورزشی، گروه بیومکانیک ورزشی، واحد تهران مرکزی، دانشگاه آزاد اسلامی، تهران، ایران

تاریخ دریافت : ۱۴۰۴/۵/۱۹ تاریخ ارجاع جهت اصلاحات : ۱۴۰۴/۵/۲۷ تاریخ تصویب : ۱۴۰۴/۷/۷

[Downloaded from jmums.mazums.ac.ir on 2026-11-24]

مقدمه

تاندون‌ها بافت همبند متراکمی هستند که عمدتاً از کلاژن تشکیل شده و عضلات را به استخوان متصل می‌کنند(۱). سالانه بیش از ۱۰۰ میلیون نفر در سراسر جهان دچار پارگی تاندون می‌شوند. پارگی تاندون در بین ورزشکاران و افراد دارای شغل‌های با فعالیت بدنی بالا شایع است(۲). تاندون آشیل به عنوان قطورترین و قوی‌ترین تاندون در بدن انسان در فعالیت‌هایی چون راه رفتن، پریدن و دویدن نقش مهمی دارد. پارگی این تاندون، شایع‌ترین نوع پارگی تاندون را در بین افراد جوان تا میانسال به خود اختصاص می‌دهد و شیوع آن بین ۱۱ الی ۳۷ نفر در جمعیت ۱۰۰۰۰۰ نفری متغیر است(۳). پارگی تاندون آشیل می‌تواند سبب نقایص طولانی مدت بسته به میزان کشیدگی و پارگی آن، شامل آتروفی و تحلیل عضلات پلانتار فلکسور، کاهش ارتفاع بلند کردن پاشنه‌ی پا، افتادگی کف پا و اختلالات حرکتی در حین راه رفتن، دویدن و پریدن شود(۴). ترمیم طبیعی تاندون به علت ماهیت کم سلول و کم عروق بافت آن بسیار کند بوده و اغلب با کاهش انعطاف و قدرت کشش و احتمال آسیب مجدد همراه است و بیماران دچار آسیب، از درد طولانی مدت و به دنبال آن، ناتوانی در کار و نقص عملکردی رنج می‌برند(۷-۵). آسیب تاندونی می‌تواند به شدت بر کیفیت زندگی افراد به خصوص سالمندان و ورزشکاران تاثیر بگذارد؛ بنابراین تسریع بهبود آسیب تاندونی امری حائز اهمیت است(۸). درمان پارگی تاندون شامل درمان غیر تهاجمی از طریق گچ‌گیری و ثابت نگه داشتن آن تا زمان ترمیم و همچنین درمان تهاجمی با جراحی و نزدیک کردن دو انتهای پاره شده‌ی تاندون به یکدیگر می‌باشد. مطالعات نشان دادند که درمان با جراحی دارای ریسک پارگی مجدد کم‌تری بعد از بهبودی می‌باشد(۹). اما با این حال به دلیل طولانی بودن روند ترمیم تاندون، درمان با جراحی نیز ممکن است با کاهش بازگشت عملکرد تاندون، ایجاد بافت اسکار و افزایش احتمال پارگی مجدد همراه باشد. بنابراین درمان‌های مکمل پس از جراحی جهت کوتاه کردن این دوره بسیار حائز اهمیت می‌باشد(۱۰).

مطالعات نشان داده‌اند که کشش مکانیکی در بافت تاندون هنگام ورزش سبب فعالسازی آبشاری از واکنش‌ها در تنوسیت‌ها که سلول‌های حساس به کشش هستند، می‌شود. این واکنش‌ها در نهایت منجر به تولید بیش‌تر پروتئین ماتریکس خارج سلولی و به ویژه کلاژن شده که افزایش قدرت و استقامت و همچنین هایپرتروفی تاندون را به دنبال دارد(۱۱). مطالعات سلولی نشان دادند که سلول‌های بافت تاندون در پاسخ به کشش مکانیکی انواعی از فاکتورهای رشد از جمله TGF β1، CTGF و IGF-I و همچنین آنزیم پیوند متقابل کلاژن، lysyl oxidase (LOX)، را ترشح کرده که این فاکتورها، سلول‌ها را جهت بیان تولید کلاژن تحریک و کیفیت ماتریکس ترشح شده را نیز بهبود می‌بخشد(۱۵ - ۱۲). هم‌چنین ورزش، به خصوص دویدن، با افزایش خونرسانی و تکثیر سلول‌های بنیادی تاندون، بهبود تاندون را تسریع می‌بخشند(۱۶، ۱۷). تمرین روزانه با تردمیل پس از فاز التهابی سبب بهبود ترمیم بافت فیبری غضروفی محل اتصال تاندونی استخوانی می‌شود(۱۸). مطالعات انسانی نیز نشان دادند که ورزش پس از جراحی جهت ترمیم پارگی تاندون آشیل، سبب ترمیم عملکردی و بازگشت سریع‌تر به کار و فعالیت شده است(۱۹-۲۱).

براساس مطالب فوق، فرض گردید که ورزش و فعالیت بدنی روزانه با تردمیل پس از بروز آسیب تاندونی، می‌تواند سبب تسریع روند بهبود تاندون و همینطور افزایش کیفیت تاندون ترمیم شده شود؛ بنابراین هدف از این مطالعه بررسی اثر ورزش با تردمیل بر ترمیم پارگی تاندون در مدل پارگی تاندون آشیل در موش صحرایی از طریق ارزیابی حرکتی، بافت شناسی و بیومکانیکی تاندون بود.

[Downloaded from jmums.mazums.ac.ir on 2026-11-24]

مواد و روش‌ها

حیوانات مورد تحقیق

در این مطالعه تجربی با کد اخلاق IR.SSRC.REC.1402.105 و IR.MAZUMS.AEC.1403.040، ۲۱ موش صحرایی ماده بالغ ۸-۶ هفته با وزن ۲۰۰-۱۸۰ گرم استفاده شد که از مرکز تحقیقات حیوانات دانشگاه علوم پزشکی مازندران تهیه گردید. تمامی مراحل این مطالعه مطابق با دستورالعمل کمیته اخلاق دانشگاه علوم پزشکی مازندران صورت گرفت. ابتدا حیوانات به منظور سازگاری با محیط، ۱ هفته در قفس‌های خود با دسترسی آزادانه به آب و غذا نگهداری و تحت شرایط محیطی استاندارد ۱۲ ساعت روشنایی و ۱۲ ساعت تاریکی، دمای ۲±۲۳ درجه سانتی گراد و رطوبت ۵±۵۵ درصد قرار گرفتند.

طراحی مطالعه

گروه‌های مورد مطالعه

حیوانات به طور تصادفی به ۳ گروه (هر گروه ۷ موش صحرایی) تقسیم شدند. گروه کنترل، مداخله‌ای بر روی حیوانات این گروه صورت نگرفت و در نهایت با سایر گروه‌های تجربی مورد مقایسه قرار گرفتند. گروه آسیب تاندونی، حیوانات این گروه طی جراحی و ایجاد پارگی تاندون آشیل، دچار آسیب تاندونی شدند. گروه آسیب تاندونی به همراه درمان با تردمیل، حیوانات این گروه پس از جراحی و ایجاد پارگی تاندون آشیل، با انجام تمرینات ورزشی با تردمیل مورد درمان قرار گرفتند.

ایجاد مدل آسیب تاندونی

موش‌های صحرایی جهت ایجاد مدل آسیب تاندون، با تزریق داخل صفاقی کتامین (۵۰ میلی‌گرم/کیلوگرم وزن بدن) و زایلازین (۵ میلی‌گرم/کیلوگرم وزن بدن) تحت بیهوشی قرار گرفتند. ناحیه‌ی تحت جراحی با الکل و بتادین اسکراب و سپس برشی ۲ سانتی‌متری به صورت میدلاین در پوست بالای پاشنه‌ی پا ایجاد کرده و پس از کنار زدن پوست و شناسایی تاندون آشیل، $\frac{2}{3}$ داخلی نیمه ارتفاع تاندون به صورت عرضی توسط بیستوری ۱۱ برش داده شد. دو انتهای برش خورده‌ی تاندون توسط یک بخیه با نخ بخیه نایلون ۵/۰ به هم نزدیک گردید. سپس پوست ناحیه جراحی با نخ بخیه نایلون ۶/۰ کات بسته شد و برای جلوگیری از عفونت، پنی سیلین به صورت عضلانی تزریق شد. همچنین برای کاهش درد به عنوان مسکن به همه حیوانات استامینوفن از طریق آب خوراکی با غلظت مشخص تجویز گردید. در طول دوره بعد از عمل، وضعیت عمومی حیوانات و هر گونه علائم عفونت ارزیابی شد (تصویر شماره ۱)(۲۲).

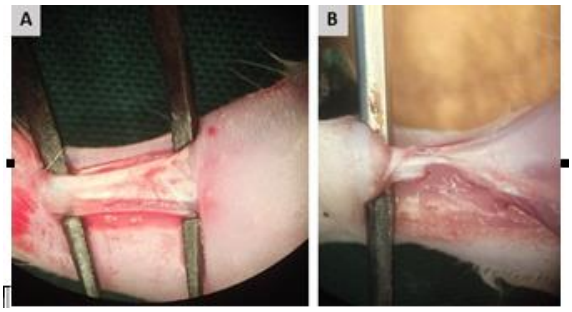

تصویر شماره ۱: A: تاندون آشیل پیش از القاء آسیب، B. تاندون آشیل پس از القاء آسیب

تمرین با تردمیل

در این مطالعه از تردمیل (Borj Sanat Azma Co, Tehran, Iran; model T.S 9500) جهت انجام ورزش روزانه استفاده شد. به‌منظور سازگاری با تمرینات تردمیل، حیوانات یک هفته پیش از جراحی به مدت پنج روز از هفته با افزایش روزانه سرعت به صورت تدریجی از ۵ به ۱۰ متر بر دقیقه و زمان از ۱۰ به ۳۰ دقیقه با تردمیل تمرین داده شدند. حیوانات به منظور گذراندن فاز التهابی پس از جراحی یک هفته استراحت داده شدند. سپس رت‌ها در روز هشتم پس از جراحی و پایان فاز التهابی، ابتدا در روز اول و دوم با سرعت ۵ متر بر دقیقه به مدت ده دقیقه، در روز سوم با سرعت ۷ متر بر دقیقه به مدت بیست دقیقه و سپس روزانه به مدت سی دقیقه و با سرعت ده متر بر دقیقه و زاویه‌ی صفر درجه

[Downloaded from jmums.mazums.ac.ir on 2026-11-24]

در پنج روز هفته به مدت ۴ هفته با تردمیل تمرین داده شدند(۱۸).

تست Footprint

در این تست تجزیه و تحلیل راه رفتن با استفاده از آزمایش رد پا انجام شد. ابتدا کف پنجه ها به جوهر آغشته شده و به حیوان اجازه داده شد تا روی یک صفحه کاغذ سفید که دو طرف آن توسط صفحات پلاستیکی به صورت دیوار قرار گرفته‌اند، راه برود تا یک الگوی ردپا ایجاد کند. برای هر موش، سه جفت ردپای خوانا به طور تصادفی انتخاب شد. سپس نتایج این تست توسط ارزیابی شاخص عملکردی آشیل (functional index: Achilles AFI)، به عنوان نشانه‌ی بهبود عملکرد تاندون آشیل پس از آسیب مورد بررسی قرار گرفت. در این ارزیابی ۳ پارامتر طول کف پا (فاصله‌ی بین پاشنه تا نوک سومین انگشت، PL: Print length)، میزان باز کردن انگشتان (فاصله‌ی بین اولین انگشت تا پنجمین انگشت، TS: Toe Spread) و میزان باز کردن انگشتان میانی (فاصله‌ی بین انگشت دوم تا انگشت چهارم، IT: Intermediate Toe Spread) اندازه‌گیری شد. اندازه‌های به دست آمده در فرمول زیر قرار گرفت.

$$AFI = 74\ [(NPL - EPL)/EPL] + 161[(ETS - NTS)/NTS] + 48[(EIT - NIT)/NIT] - 5$$

در فرمول بالا، E به معنای پای مورد مطالعه و N، به معنای پای سالم است. عدد صفر به معنای عملکرد طبیعی و مقدار منفی نشان‌دهنده‌ی اختلال عملکردی است.

هم‌چنین ردپای رت‌ها از نظر چسباندن پاشنه‌ی پا به صفحه‌ی کاغذ مورد ارزیابی قرار گرفت. حیوانات سالم به طور معمول در حین راه رفتن پاشنه‌ی پای خود را بر زمین قرار نمی‌دهند در حالی که در صورت آسیب تاندون آشیل، پاشنه‌ی پای حیوانات در حین راه رفتن روی کاغذ قرار می گیرد(۲۳، ۲۴).

جمع‌آوری نمونه

پس از پایان تمرینات تردمیل به مدت ۴ هفته (۳۵ روز پس از ایجاد ضایعه‌ی تاندونی)، رت‌ها با دوز بالای مواد بیهوشی، کتامین (50mg/kg) و زایلازین (5mg/kg) بیهوش شدند، و سریعاً نمونه تاندون جداسازی شد. جهت جمع‌آوری نمونه تاندون آشیل، پس از استریل کردن ناحیه پا با الکل و بتادین، برشی میدلاین در پوست بالای پاشنه‌ی پا ایجاد کرده و پس از شناسایی تاندون آشیل، این تاندون از انتهایی ترین قسمت اتصال عضلانی و استخوانی برش خورده و خارج گردید(۲۵). نمونه‌های خارج شده جهت ارزیابی بافت شناسی در فرمالین ۱۰ درصد فیکس و جهت ارزیابی بیومکانیکی، نمونه‌ها تا انجام تست در سرم نرمال سالین و در دمای ۲۰- درجه سانتی گراد نگه‌داری شدند.

ارزیابی بافت شناسی

نمونه‌های بافت ترمیم یافته تاندون آشیل در فرمالین ۱۰ درصد فیکس شدند. بعد از آبگیری در یک سری الکل طبقه‌بندی شده، شفاف‌سازی در زایلل و قالب‌گیری در پارافین، از نمونه‌ها با میکروتوم دوار مقاطعی با ضخامت ۵ میکرومتر تهیه گردید. سپس مقاطع با رنگ‌آمیزی هماتوکسیلین–ائوزین (H&E) و هم‌چنین رنگ‌آمیزی‌های اختصاصی تری‌کروم ماسون (trichrome masson) و PAS (Periodic Acid-Schiff) بر اساس پروتکل سازنده رنگ شدند. لام‌های هیستوپاتولوژیکی توسط میکروسکوپ نوری به صورت کور مورد ارزیابی و ساختار بافتی و کلاژن اسلاید مورد بررسی قرار گرفت(۲۶). با استفاده از سیستم امتیازدهی Tendon MaturingScore Modified و با تغییرات جزئی نسبت به آن چه Wada و همکاران در مطالعه خود بیان نمودند، در رنگ آمیزی H&E پارامترهای سلولاریتی، واسکولاریتی، فیبروبلاست‌ها، سلول‌های موازی، فیبرهای موازی و نحوه سازمان دهی فیبرهای کلاژن مورد ارزیابی قرار گرفته و بر اساس این

[Downloaded from jmums.mazums.ac.ir on 2026-11-24]

پارامترها، امتیاز ۴-۱ به میزان ترمیم بافت تاندون در گروه‌های مختلف داده شد(۲۷). بالاترین امتیاز نشان دهنده‌ی بیش‌ترین بهبود است. سطح گلیکوزآمینوگلیکان و کیفیت و سازماندهی رشته‌های کلاژنی در رنگ‌آمیزی اختصاصی مورد ارزیابی قرار گرفت و سپس شدت رنگی که کلاژن در رنگ‌آمیزی تخصصی به خود گرفته به کمک نرم‌افزار Image J به صورت کمی بیان گردید(۲۳).

ارزیابی بیومکانیکی

ارزیابی ویژگی بیومکانیکی تاندون با آزمون تعیین میزان تحمل کشش تاندون تا زمان پارگی آن با استفاده از تنسیومتری (STM-5, Santam Co., Tehran, Iran) انجام شد. دو انتهای نمونه تاندون بدون آسیب به بافت در گیره‌های ثابت و متحرک دستگاه قرار گرفت و سپس گیره‌ی متحرک با سرعت کشش معادل ۱۰ میلی‌متر بر دقیقه و نیروی ۷۰ نیوتن در دمای اتاق شروع به دور شدن از گیره‌ی دیگر نموده تا زمانی که بافت تاندون بر اثر کشش دچار پارگی شود و بیش‌ترین میزان کشش اعمال شود. پس از پایان تست مقادیر به دست آمده، بر حسب مگاژول بر متر مکعب (MJ/m3) اندازه‌گیری گردید که ظرفیت تاندون را برای جذب انرژی تا زمان پارگی نشان می‌دهد. مقادیر حداکثر کشش وارد شده که بر حسب مگا پاسکال (MPa) اندازه‌گیری شد، ظرفیت تاندون را برای تحمل بارها نشان می‌دهد که این اعداد با محاسبه‌ی ضخامت تاندون و مقادیر حداکثر بار اندازه‌گیری می شود. نتایج با بالاترین مقادیر نشان دهنده مقاومت بیش‌تر است و کشش/سفتی بافت‌ها را نشان می‌دهد. در نهایت مقادیر به دست آمده‌ی سه گروه با یکدیگر مقایسه گردیدند(۲۸).

آنالیز آماری با استفاده از نسخه ۱۰/۳ نرم افزار GraphPad Prism انجام شد. برای ارزیابی آماری و معنی دار بودن داده ها بین گروه‌ها، بعد از تعیین نرمالیتی از تست‌های آماری One-Way ANOVA test و Tukey test استفاده گردید. داده‌ها به صورت میانگین ± انحراف معیار بیان گردید. $P < ۰/۰۵$ به عنوان حد معنی‌دار تعریف گردید.

یافته‌ها

اثر ورزش با تردمیل بر ترمیم عملکردی پارگی تاندون آشیل در موش صحرایی

جهت ارزیابی عملکرد پا و تجزیه و تحلیل راه رفتن موش‌های صحرایی پس از بروز آسیب تاندونی و مقایسه گروه‌های مورد مطالعه، تست Footprint قبل از نمونه‌گیری انجام شد. با اندازه‌گیری پارامترهای لازم ردپا با نرم‌افزار ImageJ و انجام محاسبات جهت به دست آوردن شاخص عملکردی آشیل (Achilles functional index: AFI)، اعداد ذکر شده در جدول شماره ۱ به دست آمد. عدد صفر نشان دهنده عملکرد سالم و طبیعی تاندون آشیل و مقادیر کم‌تر از صفر نشان دهنده آسیب تاندونی و میزان فاصله با عملکرد طبیعی پا بود. نتایج نشان داد که آسیب تاندونی سبب کاهش معنی‌دار AFI نسبت به گروه سالم شده است ($P<۰/۰۰۰۱$). هم‌چنین نتایج نشان داد که ورزش با تردمیل پس از بروز آسیب تاندونی سبب بهبود نسبی عملکرد تاندون آشیل در مقایسه با گروه آسیب شده است ($P<۰/۰۵$). اندازه‌گیری و اعداد به دست آمده نشان داد که رت‌ها در حالت طبیعی و سالم انگشتان خود را بیش‌تر از هم باز کرده و کم‌تر کف پای خود را جمع می‌کنند؛ اما در موارد آسیب تاندونی، فاصله‌ی بین انگشتان کم‌تر و طول کف پا نیز به علت جمع کردن کف پا کم‌تر بود. در حالی که اعداد به دست آمده از گروهی که پس از بروز آسیب تاندونی با تردمیل ورزش داده شدند به گروه سالم نزدیک‌تر بود.

جدول شماره ۱: میزان شاخص عملکردی تاندون آشیل (Achilles functional index: AFI) در گروه‌های مطالعه

گروهها	Control	TR	TR+TM
AFI	0	-35.31 ±16.41 ****	-20.13 ±17.36 ****,#

[Downloaded from jmums.mazums.ac.ir on 2026-11-24]

نتایج به صورت میانگین ± انحراف معیار گزارش شده است، Control: گروه کنترل، TR: گروه آسیب تاندونی، TR+TM: گروه آسیب تاندونی+تردمیل، * اختلاف معنی دار با گروه کنترل، # اختلاف معنی‌دار با گروه TR، (P<0.0001****، P<0.05#)

تصویر شماره ۲ نشان دهنده نمونه‌ای از نتایج Footprint گروه‌های مورد مطالعه می‌باشد. تجزیه و تحلیل ردپاها نشان داد که موش‌های صحرایی سالم در هنگام راه رفتن پاشنه‌ی پای خود را زمین نمی‌گذارند؛ در حالی که موش‌های صحرایی با آسیب تاندونی هنگام راه رفتن اغلب پاشنه‌ی پای خود را بر زمین می‌گذارند. بررسی ردپای موش‌های صحرایی که پس از القای آسیب تاندونی با تردمیل ورزش داده شدند، نشان داد که این موش‌ها در اکثر موارد هنگام راه رفتن پاشنه‌ی پای خود را زمین نمی‌گذارند.

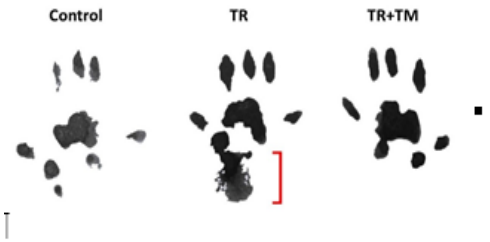

تصویر شماره ۲: تصاویر ردپای موش‌های صحرایی گروه‌های مورد مطالعه. Control: گروه کنترل، TR: گروه آسیب تاندونی، TR+TM : گروه آسیب تاندونی+تردمیل، در گروه کنترل و گروه TR+TM اثر پاشنه پا مشاهده نشد، در صورتی که در گروه TR همان گونه که نشان داده شده است اثر پاشنه پا نیز دیده می‌شود

اثر ورزش با تردمیل بر ساختار بافتی تاندون در مدل پارگی تاندون آشیل موش صحرایی

ساختار بافتی تاندون تمامی گروه‌ها در رنگ‌آمیزی H&E در تصویر شماره ۳ نمایش داده شده است. تصویر شماره A۳ مربوط به گروه کنترل می‌باشد که نشان دهنده ساختار طبیعی بافت تاندون است. ساختار بافتی این گروه، قرارگیری موازی دستجات بلند کلاژنی و سازماندهی طبیعی سلول‌های بافت تاندون به صورت موازی با فیبرهای کلاژن را نشان داد. سلول‌های تندونوسیت و سایر سلول‌های بافت همبند دارای مورفولوژی طبیعی با هسته‌های کشیده و دوکی شکل و تعداد طبیعی بودند. هم‌چنین بافت تاندون با عروقی طبیعی بود. تصویر شماره B۳ نشان دهنده ساختار بافتی گروه آسیب تاندونی در ناحیه جراحی شده‌ی آن مشاهده گردید. در ساختار بافتی این گروه سازماندهی غیر طبیعی و ناموازی دستجات کلاژنی و سلول‌های بافت تاندون، التهاب شدید و ارتشاح بالای سلول‌های التهابی در بین رشته‌های کلاژنی و اطراف فیبرهای کلاژن مشهود بود.

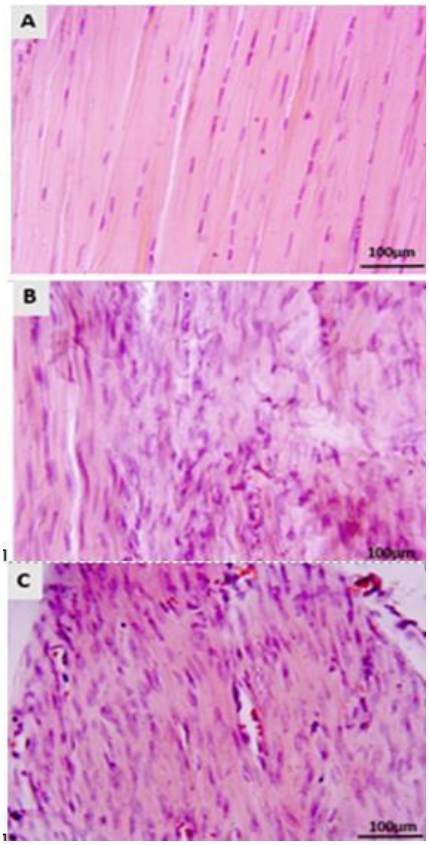

تصویر شماره ۳: فتومیکروگراف‌هایی از بافت تاندون در تمامی گروه‌ها،A: کنترل، B: آسیب تاندونی، C: آسیب تاندونی + ورزش با تردمیل، رنگ آمیزی H&E

هم‌چنین تعداد سلول‌های بافت همبند در ساختار بافتی این گروه بسیار افزایش یافته و هسته‌ی سلول‌ها اغلب به

[Downloaded from jmums.mazums.ac.ir on 2026-11-24]

شکل گرد دیده شدند. احتقان در عروق خونی بافت همبند اطراف و نیز در بین رشته‌های کلاژن مشاهده گردید.تصویر شماره ۳، C نشان دهنده ساختار بافتی تاندون در گروه آسیب تاندونی به همراه ورزش با تردمیل می‌باشد. ارزیابی بافت شناسی نشان داد که ورزش با تردمیل بهبودی قابل توجهی را در ساختار بافتی تاندون پاره شده ایجاد کرده است. نمودار شماره ۱ نشان دهنده نتایج حاصل از ارزیابی نیمه کمی ترمیم در ساختار بافتی تاندون می‌باشد. در سیستم امتیازدهی، گروه آسیب تاندونی با اختلاف معنی‌داری نسبت به گروه کنترل، میانگین امتیاز ترمیم بافتی پایینی را از خود نشان داد (P<۰/۰۰۰۱). گروه آسیب تاندونی به همراه ورزش با تردمیل در مقایسه با گروه کنترل، کاهش معنی‌دار امتیاز ترمیم تاندونی را نشان داد (P<۰/۰۰۰۱)، اما این میانگین نسبت به گروه آسیب تاندونی بیش‌تر بود.

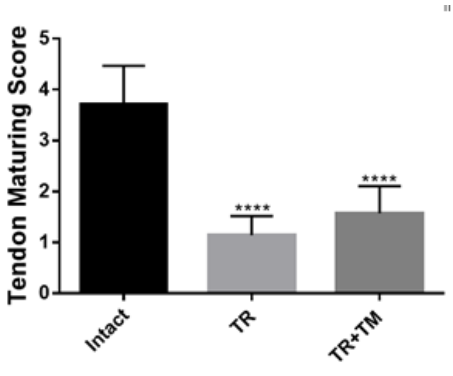

نمودار شماره ۱: ارزیابی نیمه کمی ساختار بافتی تاندون تمامی گروه‌ها در رنگ آمیزی H&E، Intact: گروه کنترل (سالم)، TR (Tendon rupture): گروه آسیب تاندونی، (Tendon rupture+Treadmill) TR+TM: گروه آسیب تاندونی+تردمیل، داده‌ها به صورت میانگین ± انحراف معیار گزارش شده است، *: در مقایسه با گروه کنترل (****P <۰/۰۰۰۱)

ساختار بافتی تاندون تمامی گروه‌ها در رنگ‌آمیزی PAS در تصویر شماره ۴ نمایش داده شده است. در این رنگ‌آمیزی، میزان گلیکوزآمینوگلیکان‌ها با رنگ ارغوانی در مقاطع دیده می‌شوند. همان طور که در تصویر شماره ۴، A نمایش داده شده است، نقاط ارغوانی رنگ که ناشی از تخریب پروتئوگلیکان‌ها و آزاد شدن گلیکوزآمینوگلیکان‌ها می‌باشند، در گروه کنترل که نمایانگر بافت سالم تاندون می‌باشد، دیده نشده است. در مقابل، در تصویر شماره ۴، B که نشان دهنده گروه آسیب تاندونی است، نقاط ارغوانی رنگ به صورت تجمعی و فراوان دیده می‌شوند که بیانگر تخریب گسترده پروتئوگلیکان‌ها و آزاد شدن گلیکوزآمینوگلیکان‌ها می‌باشند. اما در گروه ورزش داده شده با تردمیل (تصویر شماره ۴، C)، نقاط ارغوانی رنگ به نسبت کم‌تر و به طور یکنواخت در بین دستجات کلاژنی دیده شدند.

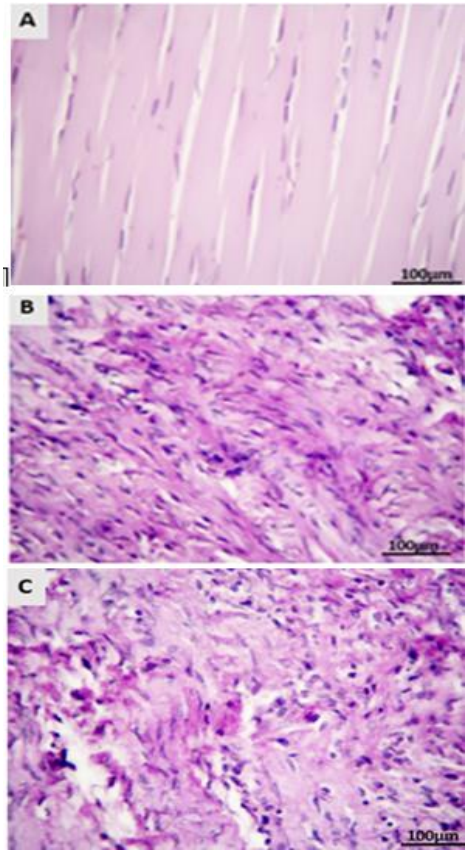

تصویر شماره ۴: فتومیکروگراف‌هایی از بافت تاندون در تمامی گروه‌ها، **A**: کنترل، **B**: آسیب تاندونی، **C**: آسیب تاندونی + ورزش با تردمیل، رنگ آمیزی **PAS**

ساختار بافتی تاندون تمامی گروه‌ها در رنگ‌آمیزی تری‌کروم ماسون در تصویر شماره ۵ نمایش داده شده است.

[Downloaded from jmums.mazums.ac.ir on 2026-11-24]

در تصویر شماره ۵، A که متعلق به گروه سالم می‌باشد، رشته‌های کلاژنی اسیدوفیل و دستجات کلاژنی با سازماندهی منظم و طبیعی دیده می‌شوند که در آن، رشته‌ها در دستجات کلاژنی به صورت موازی با یکدیگر به صورت اسیدوفیلیک (قرمز رنگ)، سلول‌های تندونوسیت به صورت کشیده و طبیعی در بین این دستجات قرار گرفته‌اند.

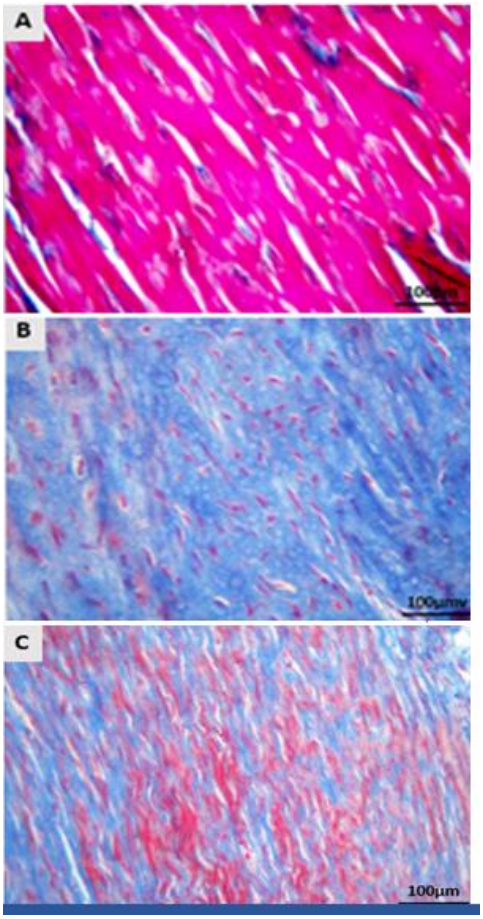

تصویر شماره ۵: فتومیکروگراف‌هایی از بافت تاندون در تمامی گروه‌ها، A: کنترل، B: آسیب تاندونی، C: آسیب تاندونی + ورزش با تردمیل، رنگ آمیزی تری‌کروم ماسون

در مقابل در گروه آسیب تاندونی (تصویر شماره ۵، B)، رشته‌های کلاژنی از حالت اسیدوفیل خارج و دستجات کلاژنی نامنظم همراه با آرایش نامنظم رشته‌های کلاژنی دیده شدند. به طور معمول، رشته‌های کلاژنی تازه تشکیل شده با قدرت کششی پایین در این رنگ‌آمیزی، بازوفیلیک (رنگ آبی) نمایان شدند که در محل آسیب به وضوح و با گستردگی بالا دیده شدند. در ساختار بافتی این گروه، سلول‌های تاندونی با تعداد کم و عمدتاً به صورت غیر طبیعی در بین رشته‌های کلاژنی قرار گرفته و به طور کلی، تعداد کمی از رشته‌های کلاژنی اسیدوفیل دیده شد. در تایید نتایج بافت شناسی در رنگ‌آمیزی H&E، احتقان عروق خونی و خونریزی در این رنگ‌آمیزی نیز مشهود بود. در گروه درمان شده با تردمیل (تصویر شماره ۵، C)، رشته‌های کلاژنی اسیدوفیل با آرایش نسبتاً منظم در حد متوسط دیده شدند که تا حدی ضخیم بودند. پیدایش رشته‌های کلاژنی اسیدوفیل در این گروه، نشان از روند سریع‌تر تشکیل دستجات کلاژنی با کشش بالا دارد. گذر زمان سبب پیدایش رشته‌های کلاژنی در هر دو گروه آسیب دیده شده بود، اما در گروه درمان شده با تردمیل، این رشته‌ها از آرایش منظم‌تری برخوردار بودند. سلول‌های تندونوسیت نیز با تعداد کمی در بین این رشته‌ها دیده شدند (نمودار شماره ۲).

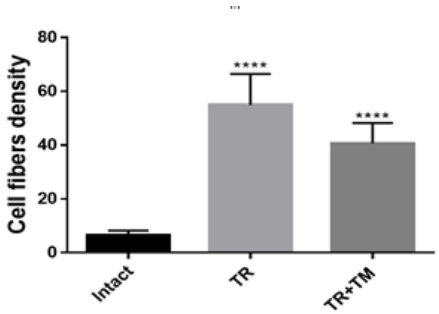

نمودار شماره ۲: تراکم فیبرهای کلاژن در گروه‌های مطالعه، Intact یا گروه کنترل، TR: گروه آسیب تاندونی، TR+TM: گروه آسیب تاندونی+تردمیل، داده‌ها به صورت میانگین ± انحراف معیار گزارش شده است، *: در مقایسه با گروه کنترل (P<0.0001****)

اثر ورزش با تردمیل بر ویژگی بیومکانیکی تاندون در مدل پارگی تاندون آشیل موش صحرایی

نتایج حاصل از تست تنسیومتری در

[Downloaded from jmums.mazums.ac.ir on 2026-11-24]

نمودار شماره ۳ نشان داد که تاندون ترمیم شده در گروه آسیب تاندونی بدون هیچ‌گونه مداخله، در مقایسه با گروه کنترل به شکل قابل توجه و معنی داری دارای سطح پایین‌تری از تنش کششی (Stress) و ضریب کشسانی(Module) بودند (به ترتیب، P<۰/۰۰۰۱ و P<۰/۰۰۱). این نتایج نشان دهنده سطح پایین تحمل کشش تاندون، انعطاف ناپذیری و بهبود غیرعملکردی ترمیم آن به صورت طبیعی می‌باشد. ورزش با تردمیل پس از آسیب تاندونی سبب افزایش سطح تنش کششی (Stress) و ضریب کشسانی (Module) شد که در مقایسه با گروه کنترل، افزایش معنی‌داری بود (به ترتیب، P<۰/۰۰۱ و P<۰/۰۱).

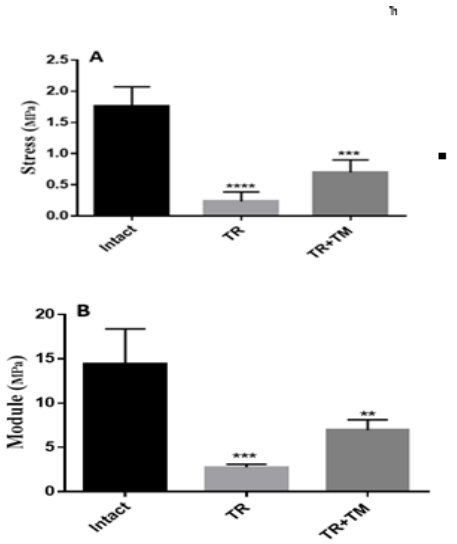

نمودار شماره ۳: ارزیابی بیومکانیکی بافت تاندون در گروه‌های مورد مطالعه، A: تنش کششی (Stress)، B: ضریب کشسانی (Module)، Intact یا گروه کنترل، TR: گروه آسیب تاندونی، TR+TM: گروه آسیب تاندونی+تردمیل، داده‌ها به صورت میانگین ± انحراف معیار گزارش شده است، *: در مقایسه با گروه کنترل (TR: گروه آسیب تاندونی، TR+TM: گروه آسیب تاندونی+تردمیل، داده‌ها به صورت میانگین ± انحراف معیار گزارش شده است، *: در مقایسه با گروه کنترل (**** P <۰/۰۰۰۱)، (*** P <۰/۰۰۱)، (** P <۰/۰۱).

بحث

مطالعه حاضر اثر ورزش با تردمیل را بر روند ترمیم پارگی نسبی تاندون آشیل مورد ارزیابی قرار داد. یافته‌ها نشان دادند که ورزش با تردمیل به مدت ۴ هفته می‌تواند به طور مؤثری سبب ترمیم بهتر، عملکردی‌تر و سریع‌تر آن نسبت به ترمیم خود به خودی در طی زمان گردد.

با وجود این که تاندون آشیل قوی‌ترین تاندون بدن است، اما بیش‌تر از تمامی تاندون‌های دیگر بدن در حین فعالیت ورزشی شدید و ایجاد فشار بیش از حد تحمل تاندون آسیب رخ می‌دهد(۲۹). استراتژی‌های درمانی مختلفی در درمان آسیب تاندونی با نتایج گوناگون در دو دهه اخیر مورد ارزیابی قرار گرفته است که از جمله آن‌ها می‌توان به ثابت نگه داشتن تاندون، جراحی و ورزش پس از بروز آسیب اشاره کرد(۳۰). با این حال همچنان رویکرد قطعی جهت تسریع روند ترمیم و همچنین جلوگیری از ایجاد بافت اسکار و در نهایت ترمیم عملکردی تاندون پیشنهاد نشده است، در حالی که یک برنامه‌ی توانبخشی مناسب جهت افزایش کیفیت زندگی فرد پس از بروز آسیب به ویژه در ورزشکاران از اهمیت ویژه‌ای برخوردار می‌باشد.

انجام فعالیت‌های ورزشی به صورت مستمر می‌تواند سبب تقویت تاندون آشیل گردد اما در انجام این فعالیت‌ها، باید به سه عامل مهم، توجه ویژه داشت که شامل نوع تمرین، شدت و مدت زمان فعالیت می‌باشد که می‌توانند تفاوت‌های چشمگیری را در اثربخشی تمرینات ایجاد نمایند. تاکنون مؤثرترین نوع فعالیت در تقویت تاندون آشیل، دویدن شناخته شده است که هم دارای اثرات مثبت بر ویژگی‌های بیومکانیکی تاندون بوده و هم ورزشی اقتصادی محسوب می‌شود که افراد به راحتی می‌توانند از آن بهره ببرند(۳۱).

اگر چه مطالعه حاضر نشان داد که اعمال کشش مکانیکی در تاندون آسیب دیده از طریق ورزش با تردمیل سبب القاء ترمیم در آن می‌شود، اما برخی مطالعات نتایج متفاوتی را ارائه داده‌اند. Wada و همکاران گزارش نمودند که ثابت نگه داشتن تاندون پس از آسیب، سبب ترمیم بهتر آن نسبت به ورزش با تردمیل می‌شود. در این مطالعه آن‌ها حیوانات را با

[Downloaded from jmums.mazums.ac.ir on 2026-11-24]

سرعت ۲۰ متر بر دقیقه و به مدت ۲ ساعت با تردمیل ورزش دادند و ورزش را سه روز پس از جراحی آغاز نمودند(۲۷). در مطالعه حاضر، حیوانات با حداکثر سرعت ۱۰ متر بر دقیقه و حداکثر زمان ۳۰ دقیقه تحت جرکات ورزشی قرار گرفتند و ورزش را جهت گذراندن فاز التهابی، از یک هفته پس از جراحی آغاز شد. Bedi و همکاران نیز نشان دادند که تحریک مکانیکی فوری بعد از آسیب رباط صلیبی قدامی سبب تجمع ماکروفاژها و تشدید التهاب شده و روند بهبود را به تأخیر می‌اندازد، این در حالی است که شروع تحریک مکانیکی با تأخیر سبب بهبود پارامترهای بیومکانیکی محل اتصال تاندون به استخوان شده که نسبت به شروع بلافاصله‌ی تحریک مکانیکی یا بی‌تحرکی پس از جراحی نتایج بهتری را به همراه داشت(۳۲). Godbout و همکاران نیز نشان دادند که شروع فوری دویدن موش‌ها بر چرخ دوار در مدل آسیب تاندون آشیل نه تنها سبب ترمیم در تاندون نمی‌شود، بلکه با افزایش سلول‌های التهابی، از جمله نوتروفیل‌ها و ماکروفاژها، سبب طولانی شدن فاز التهابی و تأخیر در ترمیم می‌گردد(۳۳). این تفاوت‌ها پیشنهاد می‌کنند که ورزش با شدت بالا و بلافاصله پس از بروز آسیب می‌تواند نتایج عکس و مخرب بر روند ترمیم تاندون آسیب دیده داشته باشد. مطالعات مختلف نیز اذعان نمودند که بهترین زمان شروع تمرینات ورزشی پس از آسیب جهت دریافت بهترین نتیجه و گذراندن فاز التهابی، ۷ روز پس از آسیب می‌باشد(۱۸، ۳۴).

در مطالعه حاضر ارزیابی مستقیم عملکرد تاندون و نحوه‌ی راه رفتن رت‌ها از طریق تست Footprint انجام شد. مطالعات پیشین بیان کرده‌اند که موش‌های با تاندون آشیل سالم دارای زاویه مچ پای بازتری هستند، چرا که پاشنه‌ی پای خود را حین راه رفتن زمین نگذاشته و ساق پا با کف پا زاویه بیش‌تری ایجاد می‌کند و با عدم مشاهده‌ی رد پاشنه‌ی پا در تست Footprint مشخص می‌شود که در حیوانات گروه کنترل و اکثر حیوانات گروه درمان شده با تردمیل مشاهده شد؛ در حالی که موش‌های صحرایی با تاندون آشیل آسیب دیده و ترمیم نشده زاویه مچ حاده‌ای داشتند و به دلیل عدم توانایی در بلند کردن پاشنه‌ی پا، اثر آن در تست نمایان می‌گردد(۳۵، ۳۶). عدد میانگین AFI در گروه آسیب تاندونی عدد ۳۵- و در گروه ورزش داده شده با تردمیل عدد ۲۰- بود که به صورت معنی‌داری بهبود عملکردی تاندون آشیل را با ورزش گزارش نمود. اندازه‌گیری AFI روشی قابل اعتماد است که نتایج توانبخشی را به دقت تعیین نموده و منعکس کننده بازیابی عملکردی تاندون می‌باشد(۳۷).

سازماندهی موازی دستجات کلاژنی در بافت تاندون سبب ایجاد تحمل کششی مناسب در بافت آن شده تا بتواند نیرو را از عضله به استخوان منتقل نماید که در زمان بروز آسیب در تاندون، این ساختار منظم به هم خورده و سبب کاهش استحکام در بافت تاندون می شود. ترمیم عملکردی تاندون زمانی محقق می‌شود که دستجات کلاژنی، سازماندهی منظم و موازی با یکدیگر داشته، فیبرهای کلاژنی به بلوغ رسیده و سلول‌های بافت تاندون نیز با تعدادی کم در موازات این رشته‌ها، مورفولوژی دوکی شکل داشته باشند(۳۸، ۳۹). ترمیم بافت تاندون پس از بروز آسیب به طور طبیعی در سه مرحله، مرحله التهابی، تکثیر سلولی و تشکیل رشته‌های کلاژنی نابالغ و بازسازی بافت تاندون با رشته‌های کلاژنی بالغ و تعداد کم سلول که می‌تواند ماه‌ها زمان ببرد، انجام می‌شود(۴۰). تسریع روند این مراحل، به ترمیم عملکردی و جلوگیری از بافت اسکار در تاندون کمک می‌نماید(۴۱). بررسی‌های بافت شناسی در مطالعه حاضر نشان داد که ترمیم آسیب تاندونی بدون مداخله و در طول مدت ۵ هفته، همچنان با سازماندهی نامنظم دستجات کلاژنی و عدم بلوغ کافی فیبرهای کلاژنی، التهاب و سلول‌هایی با مورفولوژی گرد و تعداد زیاد همراه بود که نشان از ترمیم کند تاندون دارد. این در حالی بود که ساختار بافتی تاندون آسیب دیده در حیواناتی که با تردمیل ورزش داده شده بودند، با ساختاری منظم‌تر،

[Downloaded from jmums.mazums.ac.ir on 2026-11-24]

کم سلول‌تر و دارای فیبرهای کلاژنی بالغ بیش‌تر همراه بود که نشان از گذر کامل از فاز التهابی، تسریع در فاز تکثیری و بازسازی بافت تاندون در زمان کوتاه‌تر دارد. از آن‌جایی که در صورت عدم قرارگیری موازی فیبرهای کلاژنی و بلوغ آن‌ها، احتمال پارگی مجدد در تاندون زیاد است، این سازماندهی در بافت تاندون از اهمیت ویژه‌ای برخوردار می‌باشد(۴۲). Zhang و همکاران نیز در بررسی اثر ورزش با تردمیل بر آسیب محل اتصال تاندون به استخوان، نشان دادند که محل آسیب در گروه بدون مداخله در هفته‌ی دوم و هشتم پس از جراحی همچنان با التهاب همراه بوده و ترمیم در گذر زمان و بدون مداخله بسیار کند و غیر عملکردی است در حالی که ورزش با تردمیل روند ترمیم را تسریع بخشیده بود(۴۳).

مطالعات پیشین اذعان نموده‌اند که تاندون آشیل دارای خاصیت کشسانی تا ۴ درصد از طول خود و پیش از بروز آسیب و پارگی می‌باشد. اگر چه این میزان با افزایش سن کاهش پیدا کرد، در افراد مختلف بسته به نوع فعالیت آن‌ها نیز متفاوت می‌باشد(۱). در ارزیابی پارامترهای بیومکانیکی، جهت تعیین میزان تأثیر ورزش بر آسیب تاندونی نتایج نشان داد که خاصیت کشسانی و انعطاف پذیری تاندون در حیوانات ورزش داده شده با تردمیل بیش‌تر از حیوانات دارای آسیب تاندونی و بدون مداخله بوده است. با این حال Rendek و همکاران بیان کردند که ایجاد فشار مکانیکی بر تاندون در زمان کوتاه پس از بروز آسیب اگر چه سبب هایپرتروفی تاندون می‌شود اما ویژگی‌های بیومکانیکی تاندون را بهبود نمی‌بخشد(۴۴). بدین ترتیب تحریک مکانیکی تاندون پس از مرحله التهابی و در طول زمان ترمیم می‌تواند سبب کاهش تشکیل اسکار، آرایش مناسب فیبرهای کلاژنی تاندون و به دنبال آن بهبود پارامترهای بیومکانیکی گردد و انتخاب زمان مناسب جهت شروع تحریکات مکانیکی در تاندون آسیب دیده می‌تواند نتایج کاملاً متفاوتی را به همراه داشته باشد.

یافته‌های این پژوهش نشان دادند که ورزش کنترل شده پس از آسیب، نه تنها موجب بهبود ساختار بافتی تاندون می‌شود، بلکه ویژگی‌های بیومکانیکی آن را نیز تقویت می‌کند. این مطالعه نشان می‌دهد که تمرینات ورزشی ملایم و کنترل شده می‌توانند موجب تحریک سلول‌های تاندونی و افزایش تولید پروتئین‌های ماتریکس خارج سلولی و بازسازی فیبرهای کلاژنی شوند که در نهایت، ترمیم عملکردی تاندون را به دنبال دارد.

با وجود یافته‌های مثبت، همچنان مطالعات بیش‌تری برای تعیین شدت و مدت زمان بهینه تمرینات ورزشی و هم‌چنین بررسی مکانیسم‌های مولکولی دخیل در ترمیم تاندون لازم است. مطالعات آینده می‌توانند به مقایسه تأثیر انواع مختلف ورزش و تعیین بهترین روش توانبخشی بپردازند. علاوه بر این، انجام تحقیقات در مدل‌های انسانی ضروری است تا داده‌های قابل اعتمادتری برای توسعه پروتکل‌های بالینی به دست آید.

سپاسگزاری

مقاله حاضر منتج از پایان نامه نازفر نیکجو حاصل طرح تحقیقاتی مصوب به شماره ۲۰۵۳۳ و بخشی از طرح تحقیقاتی با کد علمی ۲۰۵۳۳ و کد اخلاق ۰۴۰ .MAZUMS.AEC.۱۴۰۳. IR می‌باشد.

References

1. Winnicki K, Ochała-Kłos A, Rutowicz B, Pękala PA, Tomaszewski KA. Functional anatomy, histology and biomechanics of the human Achilles tendon-A comprehensive review. Ann Anat 2020; 229: 151461. PMID: 31978571.
2. Chen H-S, Chen Y-L, Harn H-J, Lin J-S, Lin S-Z. Stem cell therapy for tendon

[Downloaded from jmums.mazums.ac.ir on 2026-11-24]

injury. Cell Transplant 2013; 22(4): 677-684. PMID: 23051852.

3. Utashima D, Matsumura N, Suzuki T, Iwamoto T, Ogawa K, Park D, et al. Treatment of acute Achilles tendon rupture. Clin Orthop Surg 2020; 12(1): 1-8.
4. van Dijk K, Khair RM, Sukanen M, Cronin NJ, Finni T. Medial gastrocnemius muscle fascicle function during heel-rise after non-operative repair of Achilles tendon rupture. Clin Biomech (Bristol, Avon) 2023; 105: 105977. PMID: 37156191.
5. Huang S, Rao Y, Ju AL, Blocki AM, Wang DM, Tuan RS. Non-collagenous proteins, rather than the collagens, are key biochemical factors that mediate tenogenic bioactivity of tendon extracellular matrix. Acta Biomater 2023; 168: 1-15. PMID: 38142795.
6. Benjamin M, Ralphs J. The cell and developmental biology of tendons and ligaments. Int Rev Cytol 2000; 196: 85-130. PMID: 10730214.
7. Fenwick SA, Hazleman BL, Riley GP. The vasculature and its role in the damaged and healing tendon. Arthritis Res Ther 2002; 4(4): 1-9. PMID: 12106496.
8. Maganaris CN, Narici MV, Almekinders LC, Maffulli N. Biomechanics and pathophysiology of overuse tendon injuries: ideas on insertional tendinopathy. Sports Med 2004; 34(14): 1005-1017. PMID: 15571430.
9. Meulenkamp B, Woolnough T, Cheng W, Shorr R, Stacey D, Richards M, et al. What is the best evidence to guide management of acute Achilles tendon ruptures? A systematic review and network meta-analysis of randomized controlled trials. Clin Orthop Relat Res 2021; 479(10): 2119-2131. PMID: 34180874.
10. Boksh K, Elbashir M, Thomas O, Divall P, Mangwani J. Platelet-Rich Plasma in acute Achilles tendon ruptures: A systematic review and meta-analysis. Foot (Edinb) 2022; 53: 101923. PMID: 36037774.
11. Sankova MV, Beeraka NM, Oganesyan MV, Rizaeva NA, Sankov AV, Shelestova OS, et al. Recent developments in Achilles tendon risk-analyzing rupture factors for enhanced injury prevention and clinical guidance: Current implications of regenerative medicine. J Orthop Transl 2024; 49: 289-307. PMID: 39559294.
12. Schild C, Trueb B. Mechanical stress is required for high-level expression of connective tissue growth factor. Exp Cell Res 2002; 274(1): 83-91. PMID: 11855859.
13. Yang G, Crawford RC, Wang JH. Proliferation and collagen production of human patellar tendon fibroblasts in response to cyclic uniaxial stretching in serum-free conditions. J Biomech 2004; 37(10): 1543-1550. PMID: 15336929.
14. Olesen JL, Heinemeier KM, Haddad F, Langberg H, Flyvbjerg A, Kjær M, et al. Expression of insulin-like growth factor I, insulin-like growth factor binding proteins, and collagen mRNA in mechanically loaded plantaris tendon. J Appl Physiol (1985) 2006; 101(1): 183-188. PMID: 16782835.
15. Heinemeier KM, Olesen JL, Schjerling P, Haddad F, Langberg H, Baldwin KM, et al. Short-term strength training and the expression of myostatin and IGF-I isoforms in rat muscle and tendon: differential effects of specific contraction types. J Appl Physiol (1985) 2007; 102(2): 573-581. PMID: 17038487.
16. Roesch HJ, Banwell H, Jones M, Saunders S, Milanese S. An exploration of the acute

[Downloaded from jmums.mazums.ac.ir on 2026-11-24]

response of the asymptomatic Achilles tendon to exercise using diagnostic ultrasound. A systematic review of cohort studies. J Sci Med Sport 2024; 27(1): 1-10. PMID: 39638681.

17. Zhang J, Yuan T, Wang JH. Moderate treadmill running exercise prior to tendon injury enhances wound healing in aging rats. Oncotarget 2016; 7(8): 8498-8512. PMID: 26885754.
18. Tan J, Liu X, Zhou M, Wang F, Ma L, Tang H, et al. Effect of treadmill training on fibrocartilage complex repair in tendon-bone insertion healing in the postinflammatory stage. Bone Joint Res 2023; 12(5): 339-351. PMID: 37219405.
19. Langberg H, Olesen J, Skovgaard D, Kjær M. Age related blood flow around the Achilles tendon during exercise in humans. Eur J Appl Physiol 2001; 84(3): 246-248. PMID: 11320644.
20. Langberg H, Skovgaard D, Petersen LJ, Bülow J, Kjær M. Type I collagen synthesis and degradation in peritendinous tissue after exercise determined by microdialysis in humans. J Physiol 1999; 521(1): 299-306. PMID: 10562353.
21. Miller BF, Olesen JL, Hansen M, Døssing S, Crameri RM, Welling RJ, et al. Coordinated collagen and muscle protein synthesis in human patella tendon and quadriceps muscle after exercise. J Physiol 2005; 567(3): 1021-1033. PMID: 16002437.
22. Shen H, Yoneda S, Abu-Amer Y, Guilak F, Gelberman RH. Stem cell-derived extracellular vesicles attenuate the early inflammatory response after tendon injury and repair**.** J Orthop Res 2020; 38(1): 117-127. PMID: 31286564.
23. Nakajima T, Nakahata A, Yamada N, Yoshizawa K, Kato TM, Iwasaki M, et al. Grafting of iPS cell-derived tenocytes promotes motor function recovery after Achilles tendon rupture. Nat Commun 2021; 12(1): 5012. PMID: 34408142.
24. Wang S, Yao Z, Chen L, Li J, Chen S, Fan C. Preclinical assessment of IL-1β primed human umbilical cord mesenchymal stem cells for tendon functional repair through TGF-β/IL-10 signaling. Heliyon 2023; 9(11): e21456. PMID: 37954299.
25. Zhang M, Liu H, Cui Q, Han P, Yang S, Shi M, et al. Tendon stem cell-derived exosomes regulate inflammation and promote the high-quality healing of injured tendon. Stem Cell Res Ther 2020; 11(1): 1-15.
26. Zhang Z, Li Y, Zhang T, Shi M, Song X, Yang S, et al. Hepatocyte growth factor-induced tendon stem cell conditioned medium promotes healing of injured Achilles tendon. Front Cell Dev Biol 2021; 9: 654084. PMID: 33898452.
27. Wada S, Lebaschi AH, Nakagawa Y, Carballo CB, Uppstrom TJ, Cong GT, et al. Postoperative tendon loading with treadmill running delays tendon-to-bone healing: immunohistochemical evaluation in a murine rotator cuff repair model. J Orthop Res 2019; 37(7): 1628-1637. PMID: 30977544.
28. Casagrande SM, Biondo-Simões MLP, Berti LF, Robes RR, Biondo-Simões R, Nakadomari TS, et al. Tensiometric evaluation of the effect of low-frequency electric stimulation on healing Achilles tendons in rats. Acta Cir Bras 2020; 35(8): e202000805. PMID: 33331453.
29. Chartier C, ElHawary H, Baradaran A, Vorstenbosch J, Xu L, Efanov JI. Tendon:

[Downloaded from jmums.mazums.ac.ir on 2026-11-24]

principles of healing and repair. Semin Plast Surg 2021; 35(3): 169-175. PMID: 34526870.

30. Shamrock AG, Dreyer MA, Varacallo M. Achilles tendon rupture. In: StatPearls. Treasure Island (FL): StatPearls Publishing; 2023. PMID: 28613594.
31. Yu C, Deng L, Li L, Zhang X, Fu W. Exercise effects on the biomechanical properties of the Achilles tendon-a narrative review. Biology (Basel) 2022; 11(2): 172. PMID: 35205039.
32. Bedi A, Kovacevic D, Fox AJ, Imhauser CW, Stasiak M, Packer J, et al. Effect of early and delayed mechanical loading on tendon-to-bone healing after anterior cruciate ligament reconstruction. J Bone Joint Surg Am 2010; 92(14): 2387-2401. PMID: 20962189.
33. Godbout C, Ang O, Frenette J. Early voluntary exercise does not promote healing in a rat model of Achilles tendon injury. J Appl Physiol (1985) 2006; 101(6): 1720-1726. PMID: 16916920.
34. Lu H, Li S, Zhang T, Wang Z, Chen C, Chen H, et al. Treadmill running initiation times and bone-tendon interface repair in a murine rotator cuff repair model. J Orthop Res 2021; 39(9): 2017-2027. PMID: 32936496.
35. Liang J-I, Chen M-Y, Hsieh T-H, Liu C-Y, Lam C-F, Chen J-JJ, et al. Video-based gait analysis for functional evaluation of healing achilles tendon in rats. Ann Biomed Eng 2012; 40(12): 2532-2540. PMID: 22810838.
36. Souza M, Moraes S, de Paula D, Maciel A, Batista E, Silva D, et al. Local treatment with ascorbic acid accelerates recovery of post-sutured Achilles tendon in male Wistar rats. Braz J Med Biol Res 2019; 52(9): e8290. PMID: 31482998.
37. Zhang B, Luo Q, Kuang D, Ju Y, Song G. Mechano-growth factor E peptide promotes healing of rat injured tendon. Biotechnol Lett 2016; 38(11): 1817-1825. PMID: 27334712.
38. Li ZJ, Yang QQ, Zhou YL. Basic research on tendon repair: strategies, evaluation, and development. Front Med (Lausanne) 2021; 8: 664909. PMID: 34395467.
39. Tang Y, Wang Z, Xiang L, Zhao Z, Cui W. Functional biomaterials for tendon/ligament repair and regeneration. Regen Biomater 2022; 9: rbac062. PMID: 36176715.
40. Walden G, Liao X, Donell S, Raxworthy MJ, Riley GP, Saeed A. A clinical, biological, and biomaterials perspective into tendon injuries and regeneration. Tissue Eng Part B Rev 2017; 23(1): 44-58. PMID: 27596929.
41. Lin D, Alberton P, Caceres MD, Volkmer E, Schieker M, Docheva D. Tenomodulin is essential for prevention of adipocyte accumulation and fibrovascular scar formation during early tendon healing. Cell Death Dis 2017; 8(10): e3116. PMID: 29022912.
42. Nourissat G, Berenbaum F, Duprez D. Tendon injury: from biology to tendon repair. Nat Rev Rheumatol 2015; 11(4): 223-233. PMID: 25734975.
43. Zhang T, Chen Y, Chen C, Li S, Xiao H, Wang L, et al. Treadmill exercise facilitated rotator cuff healing is coupled with regulating periphery neuropeptides expression in a murine model. J Orthop Res 2021; 39(3): 680-692. PMID: 32239544.
44. Rendek Z, Bon Beckman L, Schepull T, Dånmark I, Aspenberg P, Schilcher J, et al. Early tensile loading in nonsurgically treated Achilles tendon ruptures leads to a larger tendon callus and a lower elastic modulus: a randomized controlled trial. Am J Sports Med 2022; 50(12): 3286-3298. PMID: 36005394.

[Downloaded from jmums.mazums.ac.ir on 2026-11-24]