گزارش یک مورد کروموبلاستومایکوزیس در مازندران

محمدرضا حسنجانی روشن (M.D.) * **انسیه شفیق** (Ph.D) ** **مسعود امامی** (Ph.D.) ***
سیّد علی اصغر سفیدگر (Ph.D.) **** **محمدرضا شیدفر** (Ph.D.) *****

چکیده

کروموبلاستومایکوزیس یک عفونت قارچی پوست و زیر پوست است که به وسیله قارچ های رنگدانه دار ایجاد می شود. این بیماری، مخصوص مناطق حاره ای و تحت حاره‌ای است ولی در سراسر دنیا گزارش شده است. در این مقاله، یک مورد کروموبلاستومایکوزیس ناشی از قارچ Phialophora Verrucosa را در بابل گزارش می نماییم. با مراجعه به گزارشات پزشکی، بیمار فوق اولین مورد کروموبلاستومایکوزیس در مازندران و دومین مورد آن در ایران می باشد. خانم ۲۳ ساله ای به دنبال کار در شالیزار و گزش پا توسط زالو دچار زخم مزمن به شکل زگیل در ساق پای راست شده بود، و به تدریج در طی ۵ سال غدد لنفاوی کشاله ران و مغبنی راست وی نیز بزرگ گردید. در بررسی پاتولوژیکی و کشت قارچی ازضایعات پوستی وغددلنفاوی، قارچ Phialophora Verrucosa رشدنمود. بیمارتحت درمان با ۵- فلوئوروسیتوزین به مدت سه ماه قرار گرفت و بهبود یافت.

در کشور ما کروموبلاستومایکوزیس باید در تشخیص افتراقی زخم های پوستی مزمن به خصوص در کشاورزان مطرح گردد.

واژه های کلیدی: کروموبلاستومایکوزیس، ضایعات مزمن پوست و زیرپوست، Phialophora Verrucosa

مقدمه

کروموبلاستومایکوزیس یک عفونت قارچی پوست و زیرپوست است که به وسیله پنج گونه از قارچ‌های رنگدانه‌دار به نام‌های Fonsecaea Pedrosei ، Phialophora Verrucosa، Cladosporium Carrionii ، Fonsecaea Compata ، وRhinocladiella Aquaspersa ایجاد می شود (۳،۲،۱).

این قارچ ها در چوب و گیاهان درحال تخریب و خاک دیده می شوند و به دنباله ضربه و یا زخمی شدن پوست وارد بدن انسان شده وایجاد بیماری می کنند(۴،۳). ضایعه اولیه به صورت پاپول های پوسته دار ظاهر شده، به تدریج اندازه آنها بزرگتر می شود و تشکیل ندول Verrucous سطحی را می دهند و ضایعات کوچک به

* متخصص بیماری های عفونی، استادیار دانشگاه علوم پزشکی بابل
** متخصص پاتولوژی، استادیار دانشگاه علوم پزشکی بابل
**** متخصص علوم آزمایشگاهی، استادیار دانشگاه علوم پزشکی بابل
✉ بابل- خیابان گنج افروز، دانشگاه علوم پزشکی
*** استاد قارچ شناسی دانشگاه علوم پزشکی تهران
***** استادیار قارچ شناسی دانشگاه علوم پزشکی بابل

[Downloaded from jmums.mazums.ac.ir on 2025-07-19]

صورت اقماری دراطراف ضایعه اصلی ایجاد می شوند. پنج نوع ضایعه مختلف را در این بیماری گزارش نموده اند که عبارتند از: ندولار (Nodular)، توموروز (Tumorous)، وروکوز(Verrucous)، پلاک(Plaque)، و سیکاتریسیال (Cicatricial) (۲،۱). این قارچ ها به ندرت از طریق انتشار خونی و لنفی در ارگان های دیگر بدن از جمله مغز جایگزین شده و ایجاد بیماری می‌کنند. بیماری در مردها طی سنین ۲۰-۵۰ سالگی خصوصاً در کشاورزانی که با پای برهنه و در مزارع کار می کنند و نیز در اندام های تحتانی شایعتر است. شیوع بیماری درمردها ۲۰ بار بیشتر از زن ها مشاهده می گردد (۴-۱).

تشخیص بیماری براساس کشت قارچ و آزمون پاتولوژیک صورت می گیرد.دربررسی‌های پاتولوژیک، اسپورهای قهوه ای یا اجسام اسکلروتیک و یا سلول‌های قهوه‌ای فندوقی توتی‌شکل درداخل گرانولوما و یا میکروآبسه‌های پوست دیده می‌شود (۵،۴). تشخیص افتراقی آن با سرطان های پوست، نوئی (Nevei)، سولارکراتوز (Solar Keratose)، سیفیلیس مرحله سوم،سل پوستی، و فائوفیتومایکوزیس است(۶-۸).

فلوئوروسیتوزین در ترکیب با آمفوتریسین B و یا به تنهایی، درمان انتخابی محسوب می شود. پاسخ درمانی به خصوص در نوع Fonsecaea Pedrosei مناسب نیست و عود بیماری نیز شایع است. درمان با سایر داروهای قارچی معمولاً مأیوس کننده است.

معرفی بیمار

بیمار یک زن ۲۶ ساله، کشاورز، ساکن یکی از روستاهای بابل، در سال ۱۳۷۳ به دنبال گزش ساق پای راست توسط زالو در شالیزار دچار زخمی گردید که بعد از گذشت یک ماه، به یک زگیل سیاه رنگ و بدون درد و خارش تبدیل شد و در اطراف آن ضایعات پاپولر اقماری پوسته دار ایجاد گردید (تصویر شمارهٔ ۱). به دلیل بدون علامت بودن ضایعه، بیمار تا سال ۱۳۷۷ مراجعه ننمود و در زمستان ۱۳۷۷ به علت وجود توده‌ای تومورال در کشاله ران همان پا مراجعه نمود. توده در لمس نرم و اندازه آن ۲/۵×۳ سانتی متر و مولتی لوبولر بود و نیز تعداد چهار عدد آدنوپاتی به اندازه ۲×۱ سانتی متر در ناحیه اینگوینال همان طرف لمس شد.

در سونوگرافی ناحیه فمورال و اینگوینال نیز تعداد ۵ عدد ضایعه اکوپنیک که اندازه آن ۱/۴×۱ سانتی متر بود گزارش شد. در سونوگرافی لگن و شکم آدنوپاتی دیده نشد. از ضایعه زگیلی پا بیوپسی برداشته شد و پاتولوژیست کروموبلاستومایکوزیس را گزارش نمود (تصویر شمارهٔ ۲). در بیوپسی به‌عمل آمده ازتودهٔ کشاله ران بیمار نیز گرانول های متعدد که حاوی قارچ های فراوان بود گزارش گردید (تصویر شمارهٔ ۳). کشت قارچ از ضایعه پوستی وهمچنین ترشحات محل‌رانی نیز انجام‌گردید که نتیجه کشت، Phialophora Verrucosa بود (تصویر شمارهٔ ۴). تست PPD و HIV نیز منفی بود. آزمایش خون بیمار بیانگر نتایج زیر بود:

WBC=۹۴۰۰، Poly=٪۶۵، Lymph=٪۳۳، Mono=٪۱، ESR=۲۳ .

بیمار تحت درمان با ۵- فلوئوروسیتوزین به مدت سه ماه قرار گرفت که پس از این مدت کلیه ضایعات فروکش نمود.

[Downloaded from jmums.mazums.ac.ir on 2025-07-19]

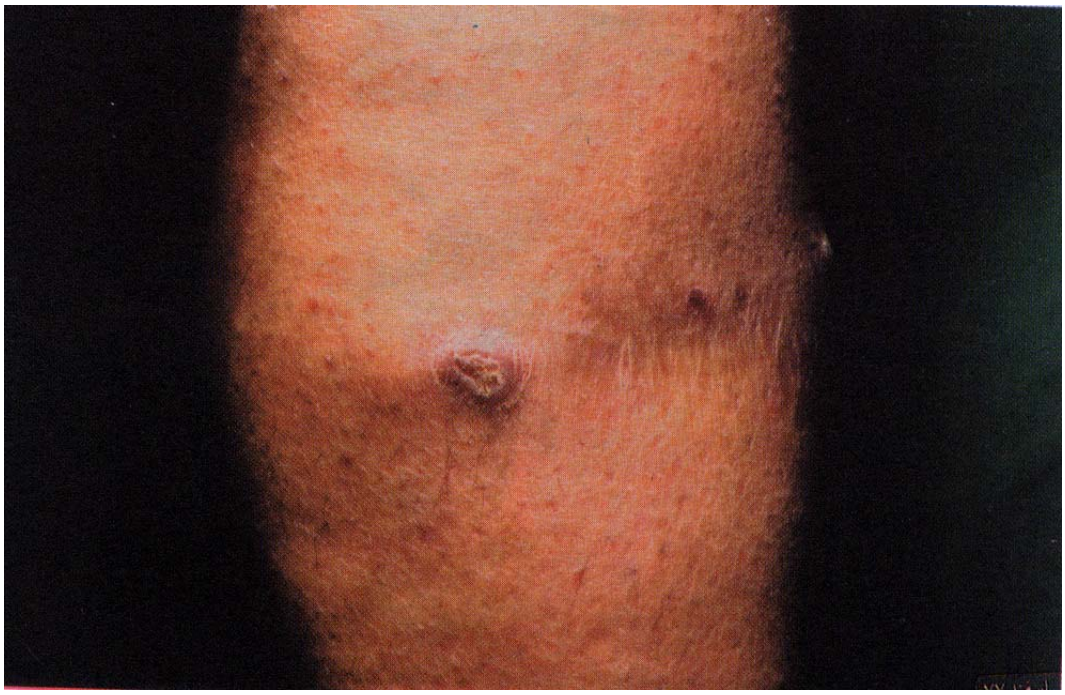

تصویر شمارهٔ ۱: ضایعه جلدی کروموبلاستومایکوزیس در ساق پای راست؛ ضایعه اصلی همراه با ضایعات اقماری.

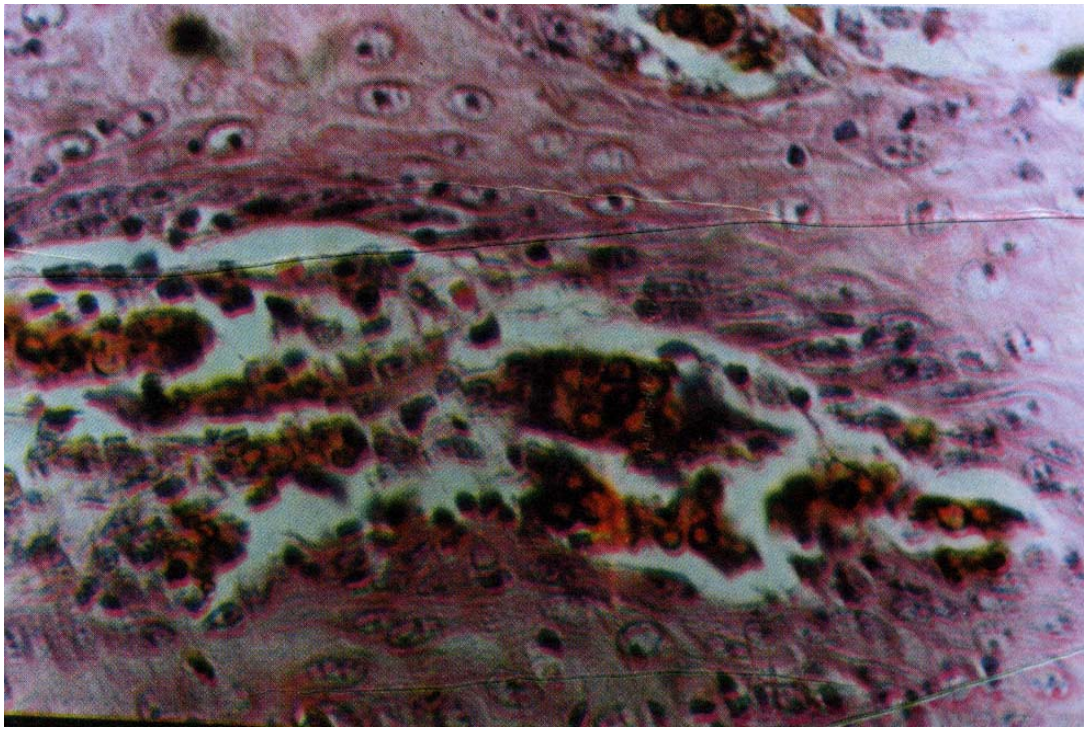

تصویر شمارهٔ ۲: کروموبلاستومایکوزیس جلدی؛ زبانه های اپیدرمی طویل در اطراف کانون های آماسی محتوی قارچ ها (سلول های قهوه ای توتی شکل Sclerotic body) (هماتوکسیلین و ائوزین × ۴۰۰).

[Downloaded from jmums.mazums.ac.ir on 2025-07-19]

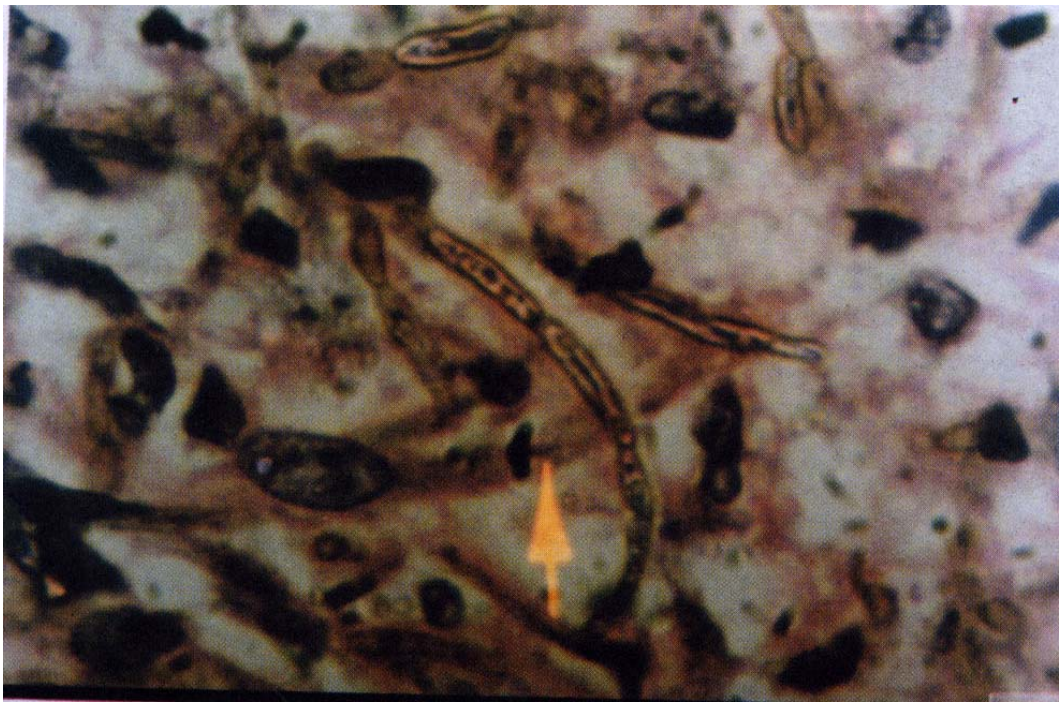

تصویر شمارهٔ ۳: کروموبلاستومایکوزیس در بافت عقده لنفاوی؛ رشته های قهوه ای با دیواره میانی در زمینه سلول های فیبروبلاست و آماسی (رنگ آمیزی هماتوکسیلین و ائوزین ×۱۰۰۰).

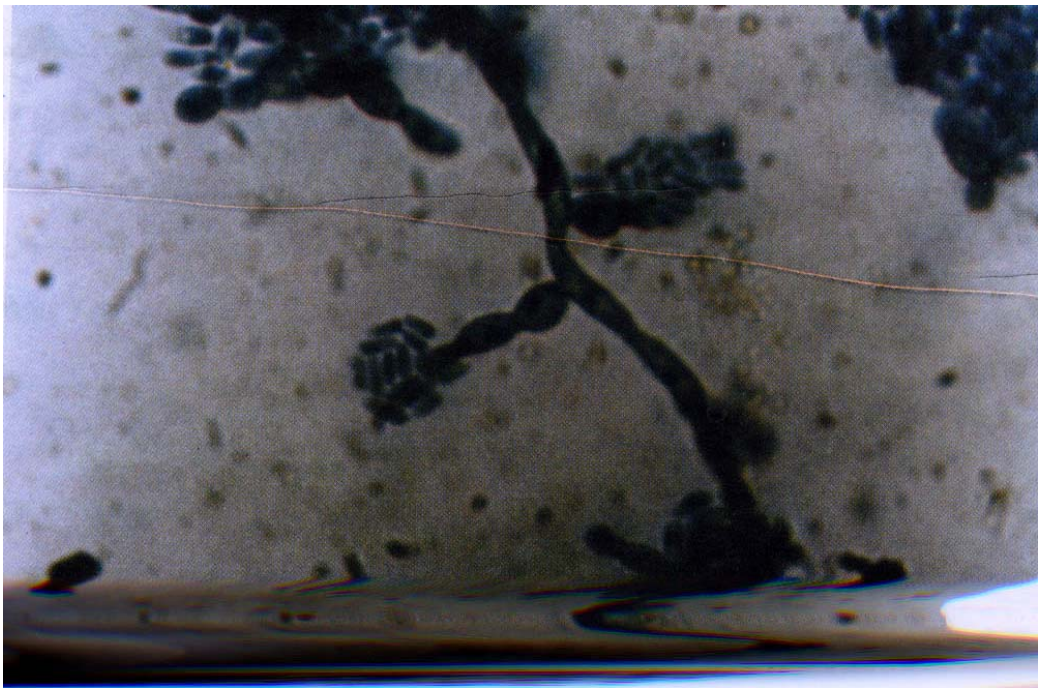

تصویر شمارهٔ ٤: کروموبلاستومایکوزیس در محیط کشت Sabouraud کشت روی لام (Silde Culture) رشته های با دیواره میانی و ساختمان اسپورزا (Phialid) شبیه گل در گلدان و اسپورهای خارج شده از دهانه آن (رنگ آمیزی لاکتوفنول کاتن بلو ×۴۰۰).

[Downloaded from jmums.mazums.ac.ir on 2025-07-19]

بحث

این بیماری درسال ۱۹۱۱به‌وسیله پدروس(Pedrose) در برزیل شناخته شد و بعد از آن، موارد این بیماری به کرات در سایر کشورهای جهان گزارش شده است. گرچه بیماری در مناطق حاره ای و تحت حاره ای بیشتر از سایر نقاط جهان گزارش گردیده ولی گزارش موارد این بیماری در کشورهای آسیایی بسیار اندک می باشد. مهمترین کانون این بیماری قارچی نیز ماداگاسکار ذکر شده است (۹). بیمار مورد بحث اولین مورد کروموبلاستومایکوزیس ناشی ازPhialophora Verrucosa است که با درگیری ساق پای راست همراه با انتشار لنفاتیکی آن به کشاله ران پای راست مراجعه نمود. در سال ۱۹۸۸ آقای دکتر امامی و همکارشان یک مورد کروموبلاستومایکوزیس ناشی ازExophiala Genselmani را در یک مرد ۶۳ ساله گیلانی، کشاورز و شالیکار، گزارش نمودند (۱۰).

درطی ۴۰ سال، ۱۳۴۳ مورد بیماری در ماداگاسکار گزارش شد که در ۶۲ درصد موارد علت بیماری Fonsecaea Pedrosei بود (۹). در گابن طی ۲۵ سال ۶۴ مورد بیماری شناخته شد که اکثر موارد آن بعد از گذشت ده سال از شروع بیماری تشخیص داده شد و در ۷۸/۵ درصد موارد ضایعه در اندام تحتانی بوده است و Fonsecaea Pedrosei تنها عامل اتیولوژیک بوده است (۱۱). ملو و همکارانش (Mello et al.) ۱۳ مورد بیماری را در شهر مارانهائو (Maranhao) برزیل گزارش نمودند که در ۸۴/۶درصد موارد شایعترین محل درگیری در اندام تحتانی بوده و شایعترین عامل قارچی Fonsecaea Pedrosei بود (۱۲). ۱۲مورد کروموبلاستو-مایکوزیس در یک منطقه در برزیل نیز شناخته شد و تنها عامل اتیولوژیک نیزFonsecaea Pedrosei گزارش گردید (۱۳).

در هندوستان در ۴ بیمار بعد از گذشت ۵-۳۲ سال تشخیص بیماری داده شد و ضایعات نیز در اندام تحتانی گزارش گردید و در یک مورد علت بیماری Cladusporium Carrioni و در سه مورد Fonsecaea Pedrosei بود(۱۴). در طی ده سال در سریلانکا ۷۱ مورد کروموبلاستومایکوزیس گزارش گردیدکه در ۶۴درصد موارد علت آن Fonsecaea Pedrosei و در سه مورد Phialophora Verrucosa و در دو مورد Fonsecaea Compata بوده است(۱۵).با توجه به این که این قارچ ها به دنبال ضربه وارد بدن انسان می شوند و در محل ورود ایجاد ضایعه و بیماری می نمایند، بنابراین در هر محل که تروما ایجاد شود ممکن است ضایعه از آن محل شروع شود (۱-۴). یک مورد کروموبلاستومایکوزیس در سرین (۱۶)، یک مورد در قرنیه (۱۷) و یک مورد نیز در گوش گزارش گردیده است (۱۸). با در نظر گرفتن این که تا کنون دو مورد کروموبلاستومایکوزیس در ایران شناخته شده و با توجه به این که سیر پیشرفت بیماری بسیار کُند و اکثراً بدون علامت می باشد، ممکن است موارد بسیار زیادی وجود داشته باشند که تشخیص داده نشوند لذا پیشنهاد می شود که در تمام بیماران با ضایعات‌پوستی طول‌کشیده ومقاوم به درمان،به خصوص در اندام های تحتانی، کروموبلاستومایکوزیس نیز در تشخیص افتراقی مطرح شود تا دچار اشتباه تشخیصی و عوارض ناشی از سیستمیک شدن بیماری نباشیم.

فهرست منابع

1.Arnold HL, Odom RB, James WD. ***Andrews' diseases of the skin.*** 8th edition, Philadelphia. W.B. Saunders Company. 1990;PP 362-4.

[Downloaded from jmums.mazums.ac.ir on 2025-07-19]

2. Champion RH, Burton JL, Burns DA. ***Textbook of Dermatology.*** 16th edition, Oxford: Blackwell Science. 1998; PP 1357-8.
3. McGinnis M. Chromoblastomycosis In: Warren KS, Mahmoud AAF, eds: ***Tropical and Geographical Medicine.*** Second edition, New Jersey, McGraw-Hill Company. 1990; PP 954-5.
4. Rippon JW. ***Medical Mycology.*** Third edition, Philadelphia,W.B. Saunders Company. 1988; PP 276- 94.
5. McGinnis MR, Chandler FW. Chromoblastomycosis, in: Connor DH, Schwartz DA, Manz HJ, Lack EE, eds: ***Pathology of Infections Disease.*** First edition, Stamford-Connecticut, Appleton and Lange Company. 1997; PP 971-6.
6. Burks JB, Wakabon M, McGinnis MR. A fungal infection primarily observed in the lower extremity. ***J. Am. Pediatr. Med. Assoc.*** 1995; 85(5): 260-4.
7. Bonifaz A, Martinez SE, Cattasco GE, Peniche J.Treatment of chromoblastomycosis with itraconazole, cryosurgery, and a combination of both. ***Int. J. Dermatol.*** 1997; 36(7): 542-7.
8. Restrepo A. Treatment of tropical Mycosis. ***J. Am. Acad. Dermatol.*** 1994; 37(3): 91-102.
9. Esterre P, Andriantsimahavandy A, Ramarcel ER. Forty years of chromoblastomycosis in Madagascar. ***Am.J. Trop. Med.Hyg.*** 1996; 55(1): 45-7.
10. Emami M, Mogademi M. The first ***Report of chromoblastomycosis in Iran: Second international congress of tropical Medicine and malaria.*** Amesterdam, Holand. 1988; P: 290.
11. Kombila M, Gamez DDM, Richard LD, et al. Chromoblastomycosis in Gabon. Study of 64 cases. ***Sante.*** 1995; 5(4): 235-44.
12. Mello ESA, Serra NA, Galvao CE, et al. Fonsecaea pedrosoi- caused chromoblastomycosis in the state of ***Maranhao. Rev. Soc. Bras. Med. Trop.*** 1992; 25(1): 37-44.
13. Matte SM, Lopes JO, Melo IS, et al. Chromoblastomycosis in Riogrande dosul: A report of 12 cases. ***Rev. Soc. Bras. Med. Trop.*** 1997; 30(4): 309-11.
14. Rajendran C, Ramesh V, Misra RS, et al. Chromoblastomycosis in India. ***Int. J. Dermatol.*** 1997; 36(1): 29-33.
15. Attapattu Mc. Chromoblastomycosis: A clinical and mycological study of 71 cases from Sri-Lanka. ***Mycopathologia.*** 1997; 137(3): 145-57.
16. Silva CM, Da-Rocha RM, Moreno JS, et al. The Coconut babacu as a probable risk of human infection by the agent of chromoblastomycosis in the state of Maranhao-Brazil. ***Rev. Soc. Bras. Med.*** Trop. 1995; 28(1): 49-52.
17. Barton K,Miller D, Pflug Felder SC. Corneal Chromoblastomycosis. ***Cornea.*** 1997; 16(2): 235-9.
18. Arango M, Jaramillo C, Cortes A. Auricular chromoblastomycosis caused by Rhinocladiella Aguaspersa. ***Med. Mycol.*** 1998; 36(1): 43-6.

[Downloaded from jmums.mazums.ac.ir on 2025-07-19]