

طراحی پروتکل MR آنژیوگرافی اندام تحتانی با

استفاده از دستگاه MRI ۱/۵ تسلا

نادر ریاحی عالم (Ph.D.) * شکراله سالار (M.Sc.) ** سیدعلی رحیمی (M.Sc.) ***

چکیده

سابقه و هدف: تشخیص و درمان به موقع بیماری‌های اندام تحتانی برای بیماران، دارای اهمیت حیاتی است. روش استاندارد در تشخیص، آنژیوگرافی معمولی می باشد که دارای مشکلات متعددی چون خطرات اشعه X و حساسیت به مواد تزریقی حاجب و مشکلات مربوط به باز نمودن رگ می باشد. قدرت تفکیک روش اولتراسونوگرافی داپلر نیز کم است. یکی از روش‌های مناسب برای تشخیص بیماری‌های عروق، MR آنژیوگرافی می باشد. طی تحقیقات مختلف روی دستگاه‌های ۱/۵ تسلا امکان تهیه تصاویری مطلوب با ارزش‌های متفاوت برای بخش‌های مختلف اندام به دست آمده است. در ایران در این زمینه هیچگونه طراحی انجام نشده و در حال حاضر آنژیوگرافی اندام تحتانی صورت نمی گیرد. در این طراحی سعی شده است با توجه به توانایی‌های سیستم، تصاویر مطلوبی از اندام تحتانی تهیه شود.

مواد و روش‌ها: در این طراحی با استفاده از دستگاه ۱/۵ تسلا MRI، مقادیر بهینه برای حالات مختلف، محاسبه شد و بر روی افراد داوطلب، بیمار و فانتوم مورد آزمون قرار گرفت. SNR و CNR تصاویر به دست آمده، مورد مقایسه قرار گرفت و از جنبه ارزش تشخیصی به وسیله رادیولوژیست درجه بندی شد.

یافته‌ها: روش 2D-TOF با استفاده از پالس سکانس‌های GRE SPOILED انتخاب و پارامترهای TR/TE/FA/Th برای ناحیه لگن ۲۰/۶/۹۰/۵، ناحیه ران ۳۰/۶/۹۰/۴ و زانو و ساق ۳۵/۸/۶۰/۲/۵ به دست آمد. مرتبه اول جبران جریان، یک پالس پیش اشباع تحتانی متحرک، NSA=1، اندازه ماتریکس ۱۲۸ الی ۱۸۰ در راستای فاز ۲۵۶ در راستای فرکانس انتخاب شد. ارزش کیفی تصاویر در ناحیه لگن ۳، ران و زانو ۳ و برای ساق ۴ به دست آمد. کل زمان تصویرگیری از اندام تحتانی در مدت زمان ۴۵ دقیقه انجام گرفت.

استنتاج: روش SPOILED GRE 2D-TOF با این که نمی تواند تصاویری قابل مقایسه با آنژیوگرافی معمولی (Conventional) ارائه دهد، ارزش تصاویر به دست آمده به خصوص برای ناحیه زانو و ساق قابل توجه بوده و به خوبی می تواند اطلاعات لازم را برای جراحان و متخصصین فراهم آورد. این تکنیک به خصوص برای بیماران که نمی توانند تحت آزمون آنژیوگرافی معمولی قرار گیرند، مفید می باشد. هر چند ارزش تصاویر MRA با تزریق ماده حاجب بالاتر از این روش می باشد، هزینه بالای آن می تواند برای بسیاری از بیماران، مشکل ساز باشد.

واژه های کلیدی: آنژیوگرافی، اندام‌های انتهایی (تحتانی)، MR آنژیوگرافی، اندام‌های انتهایی

* متخصص فیزیک پزشکی و عضو هیات علمی (استادیار) دانشگاه علوم پزشکی تهران ✉ تهران: دانشگاه علوم پزشکی تهران، گروه فیزیک پزشکی

** کارشناس ارشد فیزیک پزشکی بیمارستان ۱۷ شهریور آمل *** کارشناسی ارشد فیزیک پزشکی و عضو هیات علمی (مری) دانشگاه علوم پزشکی مازندران

تاریخ دریافت: ۱۳۸۵/۲/۷ تاریخ ارجاع جهت اصلاحات: ۱۳۸۲/۶/۴ تاریخ تصویب: ۱۳۸۲/۱۱/۱

مقدمه

(Embolus) و آنوریسم کاذب (Pseudoaneurysm) می‌باشد که گاه نیاز به درمان‌های اضافی مثل تزریق خون و جراحی پیدا می‌کنند (۲). همچنین آنژیوگرافی معمولی در توصیف عروق انتهایی، دقیق نیست و ساختمان‌های زمینه چون قشر استخوان می‌تواند در تفسیر تصویر ایجاد اشکال نماید. از طرفی MRI دارای مزایایی چون غیرتهاجمی بودن، عدم استفاده از ماده حاجب یددار، عدم نیاز به زمان بهبودی و ارزان‌تر بودن می‌باشد و در برخی زمینه‌ها حتی دقیق‌تر نیز می‌باشد (۱).

MR آنژیوگرافی از اندام تحتانی به دلیل طول زیاد و سرعت‌های بسیار متفاوت خون طی یک سیکل قلبی، دارای پیچیدگی‌های زیادی است و به همین دلیل، علی‌رغم پیشرفت‌هایی که در تصویرگیری از مغز و تهیه تصاویر هم‌ارزش با تصاویر آنژیوگرافی معمولی به دست آمده، در اندام تحتانی هنوز به طور قطع به این مهم دست نیافته‌اند. در آنژیوگرافی اندام تحتانی، نیاز به تکنیک‌های سریع تصویرگیری و همچنین دستگاه‌هایی با قدرت سیگنال دهی بالا وجود دارد. چنین مزیت‌هایی در دستگاه‌های ۱/۵ تسلا دیده می‌شود. برنامه‌های موجود در روی دستگاه‌های MRI، برنامه‌هایی کلی هستند که اجرای آن‌ها در اندام تحتانی، تصاویر مطلوبی ارائه نمی‌دهد. در ایران یکی از دستگاه‌های ۱/۵ تسلا، دستگاه MRI موجود در بیمارستان امام خمینی تهران می‌باشد و با برنامه‌های موجود در سیستم، امکان به دست آوردن تصاویری مناسب حتی برای نواحی کوچکی از اندام نیز وجود ندارد. به همین دلیل در ایران MR آنژیوگرافی از اندام تحتانی در هیچ مرکزی انجام نمی‌شود؛ ضمن این‌که استفاده از امکانات تکنولوژیک خارجی برای طراحی برنامه مناسب بر روی سیستم و آموزش آن به کارکنان، بسیار پر هزینه می‌باشد. در این

آترواسکلروزیس (Atherosclerosis) یک مشکل بزرگ در بین افراد مسن در سطح جهان می‌باشد. بیش‌تر تحقیقات در این زمینه، روی عروق کرونری صورت پذیرفته است و توجه کم‌تری به اندام تحتانی شده است (۱). همزمانی وجود این بیماری در عروق اندام‌های محیطی و عروق قلبی، احتمال مرگ را افزایش می‌دهد. در ۲۵ درصد از بیماران دچار مشکل در اندام تحتانی، پیشرفت قابل توجه در سیر بیماری با گذشت زمان وجود دارد که منجر به از دست رفتن توانایی حرکت، گانگرن و حتی قطع عضو می‌شود (۱). تشخیص زودرس بیماری و درمان به موقع آن در پیشگیری از عوارض حاد آن سودمند می‌باشد. به علاوه چون میزان بیماری شرایین اندام‌های تحتانی به نحوی بیانگر میزان آترواسکلروزیس در کل بدن است، که می‌تواند نشان دهنده میزان قرار گرفتن بیمار در معرض خطر مرگ نیز باشد، یافتن راهی که بتوان به طریقی آسان، ارزان و سریع این بیماری را تشخیص و کنترل نمود، همواره مد نظر بوده است (۱).

از روش‌های غیرتهاجمی به غیر از MRA¹، روش‌های اولترا سونوگرافی B-mode و داپلر رنگی جریان در دسترس می‌باشد که جدای از قدرت تفکیک ذاتی کم و محدودیتی که در پشت استخوان و گاز و یا در افراد چاق وجود دارد، نیازمند یک فرد متخصص و ماهر و با تجربه برای انجام کار می‌باشد. آنژیوگرافی معمولی و DSA² هرچند هنوز بهترین روش برای بررسی عروق اندام‌های محیطی می‌باشد، دارای عدم مزیت‌هایی چون: درد، حساسیت‌های مرگ‌آور، تزریق ماده حاجب، خطرات اشعه ایکس، زمان نسبتاً طولانی آزمون، زمان بهبودی و همپوشانی برخی از عروق و معضلات موضعی مربوط به انجام عمل مانند: هماتوم (hematoma)، انفکاک (Dissection)، ترومبوس (Thrombosis)، آمبولوس

1. Magnetic Resonance Angiography
2. Digital Subtraction Angiography

روش آنژیوگرافی (Time Of Flight) TOF و توالی پالس 2Dspoiled GRE در راستای انگزیال برای آنژیوگرافی اندام تحتانی برگزیده شده و پارامترهای مختلف آن با توجه به حدود سرعت و شکل جریان خون، زمان مناسب تصویرگیری، مقدار مناسب قدرت تفکیک، SNR¹ و CNR² محاسبه و مورد آزمون قرار گرفت. این پارامترها عبارتند از:

زمان تکرار (Time to Repetition) TR -
 زمان اکو (Time to Echo) TE - ضخامت برش
 Th (Slice Thickness) - اندازه داربست Matrix Size -
 تعداد متوسط تصویرگیری از سیگنال NSA - اندازه میدان (Field Of View) FOV - پالس های پیش اشباع (Presaturation Pulse) PS - زاویه انحراف (Flip Angle) FA .

برای انتخاب FA بهینه با استفاده از فرمول زاویه ارنست معادله ۱ و مقادیر جدول شماره ۱ در TR های مختلف نمودار شماره ۱ رسم شد (۲).

$$ae = 1 - \cos^{-TR/T1} \quad (\text{معادله 1})$$

جدول شماره ۱: مقادیر T1, T2 و چگالی پروتونی خون و سایر بافت ها در میدان ۱/۵ تسلا (۲)

T2*ms	T2ms	T1ms	چگالی پروتونی	بافت
۱۰۰-۱۵۰	۱۵۰-۲۰۰	۱۲۰۰	۰/۸	خون
۵۰-۷۰	۱۰۰	۹۵۰	۰/۸	ماده خاکستری
۵۰-۷۰	۸۰	۶۰۰	۰/۶۵	ماده سفید مغز
۱۰-۲۰	۶۰	۳۰۰	۰/۶۵	چربی
۳۰-۵۰	۵۰	۹۰۰	۰/۶۵	عضله
-	۲۰۰	۴۵۰۰	۱	مایع csf

برای محاسبه میزان سیگنال خون در FA های ۹۰-۰ در مقایسه با بافت های اطراف در حالت های خون ساکن

طراحی با استفاده از روش های محاسباتی و مطالعه روی توانایی های سیستم، برنامه مناسب، طرح ریزی شد است. جهت تنظیم پارامترهای برنامه، یک فانتوم جریان طراحی و ساخته شده است. لازم به ذکر است این طراحی برای اولین بار در ایران انجام شده است و از نتایج آن در حال حاضر در بعضی از مراکزی که دستگاه های MRI مناسب دارند، استفاده می شود. پس از آزمون های متعدد بر روی فانتوم، پارامترهای مختلف محاسبه شدند و مورد بررسی قرار گرفتند و پس از به دست آمدن تصاویر مطلوب از فانتوم جریان، پارامترهای مورد نظر روی افراد داوطلب به اجرا گذاشته و مقادیر بهینه در برنامه طراحی شده، ثبت شدند.

مواد و روش ها

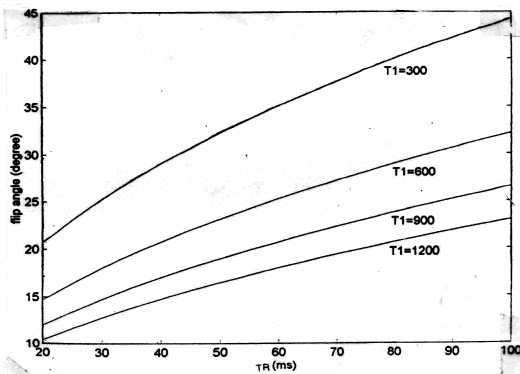
دستگاه MRI مورد استفاده ۱/۵ تسلا با مارک تجاری PICKER مدل VISTA Q800 می باشد که قدرت گرادیان آن 13mT/m و فرکانس لارمور هیدورژن در وسط میدان ۶۳ مگا هرتز می باشد. کوئل مورد استفاده از نوع کوئل بدن (Body Coil) با قطر ۳۰ cm از نوع فرستنده-گیرنده بوده است. جهت تنظیم پارامترهای برنامه یک فانتوم جریان، طراحی و ساخته شده است. این فانتوم شامل یک مخزن یک لیتری مکعب مستطیل شکل به ابعاد ۱۵×۱۵×۳۰ سانتی متر بوده است که یک لوله لاستیکی با قطر داخلی ۲ میلی متر در دو طرف آن کشیده و نصب شده است؛ به گونه ای که پمپ نمودن جریان در داخل لوله لاستیکی باعث ایجاد جریان در دو جهت مخزن در جهت های عکس می شده است و بدین وسیله مسیرهای مخالف شریان و ورید در اندام تحتانی، شبیه سازی شده است. آب با آهنگ ۲۰۰-۴۰۰ میلی لیتر در دقیقه به وسیله یک پمپ لاستیکی در داخل لوله حرکت می کرده است (حدود سرعت خون در شرایین اندام تحتانی).

1. Signal to Noise Ratio
2. Contrast to Noise Ratio

شده و ارزش تشخیصی (observer performance) به وسیله یک رادیولوژیست مجرب در MRI در مقایسه با تصاویر آنژیوگرافی معمولی ارزش گذاری کیفی شد: (مقدار ۱ برای تصاویر ضعیف (Poor)، ۲ برای تصاویر متوسط (average)، ۳ برای تصاویر خوب (good) و ۴ برای تصاویر عالی (excellent) (۵).

یافته ها

FA بهینه با استفاده از فرمول زاویه ارنست (معادله ۱) در TR های ۲۰-۴۰ ms در حدود ۱۰ درجه به دست می آید (نمودار ۱). بر اساس نمودار ۱ در این حدود TR میزان FA بهینه برای عضله (T1 = ۹۰۰ ms) برابر ۱۵ درجه و برای چربی با T1 = ۳۰۰ ms برابر حدود ۲۰ درجه می باشد.



نمودار شماره ۱: تعیین FA بهینه با استفاده از معادله ارنست به ازای تغییرات TR برای بافت‌های با T1 متفاوت. با افزایش T1 مقدار FA بهینه برای ایجاد حداکثر تضاد (سایه-روشن) کاهش می یابد.

نمودارهای به دست آمده برای خون ساکن (نمودارهای ۲) نشان می دهند که سیگنال خون در هر دو TR انتخابی ۱۵ و ۳۰ میلی ثانیه از سیگنال چربی کم تر و در FA های بالاتر از ۵۰ درجه تقریباً با سیگنال عضله برابر است. سیگنال خون ساکن فقط در FA های حدود ۱۵ تا ۲۰ درجه به مقدار قابل توجهی از سیگنال چربی و عضله بالاتر می باشد. با توجه به نمودارهای

معادله ۲ و خون متحرک معادله ۳ از معادلات مخصوص سیگنال در گردان اکوی Spoiled استفاده و نمودارهای مربوط با استفاده از مقادیر مختلف در نظر گرفته شده برای TR و TE و n (تعداد پالس های دریافتی) و همچنین T1، T2 بافت خون، چربی و عضله رسم شده و بدین طریق FA و TR مناسب انتخاب شد (۱).

(معادله ۲) معادله خون و بافت ساکن

$$S_{\text{spoiled}} = N \sin \alpha e^{-TR/T1} e^{-TE/T2^*} / (1 - \cos \alpha e^{-TR/T1}) - 1$$

N = دانسیته پروتونی، α = زاویه انحراف

(معادله ۳) معادله سیگنال خون متحرک

$$S_n = M_0 e^{-TE/T2^*} \sin \alpha (m_s + (1 - m_s) A^n)$$

$$m_s = (1 - E1) / (1 - A), A = E1 \cos \alpha, E1 = e^{-TR/T1}, n = Z / V \cdot TR$$

Z = ضخامت برش و V = سرعت خون

برنامه ها مجموعاً روی ۳۰ داوطلب (متوسط سن ۴۲) و دو بیمار (۷۵ و ۶۳ ساله) مورد آزمون قرار گرفتند. تصاویر به دست آمده از جنبه SNR معادله ۴ و CNR معادله ۵ مورد قیاس قرار گرفتند (۴،۳).

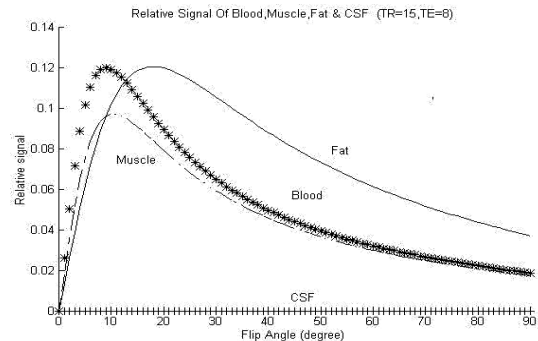
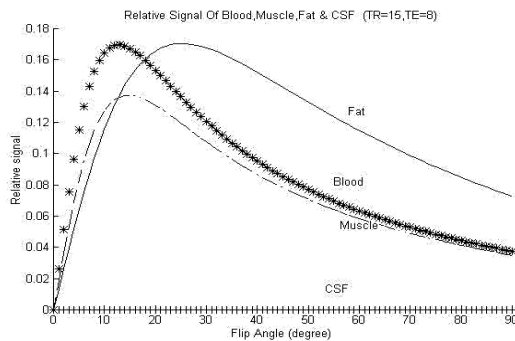
$$SNR = S_{\text{blood}} / SD_{\text{back ground}} \quad (\text{معادله } ۴)$$

$$CNR = S_{\text{blood}} - S_{\text{tissue}} / SD_{\text{background}} \quad (\text{معادله } ۵)$$

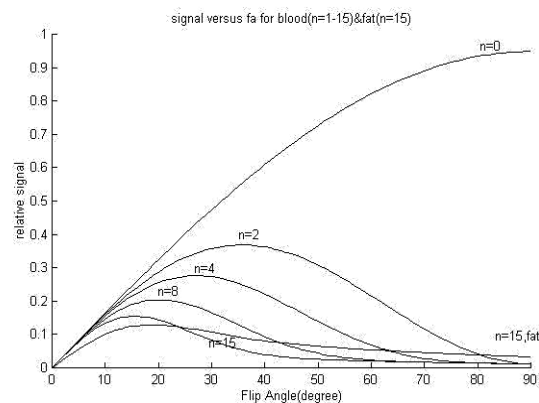
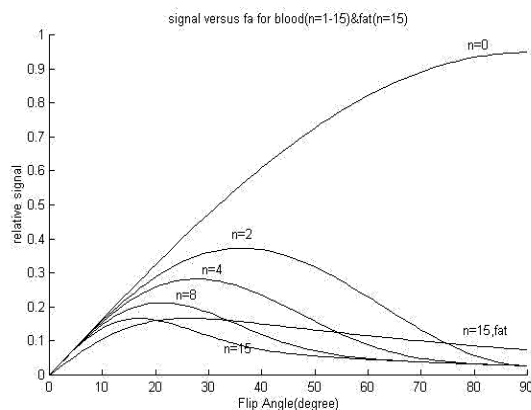
سیگنال خون در یک ناحیه کروی ۵ پیکسلی روی شریان مورد نظر و سیگنال بافت به وسیله یک ROI کروی ۱۰۰۰ پیکسلی در نقطه کناری شریان، سیگنال و انحراف معیار (SD) زمینه نیز با یک ROI کروی ۱۰۰۰ پیکسلی در خارج از بافت اندازه گیری شد (۴). تصاویر با الگوریتم MIP (Maximum Intensity Projection) بازسازی

بهترین مقادیر SNR و CNR و نمره تشخیصی در زاویه انحراف ۹۰ درجه به دست آمده است (نمودار شماره ۴). در ناحیه-ران و زانو با پارامترهای TR/TE/FA/Th=14/6/90/5 شاهدگسسته شدن شریان‌ها بودیم، درحالی‌که وریدهای همراه و کناری دارای تصاویر پیوسته و یکنواخت هستند که با افزایش TR به ۲۵ میلی ثانیه و کاهش FA به ۶۰ درجه این حالت از بین رفته و تصویر شریان‌ها پیوسته دیده شدند (نمودار شماره ۵، تصاویر شماره ۲). در ناحیه زانو با آزمون FA های ۶۰، ۴۰ و ۹۰ درجه با پارامترهای TR/TE/Th=35/8/2.5 بهترین مقادیر SNR و CNR و ارزش تشخیصی در ۹۰ FA درجه به دست آمده است (نمودار شماره ۵، تصاویر شماره ۳).

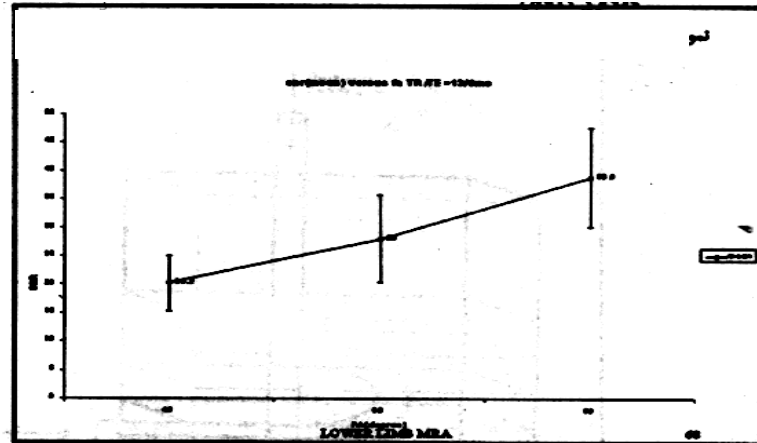
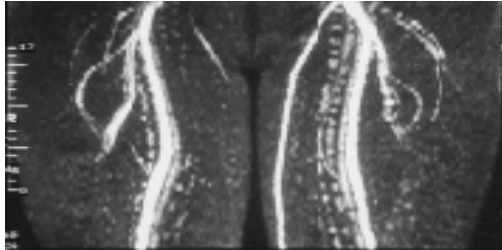
رسم شده برای خون جاری با در نظر گرفتن مقدار n از ۱ الی ۱۵ برای خون و n=۱۵ برای چربی (نمودارهای شماره ۳) مشاهده می شود که در TR = ۳۰ به ازای دریافت ۲ پالس RF (N = ۳ یا n = ۲) در زوایای انحراف پایین تر از ۷۵ و برای N=۵ در زوایای انحراف پایین تر از ۵۵ درجه سیگنال خون بالاتر از سیگنال چربی است. در TR=۱۵ ms به ازای N=۳ در زوایای انحراف پایین تر از ۸۰ و برای N=۵ در زوایای انحراف پایین تر از ۶۵ درجه سیگنال خون بالاتر از سیگنال چربی است. سیگنال خون به ازای n=15 در تمام FA های بالاتر از ۲۰ درجه از سیگنال چربی کم تر می شود. از آزمون زوایای انحراف ۴۰، ۶۰ و ۹۰ درجه روی ۵ داوطلب در ناحیه لگن با پارامترهای TR/TE/Th=14/6/5



نمودار ۲- تغییرات سیگنال به ازای FA های مختلف خون ساکن، چربی و عضله در TR های ۱۵ (سمت راست) و ۳۰ میلی ثانیه (سمت چپ)، سیگنال خون در هر دو TR از سیگنال چربی کمتر است.

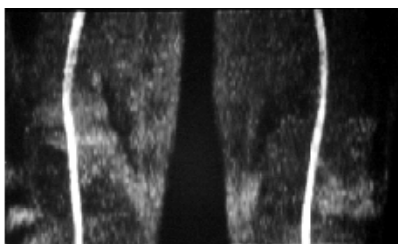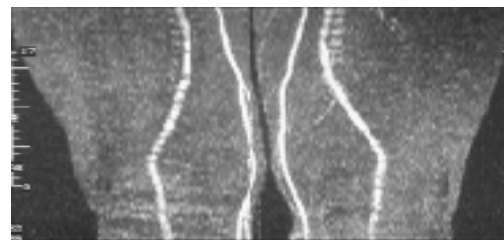
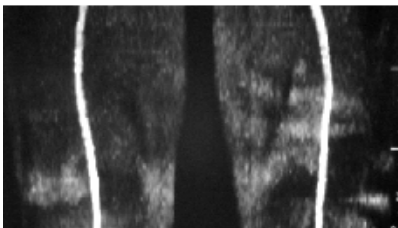
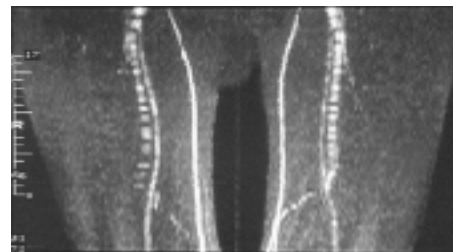

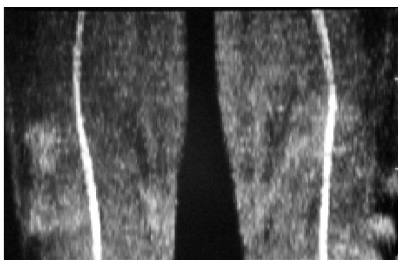
نمودار شماره ۳: تغییرات سیگنال خون جاری به ازای سرعت‌های مختلف (n) در مقایسه با بافت ساکن چربی در TR های ۱۵ (سمت راست) و ۳۰ (سمت چپ) میلی ثانیه. بیشترین سرکوب چربی در FA=90 در n=0 و با افزایش n مقدار FA بهینه کاهش می یابد.




تصویر شماره ۱: گسسته شدن شریان در FA=90 با پارامترهای TR/TE/TH=14/6/5 به دلیل اثر triphasic در ناحیه ران (تصاویر بالایی و میانی). با افزایش TR به ۲۵ و کاهش FA به ۶۰ در ناحیه ران حالت گسسته شدن شریان از بین رفت (تصویر پایینی). دانسیته های کناری شریان مربوط به سایه آرتیفکت می باشد که به دلیل در نظر گرفته شدن راستای (left-right) LR برای کدگذاری فاز در تصویر AP نمایان شده است.

نمودار شماره ۴: لگن - تغییرات SNR متوسط از ۵ داوطلب با پارامترهای TR/TE/TH=14/6/5 در faهای ۹۰، ۶۰، ۴۰ درجه بانمایش انحراف معیار. بیشترین مقدار SNR در fa=90 مشاهده می شود. اندازه قابل توجه میزان انحراف معیار به دلیل ثابت نبودن شرایط سیستم طی ازمون های متعدد می باشد.

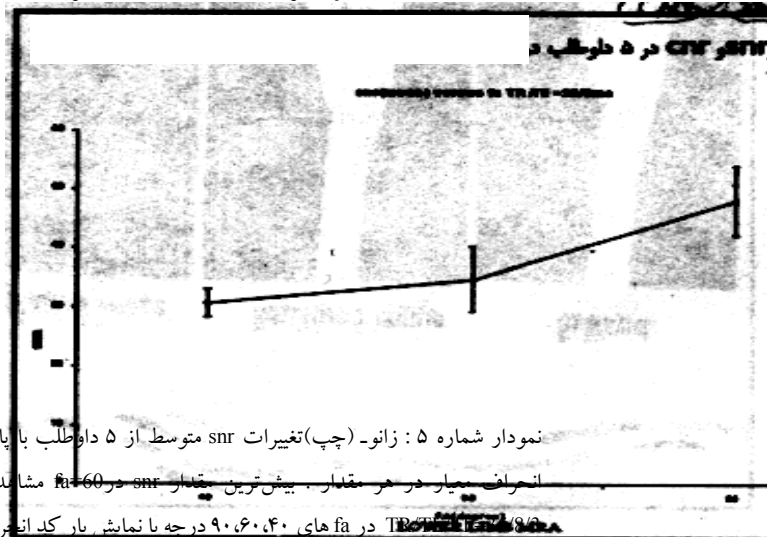


بودیم (تصویر ۴). تصویر گیری از ۶۰ برش در زمانی حدود ۵ دقیقه صورت گرفت و با تقسیم اندام تحتانی به ۵ ناحیه از ناحیه Bifurcation آنورت تا میچ پا زمان تصویر آن حدود ۲۵ دقیقه به درازا کشید که زمانی حدود ۲۰ دقیقه نیز صرف تنظیم بیمار و Shimming شده و در نتیجه زمانی حدود ۴۵ دقیقه برای تصویر گیری کل اندام صرف شده است.



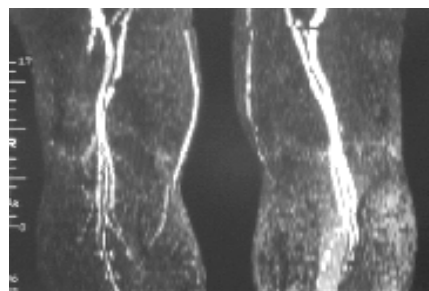
تصویر شماره ۲: مقایسه تصاویر ناحیه زانو با پارامترهای $TR/TE/TH=35/8/2.5$ و FA های (از بالا به پایین) ۴۰، ۶۰، ۹۰ درجه. بهترین سرکوب سیگنال زمینه و مناسب ترین سیگنال شریان با زاویه انحراف ۹۰ درجه به دست آمده است.

در ناحیه ساق و زانو نیز بهترین مقادیر SNR و CNR و نمره ارزش تشخیصی با $TR=35$ به دست آمده است. در TR های کوتاه تر شاهد گسسته شدن شریانها



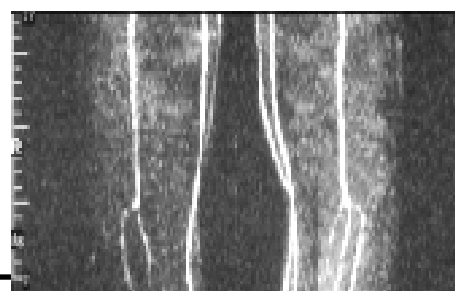نمودار شماره ۵: زانو- (چپ) تغییرات snr متوسط از ۵ داوطلب با پارامترهای $TR/TE/TH=14/6/5$ در fa های ۴۰، ۶۰، ۹۰ درجه با نمایش بار کد انحراف بیمار در هر مقدار. بیشترین مقدار snr در $fa=60$ مشاهده می شود. (راست) تغییرات snr متوسط از ۵ داوطلب با پارامترهای $TR/TE/TH=35/8/2.5$ در fa های ۴۰، ۶۰، ۹۰ درجه با نمایش بار کد انحراف معیار در هر مقدار. بیشترین مقدار snr در $fa=90$ مشاهده می شود.

تصویر شماره ۳: (بالا) ناحیه زانو و بالای ساق با پارامترهای $TR/TE/TH/FA=20/6/5/90$. شرایین بالای ساق دیده نمی شوند. (پایین) همان ناحیه با پارامترهای $TR/TE/TH/FA=35/8/2.5/90$. شرایین باریک به خوبی تصویر شده اند.



بحث

در هر فرد با توجه به ساختمان و فیزیولوژی منحصر به فرد و شکل پیچیده درخت عروقی در سرتاسر بدن



صورت دریافت پالس های RF بیشتر از ۳ الی ۵، FA، بهینه به پائین تر از ۵۵ درجه می رسد.

در آزمون تجربی مقدار FA بهینه با ۳۵ ms-TR=۱۵ در ناحیه لگن برابر ۹۰ درجه و در ناحیه ران و زانو به ازای TR=۱۵ ms و ضخامت ۵ میلی متر برابر ۶۰ درجه و سپس با افزایش TR به ۳۵ میلی ثانیه و کاهش ضخامت به ۲/۵ mm برابر ۹۰ درجه به دست آمد.

اندازه گیری سیگنال شریان برای بررسی SNR, CNR, FA بهینه بر روی شرایین اصلی این نواحی صورت گرفت. در ناحیه لگن، سیگنال شریان ایلیاک خارجی در نظر گرفته شد که دارای حداکثر سرعت 21 ± 119 می باشد (۱). با توجه به این سرعت و همچنین TR=۱۵ و ضخامت ۵ میلی متر و بر اساس فرمول محاسبه تعداد پالس های دریافتی ($N=Z/V \cdot TR$) مقدار N برابر ۱ خواهد شد که FA بهینه در این رابطه ۹۰ درجه خواهد بود. با توجه به حداقل سرعت شریان که برابر 10 cm/s می باشد مقدار N با پارامترهای فوق الذکر برابر ۵ و به ازای TR=۳۵ برابر ۳ خواهد شد به همین دلیل برای بررسی عروق کوچک تر مانند شرایین فمورال سطحی و پوپلیته (که سیگنال نواحی ران و زانو بر روی آنها محاسبه شد) به ترتیب نیاز به FA های کوچک تر از ۷۵ درجه و ۵۰ درجه خواهد بود که در آزمون تجربی نیز چنین شد. با افزایش TR و کاهش ضخامت برش در نواحی ران و زانو تعداد پالس های دریافتی شرایین اصلی به ۱ کاهش ($N=1$) و در آزمون بعدی، FA بهینه ۹۰ درجه به دست آمده است. در انتخاب زاویه انحراف در روش 2D-TOF می بایست مصالحه ای بین وزن تصویر، TR، ضخامت برش و سرعت خون صورت پذیرد، معمولاً زوایای انحراف ۵۰ الی ۹۰ درجه استفاده می شود (۶). در مطالعه Thomas و همکاران (۱۹۹۴) پارامترهای $TR/TE/FA=50/7.4/60$ و ضخامت 5mm در ناحیه لگن و در ناحیه زانو تا کف پا پارامترهای $33/6.7/60$ و

بر حسب قطر، مسیر و راستای آن، تغییرات وسیع در شکل جریان خون ایجاد می شود. همچنین در طی یک سیکل قلبی سرعت جریان با درجات متفاوت در عروق مختلف، به خصوص عروق انتهایی اندام ها، طی سیستول و دیاستول تغییر می کند. بیماری های مختلف عروقی، باعث تغییراتی در شکل و سرعت جریان می شوند. همه این عوامل به علاوه پیچیدگی و گوناگونی طبیعی و غیر طبیعی دیگر سبب می شود که نتوان به یک قانون مشخص و دقیق در تعریف جریان خون رسید و بر اساس آن پارامترهای MRA (که وابسته به جریان می باشند) را تعریف نمود. با این حال می توان با در دست داشتن شکل، سرعت، جهت و نوع جریان با استفاده از فرمول های خاص به حدود پارامترهای بهینه دست یافته و آن ها را مورد آزمون قرار داد و سپس به نتایج مورد نظر رسید. بر همین اساس در این طراحی، محاسبات نظری مربوط به هر پارامتر، ارتباط و وابستگی پارامترها نسبت به هم و همچنین توانایی های سیستم با هم در نظر گرفته شد و به آزمون گذاشته شد.

بر اساس نمودارهای مقایسه خون ساکن با بافت های اطراف در $TR=20$ میلی ثانیه، زاویه انحراف بهینه برابر ۱۰ درجه می باشد. با این میزان، FA و سیگنال لازم برای ایجاد تصویر مناسب به دست نیامده است. در یک پژوهش با پارامترهای $TR/TE/FA=15/5/15$ Turbo flash و برنامه تصاویر قابل قبولی به دست نیامد (۵).

در نمودارهای مربوط به مقایسه جریان خون با سرعت های مختلف و بافت های اطراف، در سرعت های بالای خون که در طی یک TR که جریان خون به طور کامل از برش می گذرد ($N=1$)، FA بهینه ۹۰ درجه می باشد و هر گاه سرعت خون به تدریج کاهش یابد به گونه ای که تعداد پالس های دریافتی به ۲ الی ۳ افزایش یابد، FA بهینه نیز به پایین تر از ۷۵ درجه کاهش می یابد، در

در جای خود باعث افزایش زمان تصویرگیری نیز می شود. در اندام تحتانی به دلیل طول زیاد نیاز به روش های سریع تصویرگیری می باشد. روش 2D-TOF علی رغم این که دارای چنین مزیتی است، به دلیل قدرت تفکیک پایین و اشباع جریان های موازی برش نمی تواند ارزشی هم ارز آنژیوگرافی معمولی و یا DSA (که دارای قدرت تفکیک بسیار بالایی است) را داشته باشد. اما علی رغم این عدم مزیت به دلایلی چون ارزانی نسبی و بی درد بودن برای بسیاری از بیماران که نمی توانند نامزد آنژیوگرافی معمولی شوند سودمند و حیاتی می باشد. در این طراحی با به دست آوردن تصاویری نسبتاً مطلوب از نواحی لگن، ران، زانو، و ساق در زمانی قابل قبول (۴۵ دقیقه) نشان داده شد که این روش برای بررسی بسیاری از بیماران منحصر به فرد و مفید می باشد. بازسازی تصاویر در اندام تحتانی اگر به صورت معمولی صورت گیرد، باعث همپوشانی عروق اندام های راست و چپ روی هم می شود. بنابر این با انتخاب پارامترهای مناسب در بازسازی MIP می توان هر اندام را جداگانه با زوایای چرخشی ۳۰ درجه بازسازی نمود.

قرار دادن ناحیه مورد نظر در وسط کویل بسیار ضروری است. این کار با اضافه نمودن یکسری pad در زیر لگن و زانو و مچ پا صورت می گیرد. دقت در خرید دستگاه های MR و توجه به توانایی های آن در ایجاد حد اقل TE و TR و داشتن TE های مناسب و توانایی های دیگر چون توانایی ایجاد روش های MOTSA و TONE و اعمال پالس ۱۸۰ درجه در ابتدای سکانس های GRE و همراه داشتن کویل های مخصوص اندام می تواند در گرفتن تصاویری دقیق تر از اندام کمک شایان توجهی نماید.

ضخامت ۲/۹ میلی متر به کار گرفته شد و تصاویر قابل قبولی در مقایسه با آنژیوگرافی معمولی به دست آمد (۷). Rolf و همکاران (۱۹۹۸) پارامترهای TR/TE/FA=434-608/7/70 به همراه Gating روش 2D-TDF را با روش 3D تزریق ماده حاجب در اندام تحتانی مورد مقایسه قرار دادند (۸). در مطالعات Susan و همکاران (۱۹۹۲) و همچنین Jahn و همکاران (۱۹۹۸) در بهینه یابی پارامترهای MR آنژیوگرافی اندام تحتانی با روش 2D-TRF زوایای انحراف 60-70 و ضخامت ۵mm برای ناحیه لگن و 45-60 و ضخامت ۲/۵-۲/۹mm برای نواحی زانو و ساق با TR=30 راتوصیه نمودند (۹ و ۱۰). در نواحی انتهایی ران و زانو در TR های پایین و FA های بالا، تصویر شریان گسسته دیده شد که با افزایش TR و کاهش FA و ضخامت برش، تصویر پیوسته شریان به دست آمد. در اندام ها به خصوص انتهایی آن ها به دلیل مقاومت محیطی عروق، شاهد جریان Triphasic می باشیم که در یک مقطع زمانی، خون متوقف می شود. اگر زمان توقف خون با زمان پر شدن لایه K میانی ماتریکس، همزمان باشد ما کاهش سیگنال خواهیم داشت که به شکل نقاط گسسته کم سیگنال روی تصویر نشان داده می شود (۱۱). افزایش TR مخصوصاً با افزایش زمان تصویرگیری از هر مقطع سبب می شود تا خط میانی K تنها در هنگام توقف خون پر نشود. کاهش زمان تصویرگیری از هر برش به حدود ۱ ثانیه باعث حذف آرتیفکت های تنفسی و شیخ می شود (۱۲) و کیفیت تصاویر این ناحیه به همین دلیل در TR های کوتاه (حدود ۱۵ میلی ثانیه) افزایش می یابد. اما همین کاهش در ناحیه زانو و ساق باعث گسسته شدن شریان می شود، مگر آن که از Gating استفاده شود که

- فهرست منابع
1. E.james Potchen, E.Mark Haack, James E.Siebert,Alexander Goltschalk.*Magnetic resonance angiography*. Philadelphia: Mosby, 1993.
 2. David d. stark; William G; Bradly, JR. *Magnetic resonance imaging*. Second edition. Philadelphia: mosby - year book, volum one, 1992.
 3. J. Shannon Swan; Ian A.sport. Peripheral Mr Angiography.*MRI decisions international* 1994: Spring: 15 - 21.
 4. Steinberg F, Yucel Ek, Duwon Lin A, Zouza SP. Peripheral vascular and abdominal application of mr Flow imaging techniques. *mag- reson-med*. 1990; 14(2): 315-20.
 5. Kirsten E; George G; Linda A; Kenne- th R; J. paul F. MR angiography as the sole method in evaluating abdominal aortic aneurysms: correlation with conventional techniques and surgery. *Radiology* 1994; 192 345 – 350.
 6. Ray h hashemi; William G: Bradley,JR. *MRI the basics* . Baltimore: williams & willkins, 1997.
 7. Thomas R. hccauley; Ahmed Monib; Kevrin w. Dickey; John clemett; George H. Meier; Thomas K. Egglin; etal. Peripheral vascular occlusive disease: accuracy and reliability of time- of- flight Mr Angiography. *Radiology*.1994; 192: 351-357.
 8. Rolf R, lars K, Ernesto C, Uwe B, Jochen G, Echhardt G. Echhardt Gelectrocardio graph triggered two- dimensional time-of-flight versus optimized contrast enhanced three dimensional mr angiography of the peripheral arteries. *Magn. Reson. Imaging* 1998; 16(8): 887-892.
 9. Susan A; Tetsuya M; Peter L; Gray M; William D; Frederick S; et al. *Peripheral arterial occlusive disease: prospective comparison of Mr Angiography and color duplex US with conventional angiography. Radiology*. 1991; 178: 695-700.
 10. John A; Douglas M; Stuart C; Arthur C. Two- dimensional time-of-flight mr angiography of the lower extremities: artifacts and pitfalls. *AJR*. 1998; 171: 129-135.
 11. B.M Cramor; E Schlegel; M. Boos, G. Laub. MR angiography of vessels in the pelvic region and the lower extremities for occlusive arterial disease. *Electro medica*. 1990; 58: 89-95.
 12. Robert R. Edelman; Daisy C; John S. Fast time-of-flight Mr Angiography with improved background suppression. *Radiology*. 1991; 179: 767-870.