گزارش کوتاه

مجله دانشگاه علوم پزشکی مازندران
دوره هجدهم شماره ۶۴ خرداد و تیر سال ۱۳۸۷ (۹۰-۸۶)

بررسی نتایج اولنوهومرال آرتروپلاستی در استئو ارتریت ارنج

محمد دهقانی (M.D.) *+ **اسماعیل روزبهانی** (M.D.) **

چکیده

سابقه و هدف: التهاب استخوان و مفاصل (Osteo Arthritis) آرنج یک بیماری ناشایع ولی ناتوان‌کننده است. در صورت عدم پاسخ به درمان‌های غیرجراحی، چند روش جراحی قابل انجام است که عبارت است از خارج ساختن نسوج مرده مفصل (Debridment) ترمیم مفصل زند زیرین- بازویی (Ulnohumeral) ، هم جوشی و ترمیم کامل مفصل آرنج (Fusion and total elbow Arthroptasty). دراین مقاله نتایج ترمیم مفصل زندزیرین- بازویی درهفت بیمار بررسی شده است.

مواد و روش‌ها : در این مطالعه هفت بیمار (۵ مرد و ۲ زن) با میانگین سنی ۴۶ سال (۳۴-۵۶) بین سال‌های ۸۵-۱۳۷۸ تحت عمل جراحی قرار گرفتند. تمام بیماران با روش یکسان جراحی شدند. با برش خلفی آرنج و ایجاد یک حفره ۱۷ میلی‌متری در اوله کرانون، استو فیت‌های حفره اوله کرانون وکرونوئید خارج گردید.

یافته‌ها : متوسط پی‌گیری ۱۸ماه (۱۲- ۳۸ماه) بود. بیماران با انجام پرتونگاری و معاینات دوره‌ای وبر اساس معیار «MEPS» (معیار ارزیابی فعالیت ارنج درمیوکلینیک) بررسی شدند. درشش مورد (۸۵ درصد) نتایج خوب تا عالی (میانگین افزایش دامنه حرکت حدود ۵۳/۵ درجه و بهبود کامل درد) و یک مورد بهبود نسبی درد و MEPS متوسط به دست آمد. تغییری در دامنه حرکت در وضعیت چرخش به داخل و خارج مشاهده نشد. تشکیل مجدد استئو فیت و کاهش دامنه حرکت در یک مورد پس از یک سال دیده شد.

استنتاج : با توجه به نتایج به دست آمده پس از عمل جراحی و پی‌گیری بیماران، بهبود کامل ورضایت بخش (۸۵ درصد). افزایش دامنه حرکت،کاهش درد و هزینه و مدت بستری، ترمیم مفصل زندزیرین- بازویی می‌تواند به عنوان روش مؤثر درمان استئوآرتریت آرنج محسوب گردد.

واژه‌های کلیدی: آرنج، استئوآرتریت، اولنوهومرال آرتروپلاستی

مقدمه

استئوآرتریت بیماری شایع و درگیرکننده مفاصل تحمل کننده وزن می‌باشد اما استئوآرتریت آرنج ناشایع است که به صورت اولیه یا ثانویه به ضربه و عفونت ایجاد می‌شود. با این وجود استئوآرتریت آرنج می‌تواند سبب درد غیرقابل تحمل به خصوص در هنگام بازکردن کامل آرنج شود(۱تا۴). آستئوآرتریت آرنج بیش‌تر افراد

+ مولف مسئول : **دکتر محمد دهقانی- اصفهان، خیابان کاشانی، بیمارستان کاشانی، بخش ارتوپدی** **E-mail: m-dehghani@med.mui.ac.ir**
* فوق تخصص جراحی دست، استادیار گروه ارتوپدی دانشگاه علوم پزشکی اصفهان
** دستیار تخصصی ارتوپد، دانشگاه علوم پزشکی اصفهان

تاریخ دریافت : ۸۶/۷/۲۳ تاریخ ارجاع جهت اصلاحات : ۸۶/۹/۶ تاریخ تصویب: ۸۶/۱۱/۳

[Downloaded from jmums.mazums.ac.ir on 2025-11-23]

www.SID.ir

میانسال و فعال جامعه مانندکارگران نجاری، و یا افرادی که عمدتا با دست کار می‌کنند را به صورت اولیه درگیر می‌کند یا ثانویه به ضربات قبلی آرنج، بیماری‌های التهابی مانند آرتریت روماتوئید می‌باشد(۴،۲تا۶). محدودیت حرکتی، درد در انتهای قوس حرکتی، قفل کردن مفصل به‌دلیل وجود اجسام ازاد استخوانی، استئوفیت کورونوئید، استخوان سازی فضای اوله‌کرانون واجسام ازاد داخل مفصل همگی علائم استئو ارتریت ارنج می‌باشند(۷) البته شکایت اصلی بیماران درد در انتهای قوس حرکتی ارنج می‌باشد(۸). در موارد عدم پاسخ به درمان غیر جراحی، درمان‌های جراحی شامل خارج ساختن نسوج مرده مفصل(۶،۵)، ترمیم مفصل زندزیرین- بازویی، هم‌جوشی و ترمیم کامل مفصل آرنج پیشنهاد می‌شود. اگر در مراحل اولیه، استئوفیت‌ها از حفره اوله کرانون و کرونوئید خارج شوند، نتایج درمانی خوب تا عالی به دست می‌آید(۹) در این مطالعه سعی شده نتایج ترمیم مفصل زندزیرین- بازویی بررسی شود.

مواد و روش ها

در این بررسی ۷ بیمار (۵ مرد و ۲زن) با میانگین سنی ۴۶ سال(۳۴-۵۶) بین سال‌های ۱۳۷۸تا ۱۳۸۵ مورد جراحی قرار گرفتند که ۵ مورد به دنبال استئوآرتریت اولیه، یک مورد به دنبال شکستگی اوله‌کرانون ویک مورد در اثر شکستگی بالای کندیل بازو دچار تغییرات شدید استئوآرتریت و اجسام آزاد و استئوفیت در مفصل آرنج شده بودند(شکل شماره ۱). علت اصلی مراجعه به درمانگاه، درد و محدودیت حرکتی به ویژه در هنگام راست کردن ارنج بود. میانگین قوس حرکت خم و راست کردن قبل ازعمل ۵۸/۵ درجه (۴۰-۸۰) بود.

پس از معاینات بالینی وانجام پرتونگاری بیماران با روش یکسان و توسط یک نفر جراحی شدند.

شکل الف

شکل ب

شکل شماره ۱ : تصویر رادیولوژی شکستگی اوله کرانول (الف) و شکستگی بالای کندیل باز (ب)

معیار ورود شامل مواردی بود که استئوارتریت ارنج بادامنه حرکتی (کل حرکت ارنج) بیش از ۴۰ درجه و درد در انتهای راست کردن (Extension) ارنج داشتند و معیار خروج شامل مواردی بادامنه حرکتی کم‌تر از ۴۰ درجه ودرد در تمام قوس حرکتی مفصل بوده است.

تحت بی‌هوشی عمومی و در حالت خوابیده به پشت (Supine) دست روی بدن قرار گرفته، باشکاف خلفی و در خط وسط به طول ۶ سانتی‌متر از اوله‌کرانون به سمت تنه (Proximal)، پوست وزیر جلد بازشده، عضله سه سر به‌صورت صورت طولی شکافته شد(split) پس از دستیابی به استئوفیت‌ها در حفره اوله‌کرانون و خارج‌کردن آن‌ها، یک حفره به قطر ۱۷ میلی‌متر در حفره اولکرانون ایجاد شده و ازطریق آن، استووفیت‌ها از قدام ارنج و از اطراف کرونوئید خارج گردید. افزایش دامنه حرکت ارنج حین عمل مشاهده شد. پس از ترمیم عضلات جدا شده، زیرجلد و پوست، آتل‌خلفی درحالت راست‌کردن آرنج گرفته شده واز روز سوم حرکت آرنج به صورت فعال شروع می‌گردید و آتل لولایی جایگزین آتل گچی می‌شد و تا ۶ هفته از آتل لولایی[1] استفاده می‌شد (شکل شماره ۲). تمام بیماران روز پنجم از بیمارستان مرخص می‌شدند. بخیه‌ها ۲ هفته بعد برداشته می‌شد، فیزیوتراپی به‌صورت فعال و کمک فعال (active & active assisted) از ۲ هفته بعد جراحی شروع وتا بدست اوردن حداکثر دامنه حرکتی به مدت ۳۰ تا ۴۰ جلسه ادامه می‌یافت.

1. Hinged elbow brace

Archive of SID

[Downloaded from jmums.mazums.ac.ir on 2025-11-23]

www.SID.ir

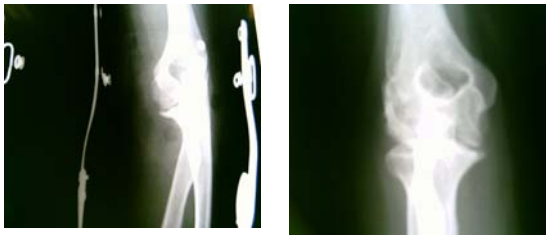

شکل شماره ۲: تصویر شکستگی ها همراه با آتل لولایی

یافته ها و بحث

بیماران به طور متوالی پی‌گیری شدند، پی‌گیری اولیه در هفته دوم و چهارم و سپس هر ماه بود. بیماران از جهت درد، تورم، دامنه حرکتی، پایداری مفصل و کارایی مفصل بررسی می‌شدند. پرتونگاری روز بعد جراحی، و سپس هرسه ماه به منظور بررسی وضعیت مفصل و احیانا استخوان‌سازی جدید گرفته می‌شد. متوسط پی‌گیری ۱۸ماه (۱۲- ۳۸ سال) بود. بعد از عمل جراحی هیچ‌گونه ناپایداری در سطوح میانی و جانبی آرنج مشاهده نشد. یک مورد اسیب موقت عصب اولنارو بی‌حسی انگشتان ۴ و ۵ ایجاد شد که پس از یک ماه کاملاً برطرف گردید. یک مورد عود استئوفیت‌ها پس از ۱سال و کاهش دامنه حرکت حدود ۲۰ درجه وجود داشت.

همه بیماران با معیار ارزیابی فعالیت آرنج درمیوکلینیک (MEPS)[1] که شامل ۱۰۰ امتیاز می‌باشد، بررسی شدند {درد (۴۵ نمره) دامنه حرکت (۲۵ نمره) پایداری مفصل (۱۵ نمره) و کارایی عملی(۱۵ نمره)- مقادیر>۹۰ نتیجه عالی، خوب(۸۹-۷۵) متوسط(۷۴-۶۰) و بد <۶۰ اطلاق می‌گردد}. در این مطالعه یک مورد عالی، پنج مورد خوب و یک مورد متوسط بود. متوسط میزان افزایش دامنه حرکت ۵۳/۵ بود. میانگین قوس حرکتی خم و راست کردن بعد عمل به ۱۱۲ درجه (۱۰۶-۱۲۰) پس از عمل افزایش یافته است. ۸۴ درصد بهبود خم کردن و ۹۲ درصد بهبود راست کردن آرنج مشاهده شد.

در۸۵ درصد بیماران(شش مورد) دردکاملاً برطرف شد. و در یک مورد بهبود نسبی درد وجود داشت. دامنه حرکتی در وضعیت چرخش به داخل و خارج ساعد قبل و بعد از عمل، تغییر واضحی نداشت(جدول شماره۱).

درسال۱۹۷۶ آقایKashiwagi در ژاپن عمل خارج ساختن نسوج مرده مفصل (Debridment) ارنج را توضیح داد که در استئوارتریت ارنج با ایجاد شکاف خلفی در فضای استئوفیت‌ها را خارج می‌کرد. وی در اولین سری بیماران خود ۶۷ درصد رفع درد و ۷۶ درصد افزایش دامنه حرکت گزارش نمود البته از هیچ‌گونه سیستم درجه‌بندی استفاده نکرده بود(۱۰).

روش عمل‌جراحی ترمیم مفصل زندزیرین- بازویی برای اولین بار توسط Morrey در ۱۹۹۲ ارائه شد. وی در ۵ مورد بیماران خود ۸۵ درصد نتایج خوب تا عالی گرفت و ۴ مورد کاهش واضح درد و افزایش دامنه حرکت ۱۱ درجه در راست کردن آرنج و ۱۰ درجه در خم کردن و افزایش دامنه قوس حرکت آرنج ۲۱ درجه به‌دست آورد(۴،۲). او ازسیستم درجه‌بندی MEPS برای ارزیابی و ارائه نتایج خود استفاده نمود. در گروه بیماران ایشان در۲۵ درصد موارد یکسال پس از جراحی سوراخ ترفین بسته می‌شد (محل استئوتومی).

روش انجام عمل جراحی Morrey که آن را اولنوهومرال آرتروپلاستی نامید، تکنیک اصلاح شده (modification) تغییر یافته روش 0-k (kashiwagi outer bridge arthroplasty) که توسط Kashiwagi توصیف شده بود، می‌باشد که یک حفره در اوله کرانون با ترفین ایجاد می‌شود و سپس به حفره کرونوئید دست یافته می‌شود (۴،۱۱تا۱۳).

1. Mayo Elbow Performance Score

Archive of SID

[Downloaded from jmums.mazums.ac.ir on 2025-11-23]

www.SID.ir

جدول شماره ۱ : مشخصات بعد جراحی

ردیف	جنس	سن	علت	دامنه حرکت آرنج بعد از عمل	قوس حرکت آرنج بعد از عمل	MEPS
۱	زن	۳۶	شکستگی سوپراکندیلرهومورس	۱۱۶ - ۱۰	۱۰۶	۸۵
۲	مرد	۴۵	استئوآرتریت اولیه	۱۲۰-۰	۱۲۰	۹۰
۳	مرد	۴۸	استئوآرتریت اولیه	۱۳۰-۱۵	۱۱۵	۷۵
۴	مرد	۵۰	استئوآرتریت اولیه	۱۲۰-۱۰	۱۱۰	۸۰
۵	مرد	۴۲	استئو آرتریت اولیه	۱۲۰-۲۰	۱۱۰	۷۵
۶	زن	۴۶	استئو آریت اولیه	۱۳۰-۲۰	۱۱۰	۷۰
۷	مرد	۵۶	شکستگی اوله کرانون	۱۳۰-۱۰	۱۲۰	۶۵

در بررسی Phillips و همکاران در امریکا در سال ۱۹۹۶-۱۹۹۰ در ۱۰ مورد و ۷۲ ماه پیگیری (۷ مورد) ۸۵ درصد نتایج خوب تا عالی به دست آمد(۱) و برگشت علائم پرتونگاری و استحاله‌ای(Degenerative) مشاهده نشد(۱). بیماران با معیارهای؛ (DASH)[1] ، (MEPS)[2] بررسی شده بودند. دربررسی نتایج تحقیقAntunasa (۲۰۰۲) ، Morrey (۱۹۹۲) در امریکا در۶ بیمار میانگین دامنه حرکت خم و راست کردن قبل از عمل ۷۹ درجه (۱۳۵-۴۵) به ۱۰۱ درجه (۱۳۵-۱۰) پس از عمل افزایش یافته است(۳،۲). ۷۰ درصد بیماران ۰/۱ درد رهایی یافته و در ۲۱ درصد درد به صورت متوسط تا شدید باقی ماند(۲). Minami and Ishii (۱۹۸۶) در ژاپن دربررسی 6 بیمار طی۶ ماه تا ۱۱سال، در۸۶ درصد از بیماران، درد به طور کامل از بین رفته ۷۶ درصد بهبود در خم شدن و ۵۵ درصد در راست کردن آرنج گزارش کردند(۵).

در مطالعه اخیر میانگین قوس حرکتی خم و راست کردن بعد عمل به ۱۱۲ درجه (۱۲۰-۱۰۶) پس از عمل افزایش یافته و ۸۴ درصد بهبود در خم کردن و ۹۲ درصد بهبود در راست کردن آرنج مشاهده شده است که نسبت به مطالعات قبلی، افزایش دامنه حرکتی بویژه در حالت راست کردن ملموس‌تر است.

در ۸۵ درصد بیماران (شش مورد) درد کاملاً برطرف شد و در یک مورد بهبود نسبی درد وجود داشت. دامنه حرکتی در وضعیت چرخش به داخل و خارج ساعد قبل و بعد ازعمل تغییر واضحی نداشت که با مطالعات گذشته برابری می کند.

با توجه به نتایج خوب تا عالی بررسی‌های انجام شده قبلی و کنونی و به دست آوردن دامنه حرکت بیش‌تر نسبت به مطالعات قبلی، دامنه حرکت آرنج ۵۳/۵ درجه خم و راست شدن و نزدیک کردن آن به دامنه حرکت عملی و از بین رفتن درد و افزایش کیفیت زندگی، هزینه کم عمل جراحی، عدم نیاز به بستری طولانی مدت در بیمارستان، عدم نیاز به بی حرکتی طولانی مدت عضو و بهبود علائم بالینی و پرتونگاری این روش را به عنوان یک روش درمان موثر در بیماران دچار استئوآرتریت آرنج به هر علتی معرفی می کند .

References

1. Phillips NJ, Ali A, Stanley D. Treatment of primary degenerative arthritis of the elbow by ulnohumeral arthroplasty. ***J Bone Joint Surg Am AP*** 2003; 85(3): 347-350.

1. Arm Shoulder and Hand score
2. Mayo Elbow performance Score

Archive of SID

[Downloaded from jmums.mazums.ac.ir on 2025-11-23]

www.SID.ir

2. Morrey BF. Primary degenerative arthritis of elbow treatment by ulnohumeral arthroplasty. ***J Bone Joint Br*** 1992; 74(3): 409-413.
3. Antuna SA Morrey BF Adams RA, o' Driscolls W. ***J Bone joint surg Am*** 2002; 84-A(12): 2168-2173.
4. Gregory Dabor, Edward Perez. Miscellaneous bone traumatic disorders in: compbell's operative orthopadics. Sindiko. 2003; 34: 945-946.
5. Minami M, Ishii S. ***Outer bridg-kashiwagi arthroplasty for osteoarthritis of the elbow joint.*** In kashiwagi D ed: Elbow joint, proceedings International Congress, Japan, Amsterdam, Elsevier science, 1986.
6. Doherty M, Preston B. Primary osteoarthritis of the elbow. ***Ann Rheum Dis*** 1989; 48: 743.
7. Murato M, Ikuta Y. Anatomic Investigation of Elbow joint. ***J Shoulder Elbow Surg*** 2003; 2: 175-181.
8. Schwitzer M, Morrison W. Arthropathies and Inflammatory conditions of the Elbow, Magn Reson Imaging. ***Clin N Am*** 2003; 5: 603-616.
9. Wada T, Isogai S, Ishi S. Debridment Arthroplasty for Primary Osteoarthritis of the Elbow. ***J Bone Joint Surg Am*** 2004; 86-2(A): 233-241.
10. Kashivagi D. Intra-articular changesof the osteoarthritic elbow,especially about the fossa olecrani. ***Jpn Ortho Assoc*** 1978; 52: 1367.
11. Kashivagi D. ***Outbridge Kashivagi arthroplasty for osteoarthritis of the elbow in the elbow joint.*** in: Kashivagi D, ed. proceedings of the international congress, Kobi, Japan. Amsterdam: Exerpta Medica; 1986.
12. Mansat P, Morrey BF. The "coloumn procedure", a limited surgical approach for the treatment of stiff elbows. ***J Bone Joint Surg*** 1998; 80A: 1603.
13. Stanely D, Winson G. A surgical approach to the elbow. ***J Bone Joint Surg*** 1990; 72B: 728.

Archive of SID

[Downloaded from jmums.mazums.ac.ir on 2025-11-23]

www.SID.ir