گزارش مورد

مجله دانشگاه علوم پزشکی مازندران
دوره هجدهم شماره ۶۸ بهمن و اسفند سال ۱۳۸۷ (۸۸-۸۴)

گزارش یک مورد بیماری کیمورا

بهزاد محسن پور [۱] بهرام نیکخو [۲]

چکیده

کیمورا بیماری نادری است که منشاء آن بخوبی مشخص نیست. پاسخ آلرژیک و ایمونولوژیک مسئول احتمالی بروز پدیده فوق است. بیماری اغلب در آسیایی‌ها و مردان گزارش شده است. بیماری با ندول یا ندول‌های متعدد زیر جلدی در ناحیه سر و گردن تظاهر می‌نماید و خوش خیم است. موارد گزارش شده این بیماری اندک بوده و تا سال ۱۹۹۴، ۱۲۰ مورد بوده است. در بررسی انجام شده توسط ما فقط یک مورد ثبت شده از بیماری، در کشور ایران گزارش شده است. درمان بیماری شامل استفاده از کورتون،جراحی، سیکلوسپورین می‌باشد. عود بیماری وجود دارد. بیمار معرفی شده، مرد ۳۶ ساله با تورم پاروتید راست و لنف نودهای گردنی همان سمت می‌باشد که مورد جراحی قرار گرفت و در بررسی پاتولوژی، بیماری کیمورا مطرح شد. بیمار پس از جراحی چند دوره عود داشت که توسط سیکلوسپورین، پردنیزولون، سترزین به طور متناوب تحت درمان قرار گرفت.

بیماری کیمورا فوق‌العاده نادر است وگاهی با بیماری‌های بدخیم اشتباه می‌شود. درمان عمدتا شامل برداشتن توده بوده و نیاز به جراحی رادیکا ل ندارد. با توجه به گزارش یک مورد ثبت شده در کشور و نادر بودن بیماری، تشخیص نیاز به شک بالینی بالا و دقت دارد تا احیانا از جراحی‌های رادیکال جلوگیری شود.

واژه های کلیدی : کیمورا، هیپر ائوزینوفیلیا، آدنوپاتی

مقدمه

بیماری کیمورا یک بیماری التهابی با منشاء ناشناخته و نادر است(۱۴-۱). بیماری در آسیا آندمیک بوده ودر ۸۵ درصد موارد در مردان دیده می‌شود(۱۲). این بیماری عمدتا ناحیه سر و گردن را درگیر می‌نماید(۸-۱). در اکثر مواقع بیماری با علائم تریاد: الف- توده زیرجلدی بدون درد در سروگردن ب- ائوزینوفیلی خونی و بافتی ج- افزایش بارز IgE در سرم مشخص می‌شود. بیماری با درگیری غدد بزاقی، لنف نود و گاهی عضلات مجاور همراه است(۱۴).گرفتاری دو طرفه پدیده نادری است. سندرم نفروتیک به عنوان گرفتاری سیستمیک بیماری مطرح است. از نظر هیستولوژی ضایعه با بافت لنفوئیدی هیپرپلاستیک، انفیلتراسیون غنی از ائوزینوفیل، تکثیر وریدهای post capillary مشخص می‌شود(۷). علت احتمالی بیماری پاسخ ایمونولوژیک و آلرژیک غیرمعمول به

مولف مسئول: دکتر بهزاد محسن پور- کردستان، سنندج، بیمارستان توحید، بخش عفونی E-mail: behzadmohsenpour@yahoo.com

۱. بورد تخصصی بیماری های عفونی

۲. متخصص پاتولوژی، استادیار دانشگاه علوم پزشکی کردستان

تاریخ دریافت : ۸۷/۳/۲۶ تاریخ ارجاع جهت اصلاحات : ۸۷/۴/۱۲ تاریخ تصویب: ۸۷/۱۲/۱۴

www.SID.ir
Archive
[Downloaded from jmums.mazums.ac.ir on 2026-11-24]

آنتی ژن است. بیماری خوش خیم بوده و پیش آگهی آن خوب است(۸،۷،۵،۴). تا سال ۱۹۹۴ حدود ۱۲۰ مورد از این بیماری گزارش شده بود(۱۲). در کشور ما نیز یک گزارش ثبت شده از این بیماری وجود دارد(۲). بنابراین بیماری در کشور ما فوق‌العاده نادر می‌باشد. لذا ما با گزارش این مورد بر آن شدیم تا توجه بیشتر همکاران به این بیماری را جلب نمائیم.

شرح مورد

بیمار آقای ۳۶ ساله است که به دلیل بروز توده در ناحیه گردن و بخش تحتانی فک در زاویه مندیبولر به پزشک مراجعه می‌نماید. بروز توده از حدود ۱۶ ماه قبل از مراجعه بوده و به تدریج بزرگتر شده است. توده بدون درد بوده و بیمار ازمشکل خاص دیگری شکایت نداشت. بیمار، باتشخیص اولیه توده‌گردنی با شک به علل بدخیم و یا آدنوپاتی سلی تحت بررسی قرار گرفت. در معاینه بیمار ملتحمه نرمال بود و معاینه دهان و حلق بیمار نکته خاصی نداشت. در ناحیه تحتانی فک و بخش مجاور در قدام گردن توده لمس می‌شد. توده قدام گردن حدود ۳ × ۳ بوده و تندرنس واضحی نداشت. معاینه قلب و ریه بیمار نرمال و در معاینه شکم نکته خاصی وجود نداشت. لنف آدنو پاتی در نقاط دیگر بدن لمس نشد. بیمار قبل از مراجعه اخیر تحت درمان با کوآموکسی کلاو قرار گرفته بود ولی بهبودی حاصل نشده و توده بزرگتر شده بود. در گرافی قفسه سینه نکته خاصی وجود نداشت. در سی‌تی‌اسکن انجام شده درناحیه گردن توده درگردن، که لنف نود با اندازه حدود ۳ × ۴ بود، گزارش شد و توده در ناحیه پاروتید نیز وجود داشت. در آزمایشات بیمار در فرمول شمارش خون، ائوزینوفیلی ۳۲ درصد گزارش شد. آنزیم‌های کبدی نرمال وتست پوستی توبرکولین ۶ میلی‌مترگزارش گردید. در الکتروفورز ایمونوگلوبولین‌های سرم، افزایش سطح IgE (۵۳۰mg/dl) حدود ۲/۵ برابر نرمال بود. باتوجه به یافته‌های فوق جراحی انجام و توده خارج گردید و بررسی پاتولوژی صورت گرفت که نتیجه آن به شرح ذیل می‌باشد: ساختمان لنف نود با عروق کوچک، محتقن و تکثیر یافته که سبب بهم خوردن ساختمان بافت شده، دیده می‌شود. انفیلتراسیون متراکم سلول‌های التهابی غنی از ائوزینوفیل مخلوط با لنفوسیت و پلاسماسل دیده می‌شود. فولیکول‌های لنفوئیدی ثانویه با مراکز ژرمینال فعال حاوی پلی کاریوسیت، همراه با کانون‌های فیبروتیک و تجمع ائوزینوفیل در مراکز زایا دیده می‌شود. نهایتا تشخیص بیماری کیمورا پس از انجام نمونه برداری و بررسی پاتولوژیک مشخص شد. حدود سه ماه پس از برداشت توده، مجدد عود ضایعه دیده شد و علاوه برگردن، توده جدید به ابعاد ۲ × ۲/۵ در آگزیلر راست ظاهر شد. بیمار تحت درمان با سیکلوسپورین، پردنیزولون و ستریزین بطور متناوب قرار گرفت و توده بتدریج کوچکتر گردید و پس از آن بیمار مجدد پیگیری شد حدود۲/۵ ماه پس از قطع دارو توده مجدد عود نمود و درمان مجدد انجام و بیمار روی درمان نگهدارنده با پردنیزولون و دوز کم سیکلوسپورین قرار گرفت. در پیگیری یک ساله، عود توده وجود نداشت.

بحث

بیماری کیمورا بیماری نادر، خوش خیم و التهابی مزمن است(۴). اکثرا در نژاد آسیایی دیده می‌شد(۵) ولی در نژادسیاه پوستان، اسپانیایی (یک مورد) و عرب (یک مورد) نیزگزارش شده است(۱۱) و در مردان (۸۵ درصد) شیوع بیشتری دارد(۱۲،۱۰) میزان ابتلاء مردان نسبت به زنان ۷-۳/۵ برابر گزارش شده است(۷). محل درگیری بیماری عمدتا غدد بزاقی، عضلات و غدد لنفاوی مجاور است(۱۴) ولی در نواحی مانند ناحیه آگزیلاری، پشت گوش، اینگوینال(۱۵)، تنه، حفره دهان، اندام‌ها(۱۶)، گوش، چشم، مجرای اسپرم، اعصاب(۷)و به‌صورت توده از لوله استاش راست تا چین آری اپیگلوتیک(۱۷) کام سخت (۱۸) نیزگزارش گردیده است. دربسیاری از مواقع

Archive of SID

[Downloaded from jmums.mazums.ac.ir on 2026-11-24]

www.SID.ir

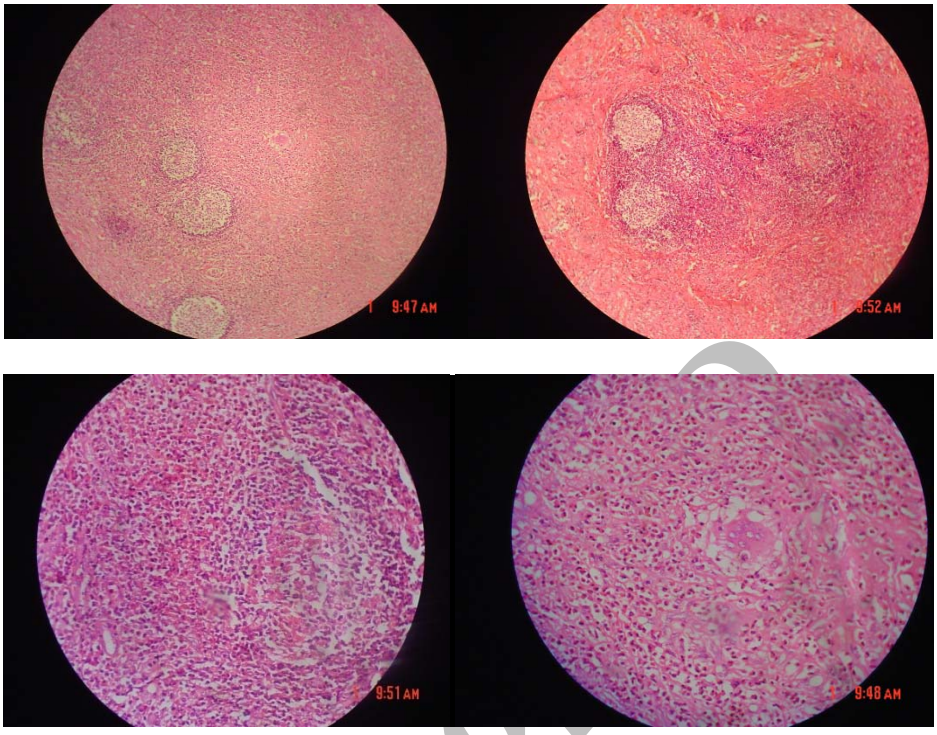

تصویر شماره ۱ : نمای پاتولوژی نمونه لنف نود بیمار (انفیلتراسیون متراکم سلول های التهابی غنی از ائوزینوفیل مخلوط با لنفوسیت و پلاسماسل)

به صورت توده بدون درد و اریتم است ولی به ندرت ممکن است با درد و خارش همراه باشد(۷) بیماری‌های همراه، نظیر کهیر و اگزما(۱۰) و یک مورد کاردیو میوپاتی دیلاته (۱۹) نیز گزارش شده است. گرفتاری کلیوی (در ۶۰ درصد موارد) به عنوان شایع‌ترین عارضه سیستماتیک مطرح و به‌صورت پروتئین اوری تظاهر می‌نماید(۶،۷،۱۰). تغییرات پاتولوژیک کلیوی به صورت نفروپاتی‌هایIgM, IgG ، minimal change ، مزانژیو پرولیفراتیو، فوکال سگمنتال، مامبرانوس(۵،۶) ذکر شده است. ائوزینوفیلی و افزایش IgE (۵،۴،۶،۳،۷،۱۱) در اکثر موارد دیده می‌شود. پاتولوژی ضایعات کیمورا به‌صورت بافت لنفوئید هیپر پلاستیک با مراکز زایا در حال تکثیر، انفیلتراسیون متوسط تا شدید ائوزینوفیل در زون‌های اینتر فولیکولار و پری واسکولر، گاهی همراه با آبسه ائوزینوفیل و پرولیفراسیون وریدهای post capillary و فیبروز(۷)، تجمع IgE در مراکز زایا در رنگ‌آمیزی ایمونوهیستوشیمی(۶) و انفیلتراسیون پلی کاریوسیت ژانت سل(۱،۴) می‌باشد. در کیمورا بر خلاف هیپرپلازی آنژیو لنفوئید همراه با ائوزینوفیلی مراکز زایا تخریب می‌شود(۶).

در سی‌تی اسکن بزرگی منتشر غده بزاقی با الگوی آسینار همراه با توده بافت نرم با حاشیه نامشخص(۳) گاهی هتروژن(۵) و گاهی هموژن(۱) باتراکم ماده حاجب (۱،۳) مشاهده می‌شود. در MRI ضایعه به صورت ایزو یا هیپودانس(۱) گزارش شده که درجه سیگنالیتی به میزان فیبروز و واسکولاریته بستگی دارد(۳).

در ایمنوپاتوژنز بیماری GM-CSF ، TNF alfa و رسپتور محلول اینترلوکین ۲ افزایش می‌یابد. همچنین HLA-DR2 نیز دخیل است(۱۵).

تشخیص‌های افتراقی بیماری شامل موارد ذیل می‌باشد: تومور پاروتید، لنفوم، نوروفیبروماتوز، تومورهای

[Downloaded from jmums.mazums.ac.ir on 2026-11-24]

Archive of SID

www.SID.ir

بدخیم با منشاء زیرجلد(۱)، بیماری میکولیکز، ALHE (۴)، ALL (۶)، بیماری کستلمن، لنفودنوپاتی ثانویه به دارو و عفونت انگلی(۱۰)، بیماری؛ کیکوچی، گرانولوم پیوژن، سارکوم کاپوزی، آنژیوسارکوم و لنفوم ائوزینوفیلیک(۱۲). جهت افتراق بیماری کیمورا از سایر بیماری‌های ذکر شده در اکثر موارد به بیوپسی و انجام بررسی‌های پاتولوژی نیاز است.

عود بیماری در ۲۵ درصد موارد گزارش شده است(۶). درمان بیماری شامل جراحی، کورتون(۱)، اشعه درمانی، سیکلوسپورین، پنتوکسی فیلین(۵)، ستریزین، ترانس رتینوئیک اسید و پران لوکاست(۷) می‌باشد.

بیمار مورد معرفی آقای ۳۶ ساله است که با تورم پاروتید و غدد لنفاوی مجاور، ائوزینو فیلی و افزایش IgE مراجعه کرده است. جهت بیمار بیوپسی انجام شد و بیماری کیمورا با پاتولوژی مشابه با سایرگزارش‌ها، تایید شد. بیمار تحت درمان با ستریزین، سیکلوسپورین و پردنیزولون قرارگرفت که با قطع دارو دچار عود بیماری در ناحیه گردن و ناحیه آگزیلر چپ دیده شد و با شروع مجدد داروها، بیماری کنترل شد. درمجموع یک مورد دیگر بیماری در ایران گزارش گردیده که نشانگر نادر بودن آن در کشور ما می باشد.

سپاسگزاری

بدین‌وسیله ازهمکار محترم جناب آقای دکتر زبانی و استاد محترم جناب آقای دکتر عزیزی که در بررسی لام پاتولوژی بیمار مساعدت فرمودند،کمال‌تشکر را داریم.

References

1. Akio Hiwatashi, Kanehiro Hasuo, Takeki Shiina, Saiji Ohga, Yuko Hishiki, Kyoichi Fujii, and Junichi Ishitoya. Kimura's Disease with Bilateral Auricular Masses. AJNR Am J Neuroradiol 1999; 20: 1976-1978.
2. Khalkhali K, Sadre Hoseini M, Azizi M, Dashti G. kimura disease: report of one case in parotid gland. Tehran Univ Med J 2004; 61(6): 426-433 (persian).
3. Satoru Takahashi, Jun Ueda, Tomoaki Furukawa, Mamoru Tsuda, Masato Nishimura, Hiroshi Orita, Kimura Disease: CT and MR Findings; AJNR 1996; 17: 382-385.
4. H W Yuen, Y H Goh, W K Low, S K Lim-Tan; Kimura's disease: a diagnostic and therapeutic challenge; Singapore Med J 2005; 46(4): 179.
5. Shetty A.K, Beaty M.W, McGuirt JR W.F, Woods C.R. Kimura's Disease: A Diagnostic Challenge; PEDIATRICS 2002; 110(3): 1-4.
6. S. R. Ranka1, A. Rajput2, C. V. Kantharia; KIMURA'S DISEASE; Indian J Oto. Head Neck Surgery 2004; 56(1): 241-242.
7. Clair larroche, Olivier Bletry; kimura disease; http// www.orpha. net/data /patho / GB /UK-kimura.pdf.
8. Jayamanne D G, Webber S K, Ridley R E, Cottrell D G, McCarthy J H. Angiolymphoid hyperplasia with eosinophilia (Kimura's disease) of the conjunctiva. Br J Ophthalmol 1995; 79(11): 1053-1054.
9. Nyrop M. Kimura's disease: case report and brief review of the literature; J Laryn Otolo 1994; 108: 1005-1007.
10. Chen H, Lester D.R. Thompson; Kimura disease-Pathology Clinic Ear Nose Throat J 2003; 1-2.
11. Chen H, Thompson LD, Aguilera NS, Abbondanzo SL. Kimura disease: a clinicopathologic study of 21 cases. Am J Surg Pathol 2004; 28(4): 505-513.

Archive of SID
[Downloaded from jmums.mazums.ac.ir on 2026-11-24]
www.SID.ir

12. Irish JC, Kain K, Keystone JS, Gullane PJ, Dardick I. Kimura's disease: An unusual cause of head and neck masses. J Otolaryngol 1994; 23: 88-91.
13. Kimura T, Yoshimura S, Ishikawa. Unusual granulomata combined with hyperplastic change in lymphatic tissue. Trans Soc Pathol Jpn 1948; 13: 179-180.
14. İlknur Haberal Can, Veli Gündüz, Haluk Pulat, Ethem Erdal Samim: Kimura's Disease in the Parotid Gland. Internet J. Head Neck Sur 2007. 1(2): 1-2.
15. Tsukadaira A, Kitano K, Okubo Y, Horie S, Ito M, Momose T, et al. A case of pathophysiologic study in Kimura's disease: Measurement of cytokines and surface analysis of eosinophils; Ann. Allergy Asthma Immunol 1998; 81(1): 423-427.
16. Nalinikanth Pamaraju[a1], S. A. Khalifa[a1], Abdulla Darwish[a2], K. O. Paulose[a1 c1], Nissar Ahmed[a1] and Hisham Yousif[a1]. Kimura's disease, J Laryn & Oto 1996; 110:1084-1087.
17. Kimura's disease of the parapharyngeal space, free online library. mht
18. N. Terakado[a, f1], A. Sasaki[b], T. Takebayashi[b], T. Matsumura[b] and T. Kojou; A case of Kimura's disease of the hard palate; Int J Oral Maxillofacial Surg 2002; 31(2): 222-224.
19. Ting-Chia Lin, Huey-Liang Kuo, Chiu-Ching Huang. Kimura's disease in a patient with idiopathic dilated cardiomyopathy on ambulatory peritoneal dialysis. Nephrol Dial Transplant 2006; 21(2): 555.

Archive of SID

[Downloaded from jmums.mazums.ac.ir on 2026-11-24]

www.SID.ir