پژوهشی

مجله دانشگاه علوم پزشکی مازندران
دوره نوزدهم شماره ۶۹ فروردین و اردیبهشت سال ۱۳۸۸ (۶-۱)

بررسی مقایسه‌ای شدت رنگ‌پذیری مارکر p63 برش‌های مجدد (Recut) با برش‌های رنگ‌زدائی شده (Destained) نمونه بیماران مبتلا به سرطان ریه

فرشاد نقش وار [۱] ژیلا ترابی زاده [۱] مختار محمدیان روشن [۲] مهران قهرمانی [۲]

چکیده

سابقه و هدف : در چندین مطالعه نقش ارزشمند رنگ‌آمیزی مجدد، روی برش‌های رنگ‌زدائی شده بیوپسی‌های پروستات و نمونه‌های سیتولوژیک کارسینوم سلول اسکواموس ریه مشخص شده است ولی مطالعه روی نمونه‌های بافتی سرطان ریه اندک است. از آنجائی‌که در برخی موارد به دلیل کوچک بودن نمونه‌های بیوپسی ریه امکان برش‌های مجدد بافتی جهت کارهای تشخیصی تکمیلی وجود ندارد و نیز نمونه‌گیری مجدد بیماران اقدامی تهاجمی و پر مخاطره است، هدف از این مطالعه مقایسه شدت رنگ پذیری مارکر p63 بین برش‌های مجدد و برش‌های رنگ‌زدائی شده نمونه بیماران مبتلا به سرطان ریه بود.

مواد و روش ها : در این مطالعه توصیفی گذشته‌نگر، تعداد ۱۰۰ عدد لام و بلوک از نمونه‌های بیماران مبتلا به سرطان ریه انتخاب شد و سپس از هر کدام از بلوک‌های مربوطه دوسری برش تهیه شد .یک سری توسط مارکر p63 به روش ایمونو هیستوشیمی رنگ‌آمیزی شد و در سری دوم رنگ‌آمیزی هماتوکسیلین ائوزین روتین انجام شد؛ سپس هر کدام از لام‌های هماتوکسیلن و ائوزین (H&E)که در سری اول باp63 رنگ گرفته بودند، توسط هیدروژن پراکسید ۶ درصد در متانل مطلق (۲۰دقیقه) به طور مساوی در فواصل زمان بندی شده دو تا ۱۰ ماهه رنگ زدائی و متعاقباً رنگ‌آمیزی مجدد با مارکر p63 جهت مقایسه با سری اول انجام شد.

یافته ها : ریزش بافت مشاهده نشد. در ۳ مورد با اتمام بافت مواجه شدیم و ۲۳ مورد عدم رنگ پذیری مشاهده شد. ۶۶ مورد نمونه‌ها کارسینوم سلول اسکواموس بودند که ۹۳/۹۳ درصد آن با مارکر p63 رنگ گرفتند. مقایسه شدت رنگ‌پذیری p63 بین برش‌های مجدد و رنگ زدائی شده در دو ماهه اول، نشان داد که ۵۳/۳۴ درصد موارد، رنگ‌پذیری مشابه و ۴۶/۶۶ درصد موارد کاهش رنگ‌پذیری مختصر داشتند و هیچ مورد منفی مشاهده نشد. در فاصله ۱۰-۲ ماه ۳۸/۹۸ درصد رنگ‌پذیری مشابه و ۴۵/۷۷ درصد کاهش رنگ‌پذیری قابل توجه داشتند و ۱۵/۲۵ درصد منفی شدند. در فاصله زمانی ۱۰-۲ ماه نگهداری لام‌ها، اختلاف معنی‌داری بین برش‌های مجدد و رنگ زدائی شده وجود داشت($p<0.01$).

استنتاج : با توجه به نتایج مطالعه و مقایسه آن با مطالعات قبلی روی بافت‌ها و مارکرهای دیگر، بنظر می‌رسد رنگ‌آمیزی مجدد روی برش‌های رنگ زدائی شده در دو ماهه اول قابل انجام و بعد از آن کارایی کمتری دارد. بدیهی است این مسئله می‌تواند در رابطه با استفاده از تکنیک ایمونو هیستو شیمی در نمونه‌های بسیار کوچک بیماران مبتلا به سرطان ریه که امکان تهیه برش مجدد در آنها نیست، بسیار حائز اهمیت باشد.

واژه‌های کلیدی: p63 ، ایمونوهیستوشیمی، رنگ زدائی

مقدمه

مطالعات اخیر، رنگ‌آمیزی مجدد ایمونوهیستوشیمی p63 روی برش‌های رنگ‌زدائی شده پروستات و سیتولوژی

مولف مسئول: دکتر فرشاد نقش وار– ساری، بلوار امیرمازندرانی، مرکز آموزشی درمانی امام خمینی
E-mail: farshad.naghshvar@yahoo.com
۱. متخصص پاتولوژی، دانشیار دانشگاه علوم پزشکی مازندران
۲. متخصص پاتولوژی دانشگاه علوم پزشکی مازندران

تاریخ دریافت : ۸۶/۱۲/۱۴ تاریخ ارجاع جهت اصلاحات : ۸۷/۲/۲۵ تاریخ تصویب : ۸۸/۱/۱۹

[Downloaded from jmums.mazums.ac.ir on 2026-02-04]

www.SID.ir

اسکواموس سل کارسینوم ریه را در ماه اول پس از رنگ‌آمیزی هماتوکسلین و ائوزین (H&E) ارزشمند قلمداد کرده‌اند(۱،۲،۳).

P63 پروتئین هسته‌ای ۶۳ کیلودالتونی هومولوگ p53 است که در سلول‌های بازال غدد پروستات، پلاسماسل، ملانوسیت، اپی‌تلیال، غده موکوسی، تومورهای خوش‌خیم و بدخیم لوزه، تیروئید و پستان بروز می‌کند(۴،۵). همچنین این مارکر در اسکواموس سل کارسینوم ریه به طور ثابت در ۹۴/۶۴ درصد و در آدنوکارسینوم ریه در ۱/۷۹ درصد موارد مثبت می‌شود ولی در کارسینوم سلول کوچک مثبت نمی‌شود(۶،۷). روش روتین شناسایی تومورهای ریوی، رنگ‌آمیزی H&E می‌باشد که با توجه به کوچک بودن نمونه‌های ترانس برونکیال ریوی و میکرو فوکوس بودن تومور و نیز از آنجایی که در مواردی که با مشکل تشخیصی مواجهه باشیم نیاز به رنگ‌آمیزی‌های اختصاصی یا IHC است و همچنین به دلیل آنکه برش‌های مجدد ازنمونه بیمار در برخی شرایط به دلیل اتمام بافت امکان‌پذیر نیست، در جهت رفع این مشکل و جلوگیری ازبیوپسی مجدد که اقدامی تهاجمی و پرمخاطره است در این مطالعه رنگ‌آمیزی مجدد روی برش‌های رنگ‌زدائی شده H&E مورد تحقیق قرار گرفت.

در مطالعه Hamed و همکاران روی ۷۱ مورد بیوپسی پروستات با p63 / AMACR ، در یک ماه اول نگهداری لام‌ها که روی ۱۰ نمونه انجام شد کاهش رنگ‌پذیری قابل توجهی مشاهده نگردید و در ۶۱ نمونه در مدت نگهداری ۱۱-۷ ماه برای p63، ۱۸ مورد (۳۰ درصد) عدم رنگ‌پذیری، ۳۲ مورد (۵۲ درصد) کاهش رنگ‌پذیری و ۱۱ مورد (۱۸ درصد) رنگ‌پذیری مشا به با $p<0.0001$ گزارش شد و برای مارکر AMACR در همین مدت ۷ درصد منفی، ۳ درصد کاهش رنگ‌پذیری و ۹۰ درصد شدت مشابه داشتند ($p<0.05$) (۸). Epstein و Dardik پژوهشی روی ۱۰۵ نمونه پروستات در ۱۸ ماه با استفاده از مارکر سیتوکراتین با وزن مولکولی بالا (HMWK) انجام دادند که ۵۹ درصد موارد رنگ‌پذیری مطلوب (optimal) پس از رنگ‌زدائی لام‌های H&E داشتند، ۱۳ درصد نمونه‌ها مبهم بود، در ۹ درصد موارد ریزش بافتی وجود داشت و ۱۹ درصد رنگ نگرفتند(۹). در مطالعه دیگر توسط shtibans و همکاران با مارکر p63 روی نمونه‌های سیتولوژی برنکوسکوپیک رنگ‌زدایی شده از ۱۰ نمونه کارسینوم سلول اسکواموس، ۶ نمونه عدم رنگ‌پذیری و ۴ نمونه مثبت شدند و تمام آدنوکارسینوم‌ها (۱۲ مورد)، کارسینوم سلول بزرگ (۴ مورد) و آدنوکارسینوم متاستاتیک منفی شدند(۲).

لذا با توجه به اینکه تاکنون مطالعه‌ای روی بافت ریه با مارکر p63 انجام نشده است، رنگ‌آمیزی مجدد روی نمونه بیماران مبتلا به سرطان ریه با مارکر p63 هدف تحقیق قرار گرفت.

مواد و روش ها

در این مطالعه توصیفی گذشته‌نگر که در بیمارستان امام خمینی ساری انجام گرفت، ۱۰۰ مورد لام و بلوک بیماران مبتلا به سرطان ریه در فاصله سال‌های ۸۵-۱۳۸۰ از بایگانی بخش پاتولوژی استخراج شد، پس از کنترل تشخیص اولیه توسط دو پاتولوژیست، از هر بلوک بافتی دوسری لام تهیه شد. یک سری از لام‌ها به طور اولیه توسط مارکر p63 رنگ‌آمیزی ایمونوهیستوشیمی و سری دوم لام‌ها رنگ‌آمیزی روتین H&E شدند. آن دسته از لام‌های رنگ‌آمیزی H&E شده سری دوم که در سری اول توسط مارکر p63 رنگ‌آمیزی مثبت داشتند، به تعداد مساوی در فواصل زمانی ۲ تا ۱۰ ماه رنگ‌زدایی شدند (در ابتدای شروع هر ۲ ماه). پس از جدا کردن لامل از لام توسط محلول گزیلول، با استفاده از محلول هیدروژن پراکسید ۶ درصد در متانل مطلق به مدت ۲۰ دقیقه و متعاقباً با مارکر p63 رنگ‌آمیزی ایمونوهیستوشیمی روی آنها انجام شد، سپس با استفاده از میکروسکوپ NIKON با عدسی ۱۰ شیئی و سپس با عدسی ۴۰ شیئی رنگ‌آمیزی‌های IHC سری اول با رنگ‌آمیزی‌های IHC لام‌های رنگ‌زدائی شده H&E

Archive of SID

[Downloaded from jmums.mazums.ac.ir on 2026-02-04]

www.SID.ir

مقایسه شدند. شدت رنگ پذیری به صورت نیمه کمی، منفی، ضعیف، متوسط و شدید) و درصد سلول‌های توموری رنگ گرفته به صورت کمتر از ۲۵ درصد، ۴۹-۲۵ درصد، ۷۵-۵۰ درصد و بیشتر از ۷۵ درصد در چک لیست‌های اطلاعاتی ثبت گردید(۳،۱۱،۱۰). لازم به ذکر است که از نمونه پروستات (سلول‌های بازال غددی برای p63 رنگ‌پذیر هستند) به عنوان شاهد مثبت و کارسینوم سلول کوچک ریه به عنوان شاهد منفی استفاده شد(۱۲).

مارکر مورد استفاده Monoclonol mouse anti-human p63 protein Code 4 A4 M7247 Dako و کرومـوژن مـورد اسـتفاده DAB (Diaminobenzidine tetra hydrochloride) بود(۸).

جهت تجزیه و تحلیل اطلاعات با استفاده از نرم‌افزار spss ، داده‌ها مورد آنالیز توصیفی قرار گرفت و یافته‌ها به صورت جداول ارائه گردیده است در آنالیز تحلیلی از تست کای دو استفاده شد و مقادیر $p<0.05$ معنی‌دار در نظر گرفته شدند.

یافته ها

از ۱۰۰ نمونه تومور ریه، ۳ مورد با اتمام بافت مواجه شدیم و ۲۳ مورد در رنگ‌آمیزی برش مجدد (Recut) عدم رنگ‌پذیری داشتیم که این ۲۶ مورد از مطالعه خارج شدند. ۶۳ مورد از ۶۶ نمونه کارسینوم سلول اسکواموس ریه رنگ گرفتند (۹۳/۹۳ درصد) لیکن هیچ یک از موارد کارسینوم سلول کوچک و آدنوکار سینوم ریه رنگ نگرفتند. انواع تومورها همراه با تعداد موارد رنگ‌پذیری در جدول شماره ۱ آورده شده است.

مقایسه شدت رنگ‌پذیری برش‌های مجدد و رنگ‌زدائی شده در مدت نگهداری کمتر از ۲ ماه در جدول شماره ۲ ذکر شده است. حدود ۵۳/۳۴ درصد رنگ‌پذیری مشابه و ۴۶/۶۶ درصد کاهش شدت رنگ‌پذیری مختصر داشتند و هیچ مورد منفی مشاهده نشد.

جدول شماره ۱ : بررسی انواع کانسر ریه از نظر رنگ پذیری با مارکر p63

نوع کانسر	تعداد	موارد رنگ پذیر	موارد عدم رنگ پذیر
کارسینوم سلول اسکواموس	۶۶	۶۳	۳
کارسینوم سلول کوچک	۱۱	۰	۱۱
آدنوکارسینوما	۷	۰	۷
کارسینوم سلول بزرگ	۳	۲	۱
فیبروسارکوما	۱	۰	۱
آدنوئید سیستیک کارسینوما	۱	۱	۰
لنفوم هوچکین	۱	۱	۰
کارسینوم سلول روشن متاستاتیک	۱	۱	۰
موافق با کارسینوم سلول اسکواموس	۴	۳	۱
درگیری کارسینوماتوز	۵	۳	۲
مجموع	۱۰۰	۷۴	۲۶

جدول شماره ۲ : مقایسه شدت رنگ پذیری برشهای مجدد و رنگ زدائی شده H&E به تفکیک نوع تومور در ۲ ماهه اول نگهداری لام های H&E .

تشخیص	برش مجدد		رنگ زدایی شد	
	درصد بروز مارکر	برش مجدد	درصد بروز مارکر	رنگ زدایی شده
کارسینوم سلول اسکواموس	۱۰۰	قوی	۱۰۰	قوی
کارسینوم سلول اسکواموس	۱۰۰	قوی	۹۰	قوی
کارسینوم سلول اسکواموس	۳۰	ضعیف	۲۰	ضعیف
کارسینوم سلول اسکواموس	۱۰۰	قوی	۱۰۰	متوسط
کارسینوم سلول اسکواموس	۷۰	قوی	۶۰	متوسط
کارسینوم سلول اسکواموس	۴۰	متوسط	۱۵	متوسط
لنفوم هوچکین	۳۰	ضعیف	۱۵	ضعیف
کارسینوم سلول بزرگ	۵۵	متوسط	۲۰	ضعیف
کارسینوم سلول اسکواموس	۱۰۰	قوی	۱۰۰	قوی
کارسینوم سلول اسکواموس	۱۰۰	قوی	۸۰	قوی
موافق با کارسینوم سلول اسکواموس	۱۰۰	قوی	۱۰۰	قوی
درگیری کارسینوماتوز	۷۰	قوی	۷۰	متوسط
کارسینوم سلول اسکواموس	۲۰	متوسط	۱۵	ضعیف
کارسینوم سلول اسکواموس	۱۰۰	قوی	۹۵	متوسط
کارسینوم سلول اسکواموس	۱۰۰	قوی	۸۰	متوسط

برای لام‌هایی که در مدت ۱۰-۲ ماه نگهداری شده بودند، ۲۳ مورد(۳۸/۹۸ درصد) رنگ‌پذیری مشابه و ۲۷ مورد(۴۵/۷۷ درصد)کاهش رنگ پذیری و ۹ مورد (۱۵/۲۵ درصد) منفی شدند.

مشخصات لام‌هایی که بیشتر از ۲ ماه نگهداری شده بودند به تفکیک هر دو ماه در جدول شماره ۳ آورده شده است. چنین استنباط می‌شود که هرچه بر مدت

Archive of SID
[Downloaded from jmums.mazums.ac.ir on 2026-02-04]
www.SID.ir

نگهداری لام‌ها افزوده شود و سپس رنگ‌زدائی مجدد شود میزان کاهش رنگ‌پذیری بیشتر می گردد.

جدول شماره ۳: مقایسه شدت رنگ پذیری p63 برش‌های مجدد (recut) و رنگ زدائی شده (destained) برحسب نگهداری لام‌های H&E به تفکیک ۲ ماهه

نوع برش	متوسط-شدید	ضعیف	منفی	تعداد	مدت نگهداری لامها
برش مجدد	۱۳	۲	–	۱۵	۲ ماه
رنگ زدایی شده	۱۱	۴	–		
برش مجدد	۱۳	۲	–	۱۵	۴ ماه
رنگ زدایی شده	۱۱	۴	–		
برش مجدد	۱۲	۳	–	۱۵	۶ ماه
رنگ زدایی شده	۹	۵	۱		
برش مجدد	۱۲	۳	–	۱۵	۸ ماه
رنگ زدایی شده	۴	۸	۳		
برش مجدد	۱۱	۳	–	۱۴	۱۰ ماه
رنگ زدایی شده	۲	۷	۵		

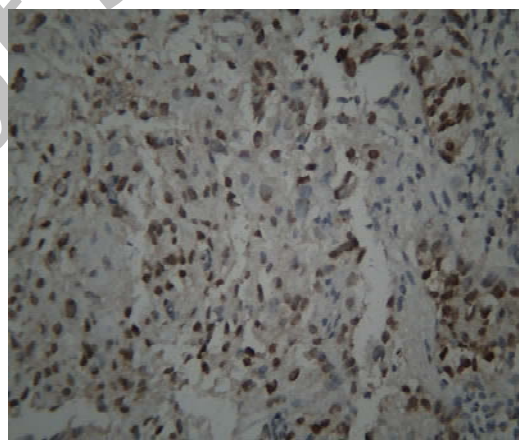

شکل شماره ۱: SCC ریه با رنگ پذیری متوسط تا شدید با مارکر p63 در برش مجدد

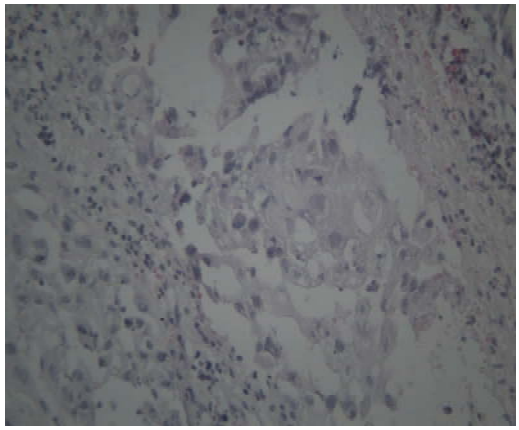

شکل شماره ۲: همان نمونه B با عدم رنگ پذیری P63 در برش رنگ زدائی شده H&E پس از نگهداری لام H&E به مدت ۸ ماه

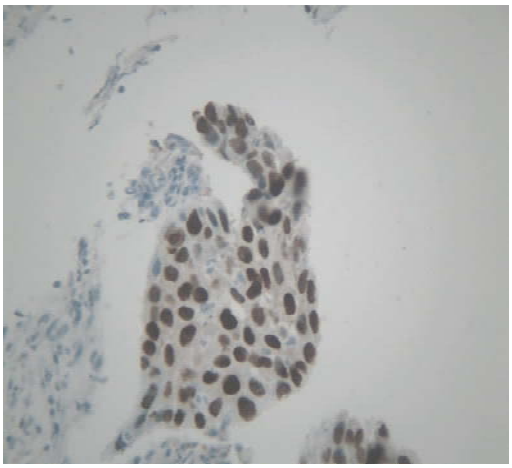

شکل شماره ۳: SCC ریه با رنگ پذیری شدید P63 در برش مجدد

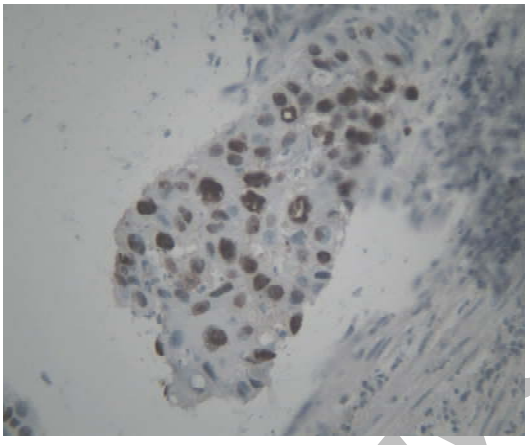

شکل شماره ۴: همان نمونه E با رنگ پذیری متوسط تا شدید p63 در برش رنگ زدائی شده H&E پس از نگهداری لام H&E به مدت ۸ ماه

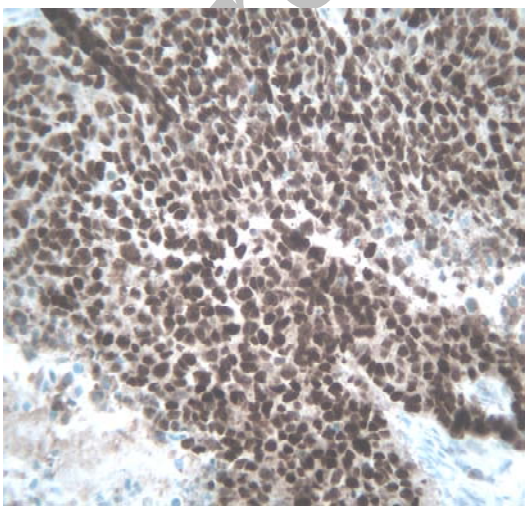

شکل شماره ۵: SCC ریه با رنگ پذیری شدید در برش مجدد با مارکر P63

[Downloaded from jmums.mazums.ac.ir on 2026-02-04]

Archive of SID

www.SID.ir

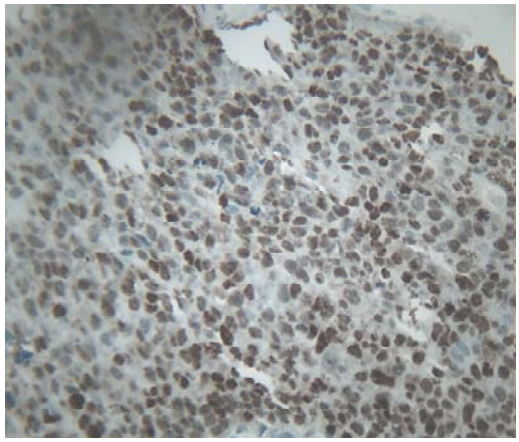

شکل شماره ۶: همان نمونه C با رنگ پذیری متوسط P63 در برش رنگ زدائی شده H&E پس از نگهداری لام H&E به مدت ۴ ماه

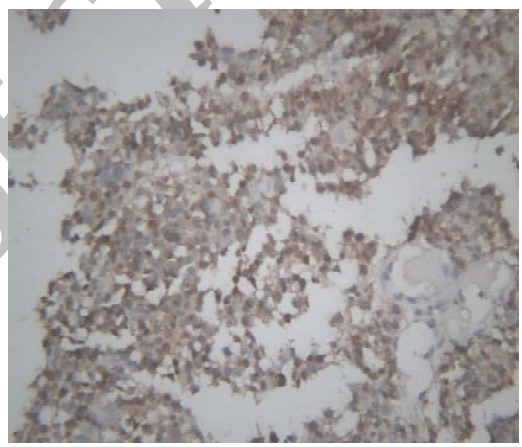

شکل شماره ۷: SCC ریه با رنگ پذیری متوسط در برش مجدد با مارکر p63

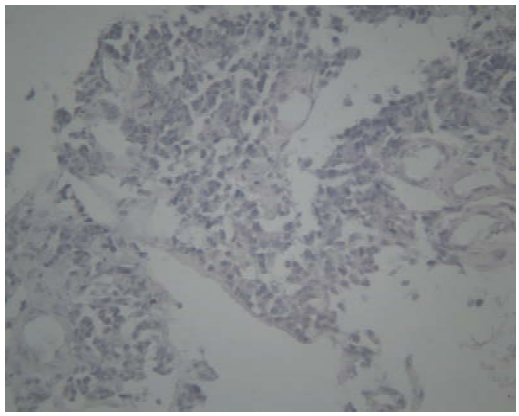

شکل شماره ۸ : همان نمونه D با عدم رنگ پذیری P63 در برش رنگ زدائی شده H&E پس از نگهداری لام H&E به مدت ۶ ماه .

لازم به‌ذکراست‌که درنمونه شاهدکنترل مثبت (نمونه پروستات) رنگ‌پذیری مارکرp63 روی برش‌های مجدد (recut) به خوبی صورت گرفته و شدت رنگ‌پذیری کیفیت مطلوبی داشت ولی درهنگام رنگ‌زدائی لام H&E نمونه پروستات، با مشکل ریزش بافت مواجه بودیم، اما در نمونه‌های ریوی مشکل ریزش بافت نداشتیم.

بحث

با بررسی نتایج مطالعه مشخص می‌شود که اولاً شدت رنگ‌پذیری مارکر P63 در برش‌های رنگ‌زدائی شده در ماه‌های اول نگهداری لام‌های H&E به خصوص در ۲ ماهه اول کاهش مختصری داشت که این موضوع با تحقیقات Hameed با مارکر p63 و AMACR مطابقت دارد ولی هرچه بر مدت نگهداری لام‌های H&E افزوده شود به خصوص برای ۱۰-۶ ماه میزان کاهش شدت رنگ‌پذیری و عدم رنگ‌پذیری p63 در برش‌های مجدد افزوده می‌شود که این مسئله نیز با تحقیقات Hameed و همکاران مطابقت دارد که احتمالاً این کاهش شدت رنگ‌پذیری به طول مدت نگهداری لام‌های H&E مربوط می‌باشد ولی با مارکر AMACR مطابقت ندارد که احتمالا به دلیل تفاوت در نوع مارکر استفاده شده می‌باشد(۸). شاید بتوان نتیجه گرفت که رنگ‌آمیزی مجدد با مارکر P63 روی برش‌های رنگ‌زدائی شده برای بافت ریه به خصوص برای تومور SCC با توجه به بروز ثابت ۹۴/۶۴ درصد p63 در کارسینوم سلول اسکواموس، برای ۲ ماهه اول نگهداری لام H&E ، کارآیی لازم را داشته باشد. (باتوجه به این‌که اکثریت اقدامات تشخیصی‌اختصاصی مثل رنگ‌آمیزی IHC در همین مدت زمانی ضرورت می‌یابد) ولی با نگهداری طولانی مدت لام‌هایH&E برای ۱۰-۲ ماه به‌خصوص در مدت ۱۰-۶ ماه کارایی لازم را نداشته باشد($p<0.01$).

با توجه به میزان مثبت شدن مارکر p63 در تومور کارسینوم سلول اسکواموس ریه و منفی شدن آن در کارسینوم سلول کوچک که با آمار موجود مطابقت دارد(۷،۶)، توانایی این مارکر را در افتراق بین این دو تومور را تأیید می‌نماید(۷).

Archive of SID

[Downloaded from jmums.mazums.ac.ir on 2026-02-04]

www.SID.ir

مطلوب است درمطالعات بعدی، مارکرهای دیگری روی بافت ریه انجام و با مارکر p63 مقایسه شود و همچنین در مطالعه‌ای به صورت slide-by-slide بین بیوپسی‌های ریه و پروستات علت عدم ریزش بافت در نمونه‌های ریوی مشخص شود.

سپاسگزاری

این تحقیق با حمایت مالی دانشگاه علوم پزشکی مازندران انجام گرفته است لذا بدین طریق مراتب سپاس و قدردانی از دست اندرکاران این دانشگاه را اعلام می‌دارم. این تحقیق حاصل پایان نامه دستیاری دکتر مختار محمدیان روشن دستیار پاتولوژی دانشکده پزشکی دانشگاه علوم پزشکی مازندران می‌باشد.

References

1. Tonon G, Wong KK, Maulik G, Brennan C, Feng, Zhang Y. High resolution genomic profiles of human lung cancer. J Roc Natl Acad Sci 2005; 102(27): 9625-9630.
2. Shtibans V, szporn AH, Wu M, Burstein DE. P63 immunostaining in destaining bronchoscopic cytological specimens. J Diagn Cytopathol 2005; 32(4): 198-203.
3. Jiang Z, Li C, Fischer A.Using an AMACR (P504S) /34B E12/p63 cocktail for the detection of small focal prostate carcinoma in needle biopsy specimens. Am J Clin Pathol 2005; 123: 231-236.
4. Brochure of Dako cytomation company, WWW.DAKO.com, Monoclonal Mouse Anti-human, P63 protein. M 7247.
5. Kasper Dennis L, Braunwald E, Fauci A Harrisons Principle of internal medicine. 16th edition. MC Graw-Hill companies; 2005. P 506.
6. Yuy W, Garber ME, Schluns K, pacyna-Gengelbach M, Petersen L. Eyaluation of P63 expression in lung cancer by use of complementary DNA and tissue microarray zhonghua Bing lixue zazhi. J Roc Natl Acad Sci 2004; 33(4): 324-327.
7. Rosai J. Ackerman's surgical pathology. ninth edition.USA: Mosby year book 7 Inc; 2004. 391.
8. Hameed O, Humphrey PA. MBchB. P63/ AMACR anibody restaining of prostate needle biopsy tissues after transfer to charged slides. AJCP 2005; 17(9): 708-709.
9. Dardik M, Epstein JL. Efficacy of restaining prostate needle biopsies with high molecular weight cytokeratin. J Hum Pathol 2000; 31: 1155-1161.
10. Wester K, Wahlumd E, Sundstrom C. Paraffin section storage and immunohistochemistry: effects of time, temperature, fixation, and retrieval protocol with emphasis on P53 protein and MIB1 antigen. JAppl immunohistochem Mol Morphol 2000; 8: 61-70.
11. Kubier P, Mille RT. Tissue protection immunohistochemistry:a useful adjunct in the interpretation of prostate biopsy specimens and other selected cases in which immunosainse are needed on minute lesions. Am J Clin Pathol 2002; 117: 194-198.
12. Varma M, Linden MD, Amin MB. Effect of formalin fixation and epitope retrieval techniques on antibody 34beta E12 immuonostaining of prostatic tissue. Mod Pathol 1999; 12: 472-478.

Archive of SID

[Downloaded from jmums.mazums.ac.ir on 2026-02-04]

www.SID.ir