

بررسی مقایسه‌ای شدت رنگ‌پذیری مارکر p63 برش‌های مجدد (Recut) با برش‌های رنگ‌زدائی شده (Destained) نمونه بیماران مبتلا به سرطان ریه

فرشاد نقش وار^۱، ژیلا ترابی زاده^۱، مختار محمدیان روشن^۲، مهران قهرمانی^۲

چکیده

سابقه و هدف: در چندین مطالعه نقش ارزشمند رنگ‌آمیزی مجدد، روی برش‌های رنگ‌زدائی شده بیوپسی‌های پروستات و نمونه‌های سیتولوژیک کارسینوم سلول اسکواموس ریه مشخص شده است ولی مطالعه روی نمونه‌های بافتی سرطان ریه اندک است. از آنجائی که در برخی موارد به دلیل کوچک بودن نمونه‌های بیوپسی ریه امکان برش‌های مجدد بافتی جهت کارهای تشخیصی تکمیلی وجود ندارد و نیز نمونه‌گیری مجدد بیماران اقدامی تهاجمی و پر مخاطره است، هدف از این مطالعه مقایسه شدت رنگ‌پذیری مارکر p63 بین برش‌های مجدد و برش‌های رنگ‌زدائی شده نمونه بیماران مبتلا به سرطان ریه بود.

مواد و روش‌ها: در این مطالعه توصیفی گذشته‌نگر، تعداد ۱۰۰ عدد لام و بلوک از نمونه‌های بیماران مبتلا به سرطان ریه انتخاب شد و سپس از هر کدام از بلوک‌های مربوطه دوسری برش تهیه شد. یک سری توسط مارکر p63 به روش ایمونو هیستوشیمی رنگ‌آمیزی شد و در سری دوم رنگ‌آمیزی هماتوکسیلین اتوزین روتین انجام شد؛ سپس هر کدام از لام‌های هماتوکسیلین و اتوزین (H&E) که در سری اول با p63 رنگ گرفته بودند، توسط هیدروژن پراکسید ۶ درصد در متائل مطلق (۲۰ دقیقه) به طور مساوی در فواصل زمان بندی شده دو تا ۱۰ ماهه رنگ‌زدائی و متعاقباً رنگ‌آمیزی مجدد با مارکر p63 جهت مقایسه با سری اول انجام شد.

یافته‌ها: ریزش بافت مشاهده نشد. در ۳ مورد با اتمام بافت مواجه شدیم و ۲۳ مورد عدم رنگ‌پذیری مشاهده شد. ۶۶ مورد نمونه‌ها کارسینوم سلول اسکواموس بودند که ۹۳/۹۳ درصد آن با مارکر p63 رنگ گرفتند. مقایسه شدت رنگ‌پذیری p63 بین برش‌های مجدد و رنگ‌زدائی شده در دو ماهه اول، نشان داد که ۵۳/۳۴ درصد موارد، رنگ‌پذیری مشابه و ۴۶/۶۶ درصد موارد کاهش رنگ‌پذیری مختصر داشتند و هیچ مورد منفی مشاهده نشد. در فاصله ۱۰-۲ ماه ۳۸/۹۸ درصد رنگ‌پذیری مشابه و ۴۵/۷۷ درصد کاهش رنگ‌پذیری قابل توجه داشتند و ۱۵/۲۵ درصد منفی شدند. در فاصله زمانی ۱۰-۲ ماه نگهداری لام‌ها، اختلاف معنی‌داری بین برش‌های مجدد و رنگ‌زدائی شده وجود داشت ($p < 0.01$).

استنتاج: با توجه به نتایج مطالعه و مقایسه آن با مطالعات قبلی روی بافت‌ها و مارکرهای دیگر، بنظر می‌رسد رنگ‌آمیزی مجدد روی برش‌های رنگ‌زدائی شده در دو ماهه اول قابل انجام و بعد از آن کارایی کمتری دارد. بدیهی است این مسئله می‌تواند در رابطه با استفاده از تکنیک ایمونو هیستوشیمی در نمونه‌های بسیار کوچک بیماران مبتلا به سرطان ریه که امکان تهیه برش مجدد در آنها نیست، بسیار حائز اهمیت باشد.

واژه‌های کلیدی: p63، ایمونو هیستوشیمی، رنگ‌زدائی

مقدمه

p63 روی برش‌های رنگ‌زدائی شده پروستات و سیتولوژی

مطالعات اخیر، رنگ‌آمیزی مجدد ایمونو هیستوشیمی

E-mail: farshad.naghshvar@yahoo.com

مؤلف مسئول: دکتر فرشاد نقش وار - ساری، بلوار امیرمازندرانی، مرکز آموزشی درمانی امام خمینی

۱. متخصص پاتولوژی، دانشیار دانشگاه علوم پزشکی مازندران

۲. متخصص پاتولوژی دانشگاه علوم پزشکی مازندران

تاریخ دریافت: ۸۶/۱۲/۱۴ تاریخ ارجاع جهت اصلاحات: ۸۷/۲/۲۵ تاریخ تصویب: ۸۷/۱/۱۹

مطلوب (optimal) پس از رنگ زدائی لام های H&E داشتند، ۱۳ درصد نمونه ها مبهم بود، در ۹ درصد موارد ریزش بافتی وجود داشت و ۱۹ درصد رنگ نگرفتند (۹). در مطالعه دیگر توسط shtibans و همکاران با مارکر p63 روی نمونه های سیتولوژی برنکوسکوپیک رنگ زدایی شده از ۱۰ نمونه کارسینوم سلول اسکواموس، ۶ نمونه عدم رنگ پذیری و ۴ نمونه مثبت شدند و تمام آدنوکارسینوم ها (۱۲ مورد)، کارسینوم سلول بزرگ (۴ مورد) و آدنوکارسینوم متاستاتیک منفی شدند (۲).

لذا با توجه به اینکه تاکنون مطالعه ای روی بافت ریه با مارکر p63 انجام نشده است، رنگ آمیزی مجدد روی نمونه بیماران مبتلا به سرطان ریه با مارکر p63 هدف تحقیق قرار گرفت.

مواد و روش ها

در این مطالعه توصیفی گذشته نگر که در بیمارستان امام خمینی ساری انجام گرفت، ۱۰۰ مورد لام و بلوک بیماران مبتلا به سرطان ریه در فاصله سال های ۸۵-۱۳۸۰ از بایگانی بخش پاتولوژی استخراج شد، پس از کنترل تشخیص اولیه توسط دو پاتولوژیست، از هر بلوک بافتی دوسری لام تهیه شد. یک سری از لام ها به طور اولیه توسط مارکر p63 رنگ آمیزی ایمونوهیستوشیمی و سری دوم لام ها رنگ آمیزی روتین H&E شدند. آن دسته از لام های رنگ آمیزی H&E شده سری دوم که در سری اول توسط مارکر p63 رنگ آمیزی مثبت داشتند، به تعداد مساوی در فواصل زمانی ۲ تا ۱۰ ماه رنگ زدایی شدند (در ابتدای شروع هر ۲ ماه). پس از جدا کردن لامل از لام توسط محلول گزینول، با استفاده از محلول هیدروژن پراکسید ۶ درصد در متانل مطلق به مدت ۲۰ دقیقه و متعاقباً با مارکر p63 رنگ آمیزی ایمونوهیستوشیمی روی آنها انجام شد، سپس با استفاده از میکروسکوپ NIKON با عدسی ۱۰ شیئی و سپس با عدسی ۴۰ شیئی رنگ آمیزی های IHC سری اول با رنگ آمیزی های IHC لام های رنگ زدائی شده H&E

اسکواموس سل کارسینوم ریه را در ماه اول پس از رنگ آمیزی هماتوکسلین و اتوزین (H&E) ارزشمند قلمداد کرده اند (۱، ۲، ۳).

P63 پروتئین هسته ای ۶۳ کیلودالتونی هومولوگ p53 است که در سلول های بازال غدد پروستات، پلاسماسل، ملانوسیت، اپی تلیال، غده موكوسی، تومورهای خوش خیم و بدخیم لوزه، تیروئید و پستان بروز می کند (۴، ۵). همچنین این مارکر در اسکواموس سل کارسینوم ریه به طور ثابت در ۹۴/۶۴ درصد و در آدنوکارسینوم ریه در ۱/۷۹ درصد موارد مثبت می شود ولی در کارسینوم سلول کوچک مثبت نمی شود (۶، ۷). روش روتین شناسایی تومورهای ریوی، رنگ آمیزی H&E می باشد که با توجه به کوچک بودن نمونه های ترانس پروتکیال ریوی و میکرو فوکوس بودن تومور و نیز از آنجایی که در مواردی که با مشکل تشخیصی مواجهه باشیم نیاز به رنگ آمیزی های اختصاصی یا IHC است و همچنین به دلیل آنکه برش های مجدد از نمونه بیمار در برخی شرایط به دلیل اتمام بافت امکان پذیر نیست، در جهت رفع این مشکل جلوگیری از بیو پسی مجدد که اقدامی تهاجمی و پرمخاطره است در این مطالعه رنگ آمیزی مجدد روی برش های رنگ زدائی شده H&E مورد تحقیق قرار گرفت.

در مطالعه Hamed و همکاران روی ۷۱ مورد بیو پسی پروستات با p63 / AMACR، در یک ماه اول نگهداری لام ها که روی ۱۰ نمونه انجام شد کاهش رنگ پذیری قابل توجهی مشاهده نگردید و در ۶۱ نمونه در مدت نگهداری ۱۱-۷ ماه برای p63، ۱۸ مورد (۳۰ درصد) عدم رنگ پذیری، ۳۲ مورد (۵۲ درصد) کاهش رنگ پذیری و ۱۱ مورد (۱۸ درصد) رنگ پذیری مشا به با $p < 0.0001$ گزارش شد و برای مارکر AMACR در همین مدت ۷ درصد منفی، ۳ درصد کاهش رنگ پذیری و ۹۰ درصد شدت مشابه داشتند ($p < 0.05$) (۸). Epstein و Dardik پژوهشی روی ۱۰۵ نمونه پروستات در ۱۸ ماه با استفاده از مارکر سیتوکراتین با وزن مولکولی بالا (HMWK) انجام دادند که ۵۹ درصد موارد رنگ پذیری

جدول شماره ۱: بررسی انواع کانسر ریه از نظر رنگ پذیری با مارکر p63

نوع کانسر	تعداد	موارد رنگ پذیر	موارد عدم رنگ پذیر
کارسینوم سلول اسکوآموس	۶۶	۶۳	۳
کارسینوم سلول کوچک	۱۱	۰	۱۱
آدنو کارسینوما	۷	۰	۷
کارسینوم سلول بزرگ	۳	۲	۱
فیروسار کوما	۱	۰	۱
آدنوئید سیستیک کارسینوما	۱	۱	۰
لنفوم هوچکین	۱	۱	۰
کارسینوم سلول روشن متاستاتیک	۱	۱	۰
موافق با کارسینوم سلول اسکوآموس	۴	۳	۱
درگیری کارسینوماتوز	۵	۳	۲
مجموع	۱۰۰	۷۴	۲۶

جدول شماره ۲: مقایسه شدت رنگ پذیری برشهای مجدد و رنگ زدائی شده H&E به تفکیک نوع تومور در ۲ ماهه اول نگهداری لام های H&E.

تشخیص	برش مجدد		رنگ زدایی شد	
	درصد بروز مارکر	برش مجدد	درصد بروز مارکر	رنگ زدایی شده
کارسینوم سلول اسکوآموس	۱۰۰	قوی	۱۰۰	قوی
کارسینوم سلول اسکوآموس	۱۰۰	قوی	۹۰	قوی
کارسینوم سلول اسکوآموس	۳۰	ضعیف	۲۰	ضعیف
کارسینوم سلول اسکوآموس	۱۰۰	قوی	۱۰۰	متوسط
کارسینوم سلول اسکوآموس	۷۰	قوی	۶۰	متوسط
کارسینوم سلول اسکوآموس	۴۰	متوسط	۱۵	متوسط
لنفوم هوچکین	۳۰	ضعیف	۱۵	ضعیف
کارسینوم سلول بزرگ	۵۵	متوسط	۲۰	ضعیف
کارسینوم سلول اسکوآموس	۱۰۰	قوی	۱۰۰	قوی
کارسینوم سلول اسکوآموس	۱۰۰	قوی	۸۰	قوی
موافق با کارسینوم سلول اسکوآموس	۱۰۰	قوی	۱۰۰	قوی
درگیری کارسینوماتوز	۷۰	قوی	۷۰	متوسط
کارسینوم سلول اسکوآموس	۲۰	متوسط	۱۵	ضعیف
کارسینوم سلول اسکوآموس	۱۰۰	قوی	۹۵	متوسط
کارسینوم سلول اسکوآموس	۱۰۰	قوی	۸۰	متوسط

برای لامهایی که در مدت ۱۰-۲ ماه نگهداری شده بودند، ۲۳ مورد (۳۸/۹۸ درصد) رنگ پذیری مشابه و ۲۷ مورد (۴۵/۷۷ درصد) کاهش رنگ پذیری و ۹ مورد (۱۵/۲۵ درصد) منفی شدند.

مشخصات لامهایی که بیشتر از ۲ ماه نگهداری شده بودند به تفکیک هر دو ماه در جدول شماره ۳ آورده شده است. چنین استنباط می شود که هرچه بر مدت

مقایسه شدند. شدت رنگ پذیری به صورت نیمه کمی، منفی، ضعیف، متوسط و شدید) و درصد سلولهای توموری رنگ گرفته به صورت کمتر از ۲۵ درصد، ۴۹-۲۵ درصد، ۷۵-۵۰ درصد و بیشتر از ۷۵ درصد در چک لیست های اطلاعاتی ثبت گردید (۳،۱۱،۱۰). لازم به ذکر است که از نمونه پروستات (سلول های بازال غددی برای p63 رنگ پذیر هستند) به عنوان شاهد مثبت و کارسینوم سلول کوچک ریه به عنوان شاهد منفی استفاده شد (۱۲).

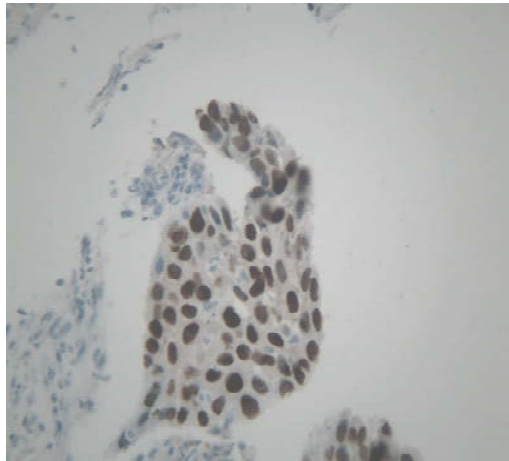
مارکر مورد استفاده Monoclonal mouse anti-human p63 protein Code 4 A4 M7247 Dako کروموزن مورد استفاده DAB (Diaminobenzidine tetra hydrochloride) بود (۸).

جهت تجزیه و تحلیل اطلاعات با استفاده از نرم افزار SPSS، داده ها مورد آنالیز توصیفی قرار گرفت و یافته ها به صورت جداول ارائه گردیده است در آنالیز تحلیلی از تست کای دو استفاده شد و مقادیر $p < 0.05$ معنی دار در نظر گرفته شدند.

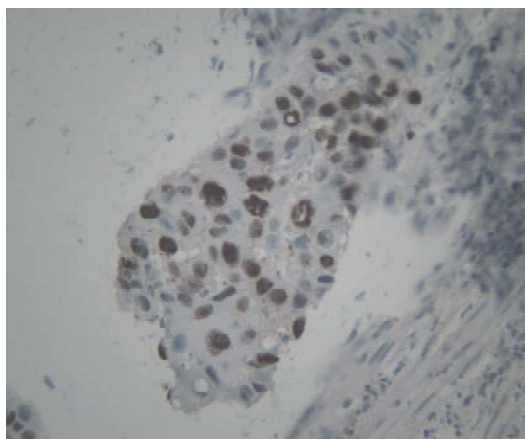
یافته ها

از ۱۰۰ نمونه تومور ریه، ۳ مورد با اتمام بافت مواجه شدیم و ۲۳ مورد در رنگ آمیزی برش مجدد (Recut) عدم رنگ پذیری داشتیم که این ۲۶ مورد از مطالعه خارج شدند. ۶۳ مورد از ۶۶ نمونه کارسینوم سلول اسکوآموس ریه رنگ گرفتند (۹۳/۹۳ درصد) لیکن هیچ یک از موارد کارسینوم سلول کوچک و آدنو کارسینوم ریه رنگ نگرفتند. انواع تومورها همراه با تعداد موارد رنگ پذیری در جدول شماره ۱ آورده شده است.

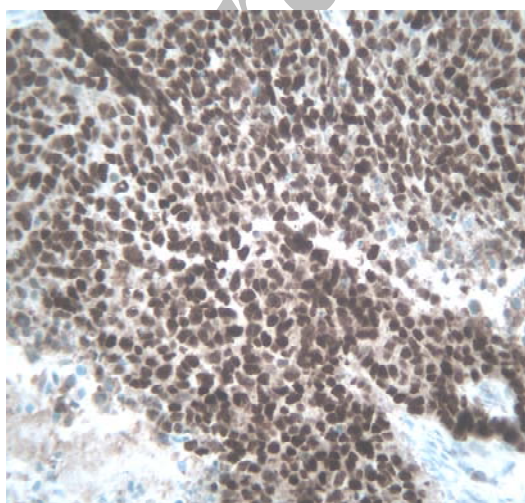
مقایسه شدت رنگ پذیری برش های مجدد و رنگ زدائی شده در مدت نگهداری کمتر از ۲ ماه در جدول شماره ۲ ذکر شده است. حدود ۵۳/۳۴ درصد رنگ پذیری مشابه و ۴۶/۶۶ درصد کاهش شدت رنگ پذیری مختصر داشتند و هیچ مورد منفی مشاهده نشد.



شکل شماره ۳: SCC ریه با رنگ پذیری شدید P63 در برش مجدد



شکل شماره ۴: همان نمونه E با رنگ پذیری متوسط تا شدید p63 در برش رنگ زدائی شده H&E پس از نگهداری لام H&E به مدت ۸ ماه

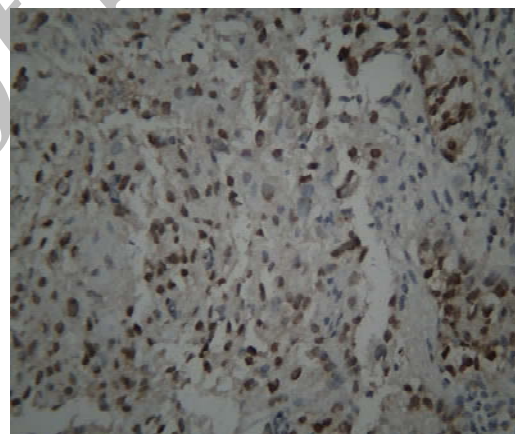


شکل شماره ۵: SCC ریه با رنگ پذیری شدید در برش مجدد با مارکر P63

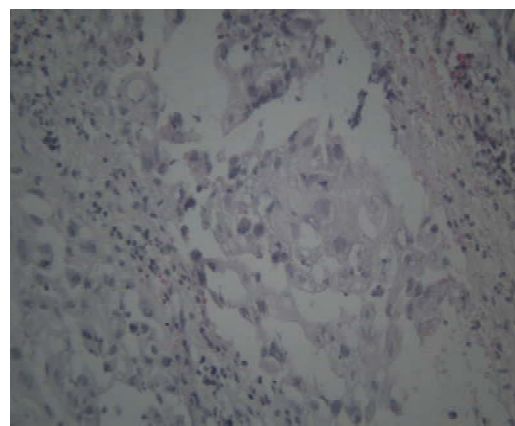
نگهداری لامها افزوده شود و سپس رنگ زدائی مجدد شود میزان کاهش رنگ پذیری بیشتر می گردد.

جدول شماره ۳: مقایسه شدت رنگ پذیری p63 برش های مجدد (recut) و رنگ زدائی شده (destained) برحسب نگهداری لام های H&E به تفکیک ۲ ماهه

نوع برش	متوسط-شدید	ضعیف	منفی	تعداد	مدت نگهداری لامها
برش مجدد	۱۳	۲	-	۱۵	۲ ماه
رنگ زدائی شده	۱۱	۴	-	۱۵	۲ ماه
برش مجدد	۱۳	۲	-	۱۵	۴ ماه
رنگ زدائی شده	۱۱	۴	-	۱۵	۴ ماه
برش مجدد	۱۲	۳	-	۱۵	۶ ماه
رنگ زدائی شده	۹	۵	۱	۱۵	۶ ماه
برش مجدد	۱۲	۳	-	۱۵	۸ ماه
رنگ زدائی شده	۴	۸	۳	۱۵	۸ ماه
برش مجدد	۱۱	۳	-	۱۴	۱۰ ماه
رنگ زدائی شده	۲	۷	۵	۱۴	۱۰ ماه



شکل شماره ۱: SCC ریه با رنگ پذیری متوسط تا شدید با مارکر p63 در برش مجدد

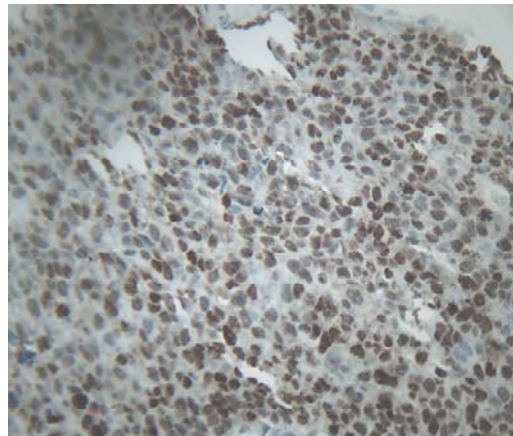


شکل شماره ۲: همان نمونه B با عدم رنگ پذیری P63 در برش رنگ زدائی شده H&E پس از نگهداری لام H&E به مدت ۸ ماه

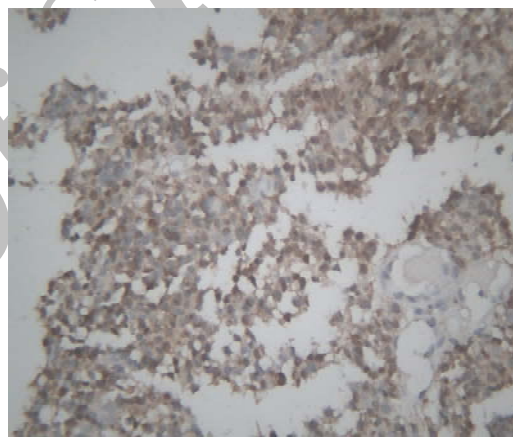
پروستات) رنگ‌پذیری مارکر p63 روی برش‌های مجدد (recut) به خوبی صورت گرفته و شدت رنگ‌پذیری کیفیت مطلوبی داشت ولی در هنگام رنگ‌زدائی لام H&E نمونه پروستات، با مشکل ریزش بافت مواجه بودیم، اما در نمونه‌های ریوی مشکل ریزش بافت نداشتیم.

بحث

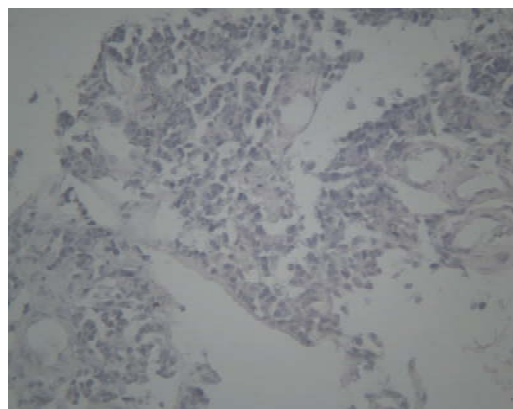
با بررسی نتایج مطالعه مشخص می‌شود که اولاً شدت رنگ‌پذیری مارکر P63 در برش‌های رنگ‌زدائی شده در ماه‌های اول نگهداری لام‌های H&E به خصوص در ۲ ماهه اول کاهش مختصری داشت که این موضوع با تحقیقات Hameed با مارکر p63 و AMACR مطابقت دارد ولی هرچه بر مدت نگهداری لام‌های H&E افزوده شود به خصوص برای ۱۰-۶ ماه میزان کاهش شدت رنگ‌پذیری و عدم رنگ‌پذیری p63 در برش‌های مجدد افزوده می‌شود که این مسئله نیز با تحقیقات Hameed و همکاران مطابقت دارد که احتمالاً این کاهش شدت رنگ‌پذیری به طول مدت نگهداری لام‌های H&E مربوط می‌باشد ولی با مارکر AMACR مطابقت ندارد که احتمالاً به دلیل تفاوت در نوع مارکر استفاده شده می‌باشد (۸). شاید بتوان نتیجه گرفت که رنگ‌آمیزی مجدد با مارکر P63 روی برش‌های رنگ‌زدائی شده برای بافت ریه به خصوص برای تومور SCC با توجه به بروز ثابت ۹۴/۶۴ درصد p63 در کارسینوم سلول اسکوآموس، برای ۲ ماهه اول نگهداری لام H&E، کارایی لازم را داشته باشد. (با توجه به این که اکثریت اقدامات تشخیصی اختصاصی مثل رنگ‌آمیزی IHC در همین مدت زمانی ضرورت می‌یابد) ولی با نگهداری طولانی مدت لام‌های H&E برای ۱۰-۲ ماه به خصوص در مدت ۱۰-۶ ماه کارایی لازم را نداشته باشد ($p < 0.01$). با توجه به میزان مثبت شدن مارکر p63 در تومور کارسینوم سلول اسکوآموس ریه و منفی شدن آن در کارسینوم سلول کوچک که با آمار موجود مطابقت دارد (۶، ۷)، توانایی این مارکر را در افتراق بین این دو تومور را تأیید می‌نماید (۷).



شکل شماره ۶: همان نمونه C با رنگ‌پذیری متوسط P63 در برش رنگ‌زدائی شده H&E پس از نگهداری لام H&E به مدت ۴ ماه



شکل شماره ۷: SCC ریه با رنگ‌پذیری متوسط در برش مجدد با مارکر p63



شکل شماره ۸: همان نمونه D با عدم رنگ‌پذیری P63 در برش رنگ‌زدائی شده H&E پس از نگهداری لام H&E به مدت ۶ ماه.

لازم به ذکر است که در نمونه شاهد کنترل مثبت (نمونه

سپاسگزاری

این تحقیق با حمایت مالی دانشگاه علوم پزشکی مازندران انجام گرفته است لذا بدین طریق مراتب سپاس و قدردانی از دست اندرکاران این دانشگاه را اعلام می‌دارم. این تحقیق حاصل پایان نامه دستیاری دکتر مختار محمدیان روشن دستیار پاتولوژی دانشکده پزشکی دانشگاه علوم پزشکی مازندران می‌باشد.

مطلوب است در مطالعات بعدی، مارک‌های دیگری روی بافت ریه انجام و با مارکر p63 مقایسه شود و همچنین در مطالعه‌ای به صورت slide-by-slide بین بیوپسی‌های ریه و پروستات علت عدم ریزش بافت در نمونه‌های ریوی مشخص شود.

References

1. Tonon G, Wong KK, Maulik G, Brennan C, Feng, Zhang Y. High resolution genomic profiles of human lung cancer. *J Roc Natl Acad Sci* 2005; 102(27): 9625-9630.
2. Shtibans V, szporn AH, Wu M, Burstein DE. P63 immunostaining in destaining bronchoscopic cytological specimens. *J Diagn Cytopathol* 2005; 32(4): 198-203.
3. Jiang Z, Li C, Fischer A. Using an AMACR (P504S) /34B E12/p63 cocktail for the detection of small focal prostate carcinoma in needle biopsy specimens. *Am J Clin Pathol* 2005; 123: 231-236.
4. Brochure of Dako cytomation company, WWW.DAKO.com, Monoclonal Mouse Anti-human, P63 protein. M 7247.
5. Kasper Dennis L, Braunwald E, Fauci A. *Harrisons Principle of internal medicine*. 16th edition. MC Graw-Hill companies; 2005. P 506.
6. Yuy W, Garber ME, Schluns K, pacyna-Gengelbach M, Petersen L. Eyaluation of P63 expression in lung cancer by use of complementary DNA and tissue microarray zhonghua Bing lixue zazhi. *J Roc Natl Acad Sci* 2004; 33(4): 324-327.
7. Rosai J. *Ackerman's surgical pathology*. ninth edition. USA: Mosby year book 7 Inc; 2004. 391.
8. Hameed O, Humphrey PA. MBchB. P63/AMACR antibody restaining of prostate needle biopsy tissues after transfer to charged slides. *AJCP* 2005; 17(9): 708-709.
9. Dardik M, Epstein JL. Efficacy of restaining prostate needle biopsies with high molecular weight cytokeratin. *J Hum Pathol* 2000; 31: 1155-1161.
10. Wester K, Wahlum E, Sundstrom C. Paraffin section storage and immunohistochemistry: effects of time, temperature, fixation, and retrieval protocol with emphasis on P53 protein and MIB1 antigen. *JAppl immunohistochem Mol Morphol* 2000; 8: 61-70.
11. Kubier P, Mille RT. Tissue protection immunohistochemistry: a useful adjunct in the interpretation of prostate biopsy specimens and other selected cases in which immunosainse are needed on minute lesions. *Am J Clin Pathol* 2002; 117: 194-198.
12. Varma M, Linden MD, Amin MB. Effect of formalin fixation and epitope retrieval techniques on antibody 34beta E12 immunostaining of prostatic tissue. *Mod Pathol* 1999; 12: 472-478.