CASE REPORT

Psychotic Symptoms as the Initial Presentation of Multiple Sclerosis: A Case Report

Romina Hamzehpour[1],
Fatemeh Sheikhmoonesi[2],
Nasim Tabrizi[3]

[1] Resident in Psychiatry, Student Research Committee, Faculty of Medicine, Mazandaran University of Medical Sciences, Sari, Iran
[2] Associate Professor, Department of Psychiatry, Psychiatry and Behavioral Sciences Research Centre, Faculty of Medicine, Mazandaran University of Medical Sciences, Sari, Iran
[3] Assistanr Professor, Department of Neurology, Faculty of Medicine, Mazandaran University of Medical Sciences, Sari, Iran

(Received January 29, 2014 ; Accepted March 19, 2014)

Abstract

Multiple sclerosis,is the most prevalent disabling neurologic disorder, that manifest itself with limb weakness, visual and sensory symptoms, depression, and cognitive impairment. Psychotic symptoms particularly in the onset of disease are rare. We report a young patient with gradual onset of psychotic symptoms including hallucination, delusion and disorganized behavior. In further investigations the patient was diagnosed with multiple sclerosis.

Keywords: Multiple sclerosis, delusion, hallucination

J Mazandaran Univ Med Sci 2015; 25(124): 229-235 (Persian).

مجله دانشگاه علوم پزشکی مازندران
دوره بیست و پنجم شماره ۱۲۴ اردیبهشت سال ۱۳۹۴ (۲۳۵-۲۲۹)

علائم سایکوتیک به عنوان تظاهرات اولیه بیماری مولتیپل اسکلروزیس (گزارش مورد)

رومینا حمزه پور[۱]
فاطمه شیخ مونسی[۲]
نسیم تبریزی[۳]

چکیده

مولتیپل اسکلروزیس یکی از شایع‌ترین *بیماری‌های ناتوان کننده* نورولوژیک است که با علائم ضعف اندام‌ها، علائم بینایی، علائم حسی، افسردگی و اختلال عملکرد شناختی تظاهر می‌کند. علائم سایکوتیک از تظاهرات نادر این بیماری به خصوص در شروع بیماری می‌باشد. در این مقاله یک بیمار جوان با شروع تدریجی علائم توهم و هذیان و رفتار آشفته گزارش می‌شود که پس از بررسی‌های به عمل آمده، بیماری مولتیپل اسکلروزیس تشخیص داده شد.

واژه های کلیدی: مولتیپل اسکلروزیس، هذیان، توهم

مقدمه

مولتیپل اسکلروزیس(MS) یکی از شایع‌ترین بیماری‌های ناتوان کننده نورولوژیک است. این بیماری در نتیجه آسیب به ماده‌ای به نام میلین به وجود می‌آید و علائم متعددی را به همراه دارد. اوج بروز آن در سنین ۲۰ تا ۴۰ سالگی می‌باشد و زنان ۲ تا ۳ برابر بیش تر از مردان مبتلا می‌شوند(۱). از جمله تظاهرات بالینی مولتیپل اسکلروزیس ضعف اندام‌ها، علائم بینایی، علائم حسی، اختلالات جنسی، خستگی، افسردگی و اختلال عملکرد شناختی است(۲). تشخیص بیماری براساس شرح حال کلینیکی و انجام آزمایشات و بررسی‌های پاراکلینیکی می‌باشد. اختلالات روان‌پزشکی و روان‌شناختی گوناگونی با توجه به علائم جسمانی متعدد و ناتوان‌کننده با این بیماری همراهی دارند که بعضی به علت ناتوانی ایجاد شده ناشی از بیماری می‌باشد و بعضی در اثر داروهای بیماری ایجاد می‌شود و یا جز علائم اولیه بیماری می‌باشد؛ همانند افسردگی(۳). ایجاد افسردگی ارتباطی با میزان شدت بیماری ندارد. علائم کلاسیک افسردگی ماژور، نوسانات خلقیو غمگینی ممکن است تظاهرات اصلی بیماری باشند. هم چنین اختلالات دوقطبی نیز در بسیاری از بیماران مولتیپل اسکلروزیس ایجاد می‌شود. اختلالات شناختی در حدود ۵۰ تا ۷۰ درصد این بیماران دیده می‌شود که شامل اختلالات حافظه، پردازش اطلاعات و اختلالات عملکرد اجرایی، اختلال توجه و تمرکز می‌باشد. این علائم خصوصاً در شروع بیماری و اولین حمله شایع‌تر می‌باشد که باعث مشکلات تشخیصی می‌شود(۳). تاکنون درمان قطعی برای این بیماری ارائه نشده است. با این حال شناخت علائم بیماری و نشانه‌های شروع آن در مراحل اولیه و درمان زود هنگام در باز گرداندن این بیماران به زندگی فعال و سازنده می‌تواند مؤثر باشد.

مولف مسئول: رومینا حمزه پور–ساری: بیمارستان زارع، بخش روانپزشکی E-mail:rominahamzehpour@gmail.com
۱. دستیار روانپزشکی، کمیته تحقیقات دانشجویی، دانشکده پزشکی، دانشگاه علوم پزشکی مازندران، ساری، ایران
۲. دانشیار، گروه روانپزشکی، مرکز تحقیقات روان پزشکی و علوم رفتاری، دانشکده پزشکی، دانشگاه علوم پزشکی مازندران، ساری، ایران
۳. استادیار، گروه مغز و اعصاب، دانشکده پزشکی، دانشگاه علوم پزشکی مازندران، ساری، ایران
تاریخ دریافت : ۱۳۹۳/۹/۱۱ تاریخ ارجاع جهت اصلاحات : ۱۳۹۳/۱۰/۱۱ تاریخ تصویب : ۱۳۹۳/۱۲/۲۸

معمولاً درصد بسیار کمی از این بیماران علائم سایکوتیک را در طول دوره بیماری بروز می‌دهند(۴). گزارشات محدودی از علائم روان‌پریشی در این بیماری وجود دارد(۳). در مطالعه حاضر یک دختر ۱۹ ساله مبتلا به مولتیپل اسکلروزیس معرفی می شود که علائم شروع بیماری با علائم روان‌پریشی، هذیان، توهمات شنوایی و رفتارهای آشفته بوده است.

معرفی بیمار

بیمار دختر ۱۹ ساله، مجرد با تحصیلات دوم دبیرستان بود که به علت پرخاشگری، تحریک‌پذیری، رفتارهای آشفته، پرحرفی و بدبینی نسبت به اعضای خانواده و توهمات شنوایی در بیمارستان روان‌پزشکی زارع بستری شد. مشکلات بیمار از ۳ سال قبل از بستری و بدون استرسور خاصی به تدریج با افت عملکرد در زمینه‌های مختلف تحصیلی، روابط بین فردی و مهارت‌های اجتماعی کسب شده تا آن زمان، شروع شد. علی‌رغم سابقه تحصیلی موفق به دنبال افت شدید تحصیلی (تجدیدی و مردودی) تحصیل را نیمه‌کاره رها کرده و مهارت‌های هنری کسب شده را از دست می‌دهد (قبلاً نقاشی‌های زیبایی می‌کشیده است). با شدت یافتن علائم به تدریج رفتارهای بچه‌گانه و آشفته در بیمار ایجاد می‌شود. توانایی مراقبت از خود و انجام امور شخصی در زمینه‌های نظافت، تعویض لباس و حتی آداب اجابت مزاج را از دست می‌دهد. به فاصله یک سال علائم سایکوتیک مانند بدبینی به خانواده، تفکرات جادویی، هذیان گزند و آسیب و توهمات شنوایی نیز ایجاد می‌شود و به دنبال این علائم درگیر پرخاشگری‌های فیزیکی و کلامی می‌شود. خانواده برای اولین بار بعد از ۱/۵ سال از شروع بیماری به روان‌پزشک مراجعه می‌کنند که توصیه می‌شود جهت ارزیابی تشخیصی در بیمارستان روان‌پزشکی بستری شود ولی خانواده رضایت به بستری نمی‌دهند.

بیمار مراجعات سرپایی پراکنده به روان‌پزشکان متعدد داشته که به طور سرپایی آنتی سایکوتیک‌های تیپیک (هالوپریدول و پرفنازین) و آتیپیک (ریسپریدون) تجویز شده بود که به علت کمپلیانس ضعیف بیمار هیچ‌کدام از داروها مرتب استفاده نمی‌شد و علائم همچنان پابرجا بوده است. تا این که بیمار به طور حاد دچار تاری دید، گزگز اندام‌های تحتانی و نوریت اپتیک (کوری یک‌طرفه چشم راست) می‌شود و بیمار به چشم‌پزشک و به دنبال آن به نورولوژیست ارجاع می‌شود . با توجه به علائم برای بیمار MRI درخواست می‌شود و تشخیص اولیه MS مطرح می‌شود و پیشنهاد شروع درمان به خانواده می‌شود ولی همچنان عدم‌پذیرش درمان از طرف خانواده ادامه می‌یابد . با شدت گرفتن پرخاشگری‌های بیمار و رفتارهای آشفته هم چون عریان شدن در حضور افراد خانواده و پرخاشگری‌های شدید فیزیکی بیمار در بیمارستان روان‌پزشکی زارع بستری می‌شود در حالی که خانواده سابقه‌ای از تشخیص MS قبلی در شرح‌حال اولیه ذکر نمی‌کنند.

درهنگام بستری mental state examination (MSE) بیمار شامل سایکوموتور بی‌قرار، خلق مضطرب و نگران، عاطفه نامتناسب ورفتارهای بچه‌گانه بوده است. در حوزه speech، با لحن کودکانه سخن می‌گفت و خلق بیمار در طول مصاحبه اولیه بی‌ثبات (labile) بود. در قسمت تفکر, افکار جادویی (magical thinking)، هذیان‌های گزند و آسیب وجود داشت و در حوزه ادراک توهمات شنوایی و توهمات بینایی (به صورت دیدن جن) مشهود بود. در معاینات (MMSE) mini mental state examination بیمار از ۳۰ نمره، ۲۰ نمره را کسب کرده و در حوزه قضاوت نیز اختلال مشهود بوده و بینش (Insight) به بیماری خود نداشت. بیمارسابقه سوءمصرف مواد نداشت. در سوابق فامیلی اقوام درجه یک و دو ، بیماری اعصاب و روان دیده نشده است و ازدواج پدر و مادر غیرفامیلی بوده است. در معاینات نورولوژیک، معاینات اعصاب کرانیال نرمال بوده است .رفلکس‌های وتری اندام فوقانی و دو طرف

قرینه و نرمال و در اندام تحتانی سمت چپ رفلکس پاتلا (pattela) کاهش داشته ولی force عضلانی هر دو اندام نرمال و قرینه بوده و بیمار اختلال حسی نداشته است. درخواست آزمایشات بیوشیمیایی و MRI برای بیمار شد.

در MRI مغزی که بدون کنتراست انجام شد: پلاک‌های عمیق در ماده سفید اطراف بطنی در T_2 که نشانه پلاک‌های دمیلینه MS می‌باشد و پلاک‌هایی با جذب بالا در semiovale مرکزی که نشانه پلاک‌های حاد و فعال می‌باشد، گزارش شد. MRI گردنی نرمال گزارش شده بود (تصویر شماره۱).

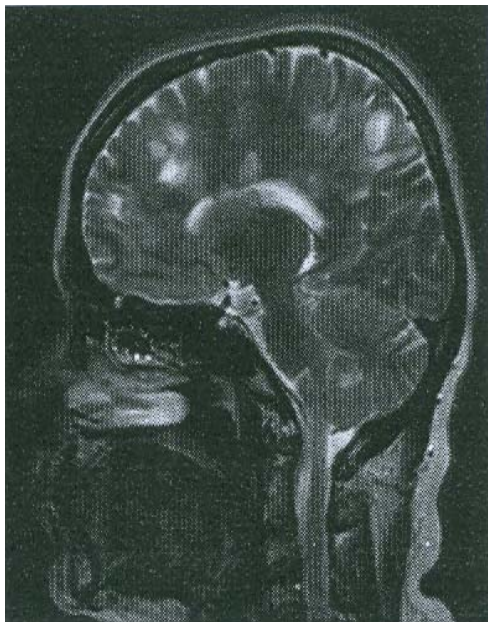

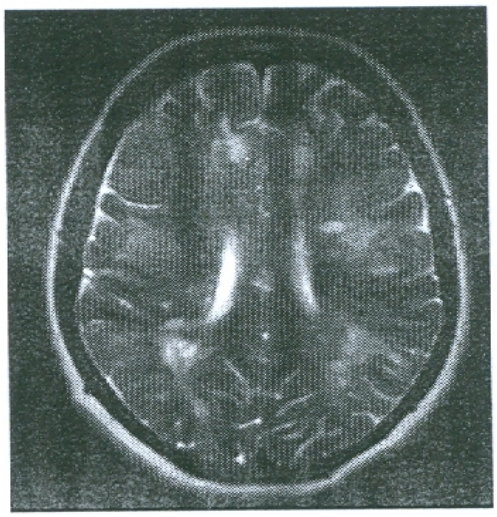

تصویر شماره ۱: نمای MRI

در آزمایشات انجام شده شمارش سلول‌های خونی، قند، عملکرد کبد، کلیه و تیروئید نرمال بوده است. الکترولیت‌ها در محدوده طبیعی گزارششد. آزمایشات آنالیز کشت ادرار نرمال بوده است. آزمایشات مربوط به بیماری‌های روماتولوژیک مانند: ANA، Antids DNA، Anti cardiolipin Igm/IgG، Anti phospholipid Igm/ IgG، P-ANCA، C-ANCA همگی نرمال بوده است. در EEG انجام شده اختلال زمینه‌ای مشهود بوده است (بیمار سابقه تشنج نداشت). بیمار در ابتدا تحت درمان با داروی آنتی‌سایکوتیک و سدیم والپروات قرار گرفت ولی بهبودی واضح در علائم ساکوتیک نشان نداد، هرچند علائم پرخاشگری کنترل شد. پس از مشاوره با نورولوژیست و شروع اینترفرون و همزمان با مصرف داروهای آنتی سایکوتیک بهبودی نسبی در علائم بیمار، ابتدا به صورت از بین رفتن هذیان‌ها و توهمات شنوایی ایجاد شد و به تدریج رفتارهای بچه‌گانه و لحن کلام بیمار به سطح طبیعی بازگشت و بیمار عملکرد نسبی خود را به دست آورد.

بحث

علایم سایکوز ثانویه به بسیاری از اختلات نورولوژیک ایجاد می شود(۱). در مولتیپل اسکلروزیس دمیلینه شدن فیبرهای عصبی، سیستم های حرکتی، حسی و شناختی را تحت تأثیر قرار داده و البته می تواند علائم و نشانه‌های سایکوپاتولوژیک نیز ایجاد کندکه این نشانه ها ممکن است شکل تیپیک بیماری را تغییر دهند(۵). غالباً این بیماران در طول دوره بیماری علائم روان پزشکی را نشان می دهند. در بیش از ۵۰ درصد موارد علائم خلقی و شناختی مشاهده می‌شود. معمولاً قسمت کوچکی از این افراد علائم سایکوتیک را در طول بیماری بروز می دهند. مطالعات در زمینه شیوع علائم روان‌پزشکی به عنوان علائم اولیه مولتیپل اسکلروزیس محدود است(۱۰). بعضی گزارشات شیوع علایم اولیه روان پزشکی در مولتیپل اسکلروزیس را ۱درصد نشان داده‌اند(۱۳) که البته شکل

بـروز علایـم متفـاوت اسـت ولـی آن چـه کـه مشـهود می‌باشد، موارد معدودی از بـروز مولتیپـل اسـکلروزیس با علایم اولیه روان پزشکی به صورت سایکوز یا علایـم خلقی و شناختی گزارش شده است(۱۰).

Barone و همکاران میزان شیوع علائم سایکوتیک را در بیماران مولتیپل اسکلروزیس ۲ تا ۳ درصد گزارش کردنـد(۹). البتـه در اکثـر گزارشـات و مطالعـات علائـم نورولوژیک مقدم بر علائم سایکوتیک بوده‌انـد(۹،۷). در حالی که در بیمار مطالعه حاضر شروع بیماری بـا علائـم سایکوتیک بـوده اسـت. Aggarwal و همکـاران نیـز در گزارش موردی از هند شیوع علائـم سـایکوز بـه عنـوان علائـم اولیـه مولتیپـل اسـکلروزیس را ۱ درصـد اعـلام کردند(۱۰).

در بیمارمعرفی شده ،علایم سـایکوتیک (توهمـات شـنوایی و هـذیان‌هـای گزنـد و آسـیب) و رفتارهـای بچـه‌گانـه و واپـس گرایانـه اولـین تظـاهرات بیمـاری بودند.شکل علایم و مـدت آن بـه حـدی بـود کـه ابتـدا تشخیص اسکیزوفرنیا برای بیمـار مطـرح شـد و متعاقـب بروز علایـم سـایکوتیک, علایـم نورولوژیـک آشـکار شـده وشـدت یافـت. البتـه حمایـت ضـعیف خـانواده و عدم‌پذیرش درمـان باعـث ایجـاد سـردرگمی و طـولانی شدن روند تشخیصی می‌شـود Felgenhauer در مطالعـه خـود ۱۹ بیمـار را کـه از انسـفالیت ناشـی از مولتیپـل اسکلروزیس رنج می بردند را گزارش کـرده اسـت کـه علایم روان پزشکی در غیـاب نشـانه هـای نورولوژیـک داشته اندو تاکید کرده است که در بیماران با اولـین اپـی زود سـایکوز بایـد بـه دنبـال علایـم و نشـانه هـای نورولوژیک بود(۱۴). در بیمار گـزارش شـده نیـز شـروع تظاهرات بیماری باعلائم سایکوتیک و به دنبـال آن هـم پوشانی باعلایم حسی وحرکتی در دوره‌ای از سیر بیماری مشاهده شد ولی به علت بارز بودن علائم سایکوتیک بـه سـایر علائـم مولتیپـل اسـکلروزیس توجـه کـافی نشـد. همان‌طور که ذکر شد معمولاً درصد کمی از ایـن افـراد علائم سـایکوتیک را در طـول بیمـاری بـروز مـی‌دهنـد. Choi و همکاران توهمات بویایی و هذیان‌های پارانوئیـدی را بعد از ۱۳ سـال در انـواع relapse-remitting بیمـاری MSگـزارش کـرده‌انـد(۴). Gondim و همکـاران یـک بیمـار مبـتلا بـه مولتیپـل اسـکلروزیس را گـزارش کـرده اندکه به صورت موقتی و گذرا دچار افزایش میل جنسی و افزایش لیبیدو شده است و در زمینه علائـم روان‌پزشـکی سـایکوتیک بـوده و در تصـویربرداری درگیـری لـوب فرونتال را نشان داده است(۶). بیمار گزارش شـده نیـز در دوره‌ای از سـیر بیمـاری علائـم افـزایش میـل جنسـی و افزایش لیبیدو را نشـان داده اسـت. در مطالعـه‌ای کـه در دانشـگاه کلمبیـا بـر روی ۲۷۲۰ پـذیرش بیمارسـتانی در بخش روان پزشکی انجام شـد ۱۰ نفـر مبـتلا بـه مولتیپـل اسکلروزیس را یافتند و بـر اسـاس معیارهـای تشخیصـی DSM-III مورد بررسی قرار دادند.۷ نفر از ایـن بیمـاران سـابقه پـذیرش قبلـی روان پزشـکی , قبـل از تشـخیص مولتیپل اسکلروزیس داشتند.۴ نفر از ۷ نفر مذکور علایم نورولوژیکی داشتند که مشخصـه مولتیپـل اسـکلروزیس نبود.۳ نفر از این ۴ نفر نیز با علایم مانیای سـایکوتیک و نفر چهارم با علایم کاتاتونیا بستری شده بودند(۱۵). بیمار گزارش شده و موارد اشاره شـده در سـایر مطالعـات نیـز نشان می دهند که علایم سایکوتیک می توانند به عنـوان تظاهرات اولیه مولتیپل اسکلروزیس باشند.

در بعضی گزارشات بیمارانی معرفی شدند که مانند بیمار گزارش شده حاضر در حملـه اول بـه علـت علایـم سایکوتیک یا خلقی ,یک تشـخیص روان‌پزشـکی بـرای بیمار مطرح می‌شود و تحت درمان قـرار مـی‌گیـرد و در بروز مجدد حملات با تـابلوی سـایکوز یـا مانیـا مولتیپـل اسکلروزیس تشخیص داده می‌شود(۱۶).

نکته قابل توجـه در بیمـار فـوق وجـود پـلاک‌هـای دمیلینه و ضایعات در اطراف بطـن‌هـای مغـزی در ناحیـه تمپورال در تصویربرداری بـوده اسـت. در مطالعـاتی کـه بین بیماران مولتیپل اسکلروزیس با علائم سـایکوتیک و بـدون ایـن علائـم انجـام شـد؛ دربیمـاران MS بـا علائـم سایکوتیک ضـایعات اطـراف بطنـی خصوصـاً در ناحیـه

شاخ تمپورال دیده شده است و یک ارتباط اتیولوژیکال واحد بین روند پروسه MS و سایکوز گزارش شده است(۷). طبق گزارشات موجود عموماً علائم روان پزشکی بیماران MS با درگیری نواحی پری ونتریکولار در ارتباط بوده است(۸). در مراقبت و درمان علائم سایکوز در بیماران مولتیپل اسکروزیسمشکلاتی وجود دارد. چرا که تجویز استروئید می‌تواند علائم سایکوز را بدتر کند. هرچند مطالعات در این زمینه متناقض بوده است(۱۱). هم چنین بعضی گزارشات از کاربرد موفقیت‌آمیز آنتی‌سایکوتیک‌های آتیپیک خبر داده‌اند(۱۲). در بیمار گزارش شده علائم تا حدودی به وسیله هالوپریدول کنترل شد و با شروع اینترفرون بهبودی نسبی در علائم ایجاد شد.

بیمار به مدت ۱۰ ماه پی گیری (Follow-up) شد و در این مدت علائم با مصرف هالوپریدول و درمان متناوب مولتیپل اسکلروزیس در کنترل نسبی قرار داشت. در بعضی گزارشات دیگر نیز آمده است که در صورت وجود علائم سایکوتیک در شروع بیماری مولتیپل اسکلروزیس پاسخ به درمان مطلوب نبوده و بهبودی کامل حاصل نمی‌شود. اگر چه مولتیپل اسکلروزیس بیماری شایعی نیست و بروز سایکوز به عنوان تظاهر اولیه علایم حمله بیماری اتفاق نادری است ولی لزوم شناخت این بیماری و توجه به آن برای روان پزشکان در تشخیص افتراقی خصوصا" زمانی که علایم نورولوژیک در معاینه وجود دارد, حایز اهمیت است.

در پایان می‌توان نتیجه گیری کرد که در یک بیمار با اپی‌زود اولیه سایکوز توجه به مسائل نورولوژیک و معاینه اولیه نورولوژی بسیار مهم است و در صورت پیدا کردن یا حتی پیدا نکردن علائم نورولوژیک ارزیابی‌های پاراکلینیکی وجه مهمی از روند تشخیصی می‌باشد.

References

1. Aminoff M, Simon R, Greenberg D. Clinical neurology. 7th ed. New York: Mc Graw Hill; 2009.
2. Fauci A, Braunwald E, Kasper D, Hauser S, Longo D, Jameson J, et al. Harrison internal medicine. 17th ed. New York: Mc Graw Hill; 2008.
3. Sadock BJ, Kaplan HI, Sadock VA. Kaplan & Sadock's Comprehensive Text book of psychiatry. 9th ed. Baltimore: Lippincott Williams & Wilkins. 2012.
4. Choi JH, Preuss UW. Relapsing- remitting type multiple sclerosis with olfactory hallucinosis and secondary delusions. BMJ Case Rep 2009; (10): 1552.
5. Haussleiter IS, Brüne M, Juckel G. Psychopthology in multiple sclerosis diagnosis, prevalence and Treatment. Ther Adv Neurol Disord 2009; 2(1): 13-29.
6. Gondim FA, Thomas FP. Episodic hyperlibidinism in multiple sclerosis. Mult Scler 2001; 7(1): 67-70.
7. Feinstein A, Boulay G, Ron MA. Psychotic illness in multiple sclerosis. A clinical and magnetic resonance imaging study. Br J Psychiatry 1992; 161: 680-685.
8. Jefferis K. The neuropsychiatry of multiple sclerosis. Advances in psychiatric Treatment 2006, 12(3): 214-220.
9. Lo Fermo S, Barone R, Patti F, Laisa P, Cavallaro TL, Nicoletti A, et al. Outcome of psychiatric symptoms presenting at onset of multiple sclerosis: a retrospective study. Mult Scler 2010; 16(6): 742-748.
10. Aggarwal A, Sharma D, kumar R, Sharma R. Acute psychosis as the Initial presentation of MS. Int MS J 2011; 17(2): 54-57.
11. Mendhekar DN, Mehta R, Puri V. Successful steroid Therapy in multiple sclerosis

presented as Acute psychosis. J Assoc Physicians India 2004; 52: 512-513.

12. Chong SA, Ko SM. Clozapine Treatment of psychosis associated with multiple sclerosis. Can J Psychiatry 1997; 42(1): 90-91.
13. Jongen PJ. Psychiatric onset ofmultiple sclerosis. J Neurol Sci 2006; 245(1-2): 59-62.
14. Felgenhauer K. Psychiatric disorders in the encephalitic form of multiple sclerosis. J Neurol 1990; 237(1): 11-18.
15. Pine DS, Douglas CJ, Charles E, Davies M, Kahn D. Patients with multiple sclerosis presenting to psychiatric hospital. J Clin Psychiatry 1995; 56(7): 297-306
16. Kawasaki S, Nara T. Hamano S, Okuyama M, Okafuji T, Imai M, et al. A Case of multiple sclerosis with recurrent episodes of psychiatric symptoms. No To Hattatsu 2001: 33(1): 49-52.