ORIGINAL ARTICLE

Toxicity of Silver Nanoparticles on ALT, AST, ALP and Histopathological Changes in NMRI Mice

Bagher Seyedalipour[1],
Ameneh Arefifar[2],
Ramazan Khanbabaee[3],
Seyed Mohammad Hoseini[4]

[1]Assistant Professor, Department of Cellular and Molecular Biology, Faculty of Basic Sciences, University of Mazandaran, Babolsar, Iran
[2]MSc in Cellular and Molecular Biology, Faculty of Biology, Islamic Azad University, Qaemshahr Branch, Qaemshahr, Iran
[3]Assistant Professor, Department of Cellular and Molecular Biology, Faculty of Biology, Islamic Azad University, Qaemshahr Branch, Qaemshahr, Iran
[4]Assistant Professor, Department of Veterinary Pathobiology, Faculty of Veterinary Medicine, Islamic Azad University, Babol Branch, Babol, Iran

(Received November 30, 2014 ; Accepted May 5, 2015)

Abstract

Background and purpose: Despite the widespread use of silver nanoparticles, there are concerns about their biological effects on the environment and human health. The aim of this study was to investigate the cytotoxic effect of Ag^+ nanoparticles on liver tissue and enzyme activities in NMRI mice.

Materials and methods: In this experimental study, thirty five female NMRI mice were randomly divided into one control group and four experimental groups (n=7 per group). The mice in experimental groups were injected with silver nanoparticles at different concentrations (50, 100, 200, and 400 mg/kg intraperitoneally, every other day). Blood samples were taken from the inner corners of the eyes of mice and after separating the serum, liver enzyme activities were analyzed. Then, all animals were euthanized via cervical dislocation and tissue samples were stained with hematoxylin and eosin for histopathology evaluation. Statistical analysis was performed using SAS software.

Results: Histopathological examination showed that different concentrations of Ag+ nanoparticles resulted in mild to severe injury (necrosis, inflammatory cell infiltration, and vacuolar degeneration) in the liver. The activity of liver enzymes significantly increased in all groups at 400 mg/kg concentration compared to that of the control group.

Conclusion: Our findings indicated that exposure to different concentrations of Ag+ nanoparticles can cause severe damages in the mice liver and increase serum enzyme activities.

Keywords: NMRI mice, silver nanoparticles, transaminase, necrosis, inflammatory cell infiltration

J Mazandaran Univ Med Sci 2015; 25(124): 183-193 (Persian).

پژوهشی

مجله دانشگاه علوم پزشکی مازندران
دوره بیست و پنجم شماره ۱۲۴ اردیبهشت سال ۱۳۹۴ (۱۹۳-۱۸۳)

بررسی سمّیت نانوذرات نقره بر آنزیم های ALT، AST، ALP و تغییرات هیستوپاتولوژی کبد در موش نژاد NMRI

باقر سید علیپور[۱]
آمنه عارفی فر[۲]
رمضان خان بابایی[۳]
سید محمد حسینی[۴]

چکیده

سابقه و هدف: با وجود استفاده گسترده از نانوذرات نقره نگرانی در مورد اثرات بیولوژیکی آن‌ها روی محیط زیست و سلامت انسان وجود دارد. هدف از این مطالعه بررسی اثر سمّیت نانو ذرات نقره بر فعالیت آنزیم های کبدی و بافت کبد موش نژاد NMRI می‌باشد.

مواد و روش‌ها: در این مطالعه تجربی، ۳۵ سر موش ماده نژاد NMRI به طور تصادفی به ۵ گروه شامل یک گروه کنترل و چهار گروه تیمار تقسیم شدند. به موش‌های گروه تیمار، نانو ذره نقره با غلظت‌های ۵۰، ۱۰۰، ۲۰۰ و ۴۰۰ میلی‌گرم بر کیلوگرم به صورت داخل صفاقی تزریق شد (یک روز درمیان). پس از خون‌گیری از گوشه داخلی چشم و جداکردن سرم، میزان فعالیت آنزیم‌های کبدی آنالیز شد. در انتهای مطالعه، تمامی حیوانات به وسیله جابه‌جایی مهره گردن کشته شدند و نمونه‌های بافتی برای ارزیابی هیستولوژی با هماتوکسیلین و ائوزین رنگ‌آمیزی شدند. آنالیز آماری با استفاده از SAS انجام شد.

یافته‌ها: بررسی هیستولوژی نشان داد که نانو ذرات نقره سبب آسیب خفیف تا شدید کبد (نکروز، دژنرسانس واکوئولی، ارتشاح سلول‌های آماسی) در غلظت‌های مختلف شد. نتایج نشان داد که فعالیت آنزیم‌های کبدی در مقایسه با گروه کنترل در همه گروه‌ها در غلظت ۴۰۰ میلی‌گرم بر کیلوگرم به طور معنی‌داری افزایش یافت.

استنتاج: یافته‌های حاصل از این مطالعه نشان داد که قرار گرفتن در معرض غلظت‌های مختلف نانو ذره نقره می‌تواند سبب ایجاد صدمات شدید در کبد موش سوری و افزایش فعالیت آنزیم های سرم شود.

واژه های کلیدی: موش NMRI، نانو ذره نقره، ترانس آمیناز، نکروز، ارتشاح سلول های آماسی

مقدمه

فن‌آوری نانو ایجاد مواد عملکردی، دستگاه‌ها و سیستم‌ها از طریق درک و کنترل مواد در مقیاس ۱ تا ۱۰۰ نامتراست(۱). اندازه در حد نانومتر به دلیل افزایش نسبت سطح به حجم به ماده خواص فیزیکی، شیمیایی، مکانیکی، الکتریکی و مغناطیسی ویژه و منحصر به فردی می‌دهد و این موضوع باعث می‌شود تا نانو مواد در

مولف مسئول: باقر سیدعلیپور– بابلسر: دانشگاه مازندران، دانشکده علوم پایه E-mail: b.alipour81@gmail.com
۱. استادیار، گروه زیست سلولی و مولکولی، دانشکده علوم پایه، دانشگاه مازندران، بابلسر، ایران
۲. کارشناس ارشد، گروه زیست سلولی و مولکولی، دانشکده زیست شناسی، دانشگاه آزاد اسلامی واحد قائم شهر، قائم شهر، ایران
۳. استادیار، گروه زیست سلولی و مولکولی، دانشکده زیست شناسی، دانشگاه آزاد اسلامی واحد قائم شهر، قائم شهر، ایران
۴. استادیار، گروه پاتوبیولوژی دامپزشکی، دانشکده دامپزشکی، دانشگاه آزاد اسلامی واحد بابل، بابل، ایران
تاریخ دریافت : ۱۳۹۳/۹/۹ تاریخ ارجاع جهت اصلاحات : ۱۳۹۳/۱۱/۲۰ تاریخ تصویب : ۱۳۹۴/۲/۱۵

زمینه‌های مختلف کاربرد جدیدی پیدا کنند(۲). امروزه به مدد فن‌آوری نانو ساخت ذرات نقره در ابعاد نانو میسر گشته است. درسال‌های اخیر استفاده از ترکیبات حاوی نقره مثل کلوئید نقره، پوشش‌های نقره و نانوذرات نقره به عنوان مواد ضدباکتریایی بسیار قوی توجه صنایع گوناگونی مانند پزشکی، آرایشی، بسته بندی غذا، پوشاک و لوازم خانگی را به نقره جلب کرده است(۴،۳) با وجود استفاده گسترده از نانوذرات نقره، هنوز هم اطلاعات کمی در مورد اثرات بیولوژیکی آن‌ها روی محیط زیست و سلامت انسان وجود دارد(۵). مطالعات متعدد حیوانی نشان داد که نانوذرات می‌توانند از طریق تزریق زیر جلدی، استنشاقی و خوراکی در گردش خون انتقال و به چند اندام از جمله کبد، کلیه، طحال، گره های لنفاوی و مغز استخوان توزیع شوند(۶). نتایج مطالعه‌ای دیگر نشان داد که نانوذرات دارای اثرات منفی بر روی دستگاه تنفس، دستگاه تولید مثلی مردان و سیستم عصبی هستند(۷).

یکی از رویکردهای استفاده از نانوذرات در علم پزشکی، کاربرد وریدی و ورود مستقیم آن‌ها به جریان خون و تداخل نانوذرات با جریان خون است. نانوذرات در ابتدای تزریق ممکن است با سلول‌ها و پروتئین‌های پلاسمای خون روبرو شوند. اتصال به پروتئین‌های پلاسما نقش مهمی را در تعیین درجه تجمع درون‌تنی نانوذرات و میزان جذب توسط تک سلول‌های فاگوسیتی ایفا می‌کند(۸). نانوذرات برای هر بافتی که در نظر گرفته شده باشند، ابتدا باید از خلال پوشش داخلی عروق عبور کنند تا بتوانند از خون خارج شوند. نفوذ مولکول‌های کوچک و بزرگ از پوشش بافت‌های سالم از خلال روزنه های کوچک موجود در بین سلول‌های پوششی بافت عروقی با اندازه ای در حد Å ۴۵ و یا بزرگ‌تر در حدود Å ۲۵۰ انجام می‌شود. این مطلب نشان می‌دهد که ذرات بزرگ‌تر از حدود ۲۵ نانومتر به‌راحتی توانایی عبور از خلال پوشش‌های عروقی را ندارند(۹). ساختار پوششی عروق در کبد و طحال دارای پنجره‌هایی (fenestration) با قطر ۱۰۰ نانومتر هستند که برای ورود ذرات بزرگتر سازگار شده‌اند. این ویژگی به همراه حضور فراوان فاگوسیت‌های تک سلولی دلیل واضح برای تجمع نانوذرات در آن‌ها است(۱۰).

با توجه به این که بیش‌تر سموم وارد شده به بدن وارد کبد می‌شوند، در این مطالعه تغییرات بافتی و آنزیم‌های کبدی متعاقب تزریق نانوذرات نقره مورد بررسی قرارگرفت. در اثر ضایعات بافتی بسیاری از آنزیم‌ها از سلول‌ها خارج شده و وارد جریان خون می‌شوند ولی فقط تعداد کمی از این آنزیم‌ها در تشخیص بیماری‌ها مورد آزمایش و مطالعه قرار می‌گیرند و انتخاب نوع آنزیم به محل ضایعه و نوع بیماری بستگی دارد. مهم‌ترین آنزیم‌های کبدی شامل آسپارتات آمینوترانسفراز (AST)، آلانین آمینو ترانسفراز (ALT) و آلکالین فسفاتاز (ALP) هستند. آسپارتات آمینوترانسفراز به مقادیر قابل توجه در سیتوپلاسم بافت‌های قلب و کبد وجود دارد و در موارد آسیب نسجی به سرم راه می‌یابد و هم‌چنین تغییرات آنزیم آلانین آمینو ترانسفراز عموما به موازات آسپارتات آمینوترانسفراز صورت می‌گیرد(۱۲،۱۱). آلکالین فسفاتازها به آن دسته از فسفاتازها اطلاق می‌شود که در pH قلیایی فعالیت می‌کنند. این آنزیم در غشای سلول جای دارد و در انسداد مجاری صفراوی سطح آن در سرم بالا می‌رود. بنابراین این آنزیم‌ها اهمیت بالینی دارند و در ارزیابی نحوه عملکرد سلول‌های کبدی به عنوان تست‌های استاندارد از آن‌ها استفاده می‌شود. سمّیت سلولی نانوذرات نقره را به چندین مکانیسم نسبت داده‌اند از جمله حل و یا انتشار یون های نقره از نانوذرات، اختلال در یکپارچگی غشای سلولی، استرس اکسیداتیو، آسیب به ساختمان پروتئین یا DNA، تولید گونه‌های اکسیژن فعال (ROS) و مرگ برنامه‌ریزی شده سلول(۱۳). یکی از چالش مهم در موفقیت نانو ذرات، پاک‌سازی سریع آن‌ها از خون طی حمل سیستمیک از طریق سیستم رتیکولواندوتلیال می‌باشد. بنابراین جهت اپتیمایز کردن آن‌ها فاکتورهایی که بر کلیرانس و توزیع

زیستی نانو ذرات اثر می گذارند بایستی مد نظر قرار گیرد. لذا با استفاده از روش هدف گیری غیر فعال و کاهش اندازه نانوذرات، ذرات توانایی بیش‌تری برای گریز از مکانیسم‌های دفعی بدن دارند(۱۴). در ارتباط با خصوصیات مختلف نانوذره نقره بر اساس اندازه و توزیع متفاوت نانوذره نقره ۲۰ نانومتری مطالعات مختلفی انجام شد(۱۰). همچنین پلیمرهای با گروه‌های قطبی مانند پلی وینیل پیرولیدون به عنوان پوشش نانوذره نقره (به سبب نقش پایدارکننده نانوذرات در محلول کلوییدی، انحلال پذیری در آب و سمّی نبودن) به طور گسترده ی در حوزه زیست پزشکی استفاده می شود. بنابراین در این تحقیق بر آن شدیم از نانوذره ۲۰ نانومتری با پوشش پلی وینیل پیرولیدون استفاده شود. باتوجه به کاربردهای زیاد نانوذرات در صنایع مختلف و وجود فرضیه‌های زیادی در زمینه تاثیرات مخرب نانو ذرات بر روی موجودات زنده، در این پژوهش به بررسی اثر سمّیت نانو ذرات نقره ۲۰ نانومتری بر میزان فعالیت آنزیم‌های ترانس آمیناز کبدی و تغییرات ساختاری و هیستوپاتولوژی بافت کبد موش نژاد NMRI پرداختیم.

مواد و روش ها

نانوذره نقره مورد استفاده در این آزمایش از شرکت نانوسونی (Nanosany Company, Mashhad, Iran) تهیه شد که به شکل کلوئید سیاه رنگ با ذراتی به ابعاد ۲۰ نانومتر و درصد خلوص ۹۹/ ۹۹ درصد می‌باشد. نانوذره نقره استفاده شده در این آزمایش با پلی وینیل پیرولیدون (0.2 wt PVP) پوشیده شده که به عنوان سورفکتانت عمل می کند. پلی‌وینیل پیرولیدون به سبب خواص محافظتی و پایدارکنندگی زیاد، زیست سازگاری و فعالیت ضدباکتری به طور گسترده ای در حوزه زیست پزشکی و صنایع داروسازی استفاده می‌شود(۱۵). تصاویر پراش اشعه ایکس (XRD) نانوذره نقره در تصویر شماره ۱ نشان داده شده است. هم‌چنین تصویر اندازه نانو ذره با میکروسکوپ الکترونی عبوری (TEM) در تصویر شماره ۲ و منحنی توزیع اندازه نانوذرات نقره مورد استفاده حاصل از تصویر میکروسکوپی در تصویر شماره ۳ و مشخصات کامل نانو ذره در جدول ۱ نشان داده شده است.

جدول شماره ۱: مشخصات نانو ذره نقره

نوع نانوذره	اندازه نانوذره	سطح ویژه	درصد خلوص	شکل ظاهری	چگالی واقعی
نانو ذره نقره	۲۰ نانومتر	۱۸-۲۲ m^2/g	۹۹/ ۹۹ درصد	سیاه	۱۰/۵ g/m^3

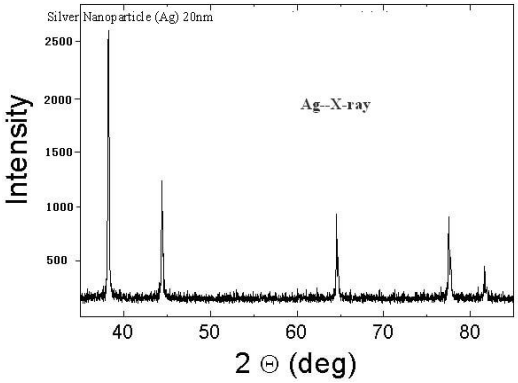

تصویر شماره ۱: تصویر پراش اشعه ایکس(XRD)از نانوذره نقره.



تصویر شماره ۲: تصویر نانوذره نقره توسط میکروسکوپ الکترونی عبوری

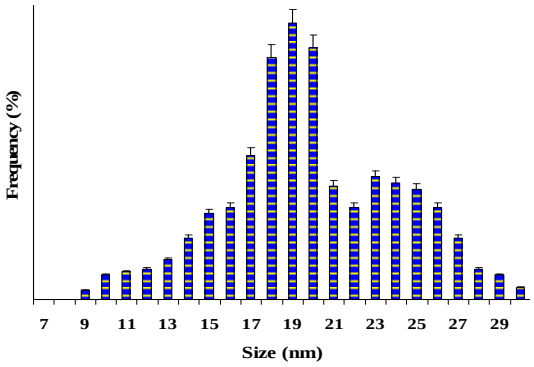

تصویر شماره ۳: منحنی توزیع اندازه نانوذرات نقره مورد استفاده حاصل از تصویر میکروسکوپی

این مطالعه به صورت تجربی بر روی ۳۵ سر موش ماده نژاد NMRI انجام شد. این حیوانات از انستیتو پاستور آمل خریداری و به منظور آماده‌سازی برای آزمایش به مدت دو هفته در اتاق حیوانات در قفس های مخصوص در رطوبت مناسب(۷۰-۵۰) و درجه حرارت مناسب آزمایشگاهی (۲±۲۳ درجه سانتی گراد) و نور کافی (۱۲ ساعت روشنایی و ۱۲ ساعت تاریکی) نگهداری شدند. حیوانات آزمایشگاهی با میانگین وزنی ۲۵ تا ۳۵ گرم بودند و به پنج گروه هفت تایی (یک گروه کنترل و چهار گروه تیمار) تقسیم شدند. در ابتدا غلظت های مورد نظر از کلوئید نانوذرات نقره به وسیله آب مقطر دیونیزه تهیه شد. سپس در شرایط استریل، نیم سی سی از نانو ذره نقره به صورت داخل صفاقی(IP) به هر موش تزریق گردید. پس از جفت‌گیری و مشاهده پلاک واژنی، روز صفر حاملگی در نظر گرفته شد.به گروه‌های تیمار کلوئید نانوذرات نقره با قطر ۲۰ نانومتر و با غلظت ۵۰، ۱۰۰، ۲۰۰ و ۴۰۰ میلی‌گرم بر کیلوگرم به صورت یک روز درمیان با حجم نیم سی سی و با سرنگ انسولینی و به گروه کنترل نیم سی‌سی آب مقطر دیونیزه تزریق شد.

در روز ۱۷ بارداری، ابتدا خونگیری از گوشه داخلی چشم حیوانات با کمک لوله مویینه انجام گرفت. خون گرفته شده به مدت ۱۵ دقیقه با دور ۳۰۰۰ سانتریفوژ شده تا سرم از لخته جدا شود. سنجش فعالیت آنزیم کبدی آسپارتات آمینو ترانسفراز (AST) با استفاده از کیت آنزیمی CO بیوشیمی (شرکت پارس آزمون lot no. ۹۲۰۰۳)، آلانین آمینو ترانسفراز (ALT) با استفاده از کیت آنزیمی CO بیوشیمی (شرکت پارس آزمون lot no. ۹۲۰۰۵)، الکالین فسفاتاز (ALP) با استفاده از کیت آنزیمی CO بیوشیمی (شرکت پارس آزمون lot no. ۹۲۰۰۵) و توسط روش پیشنهادی فدراسیون بین المللی شیمی بالینی (IFCC) با کمک دستگاه اتوآنالایزر COBAS MIRA انجام شد. جهت بررسی هیستوپاتولوژی در روز ۱۷ بارداری موش‌ها به روش جابجایی مهره‌های گردنی کشته شدند. سپس کبد موش‌ها خارج و تشریح شده و در درون ظروف پاتولوژی محتوی محلول بوئن تثبیت شدند. مراحل پاساژ بافتی، تهیه بلوک های پارافینی و تهیه برش‌های ۵ میکرونی انجام شد و به روش هماتوکسیلین- ائوزین (H&E) رنگ‌آمیزی و با میکروسکوپ نوری ارزیابی صورت گرفت. داده‌ها توسط برنامه آماری SAS مورد تجزیه و تحلیل قرار گرفتند و اختلاف در سطح احتمال $p\leq ۰/۰۵$ معنی‌دار در نظر گرفته شد.

یافته ها

در مطالعه حاضر سمّیت نانوذرات نقره بر کبد موش نژاد NMRI مورد ارزیابی قرار گرفت. در بررسی آنزیم‌های کبدی نتایج این مطالعه تغییرات قابل ملاحظه‌ای را در میزان آنزیم‌های AST، ALT و ALP نشان داد. همان‌طوری که در نمودار شماره ۱ مشاهده می‌شود فعالیت آنزیم AST در غلظت‌های ۲۰۰ و ۴۰۰ میلی‌گرم بر کیلوگرم افزایش یافت و این افزایش در غلظت ۴۰۰ میلی‌گرم بر کیلوگرم تغییرات معنی‌داری را نسبت به کنترل در سطح احتمال کم‌تر از پنج صدم نشان داد. در بررسی میزان فعالیت آنزیم ALT تغییرات معنی‌داری با افزایش غلظت نانوذره نقره مشاهده نشد به‌طوری که فقط در غلظت ۴۰۰ میلی‌گرم بر کیلوگرم افزایش مشاهده شد که نسبت به گروه‌های تیمار و کنترل معنی‌دار نبود (نمودار شماره ۲). فعالیت آنزیم ALP نیز در تمامی گروه‌ها نسبت به گروه کنترل افزایش یافت و این افزایش در غلظت‌های ۱۰۰، ۲۰۰ و ۴۰۰ میلی‌گرم بر کیلوگرم تغییرات معنی‌داری را در سطح احتمال کم‌تر از پنج صدم نشان داد(نمودار شماره ۳).

فعالیت آنزیم AST در گروه‌های تیمار ۲۰۰ و ۴۰۰ میلی‌گرم بر کیلوگرم نسبت به کنترل افزایش یافت. فقط در غلظت ۴۰۰ میلی‌گرم بر کیلوگرم تفاوت معنی‌داری در سطح احتمال کم‌تر از پنج صدم با گروه کنترل مشاهده شد. مقادیر به صورت میانگین ± انحراف معیار

بیان گردید. تفاوت در سطح احتمال $p <۰/۰۵$ معنی‌دار در نظر گرفته شد.

فعالیت آنزیم ALT در تمامی گروه‌ها نسبت به گروه کنترل افزایش یافت اما نسبت به کنترل معنی‌دار نبود. مقادیر به صورت میانگین ± انحراف معیار بیان گردید. تفاوت در سطح احتمال p <۰/۰۵ معنی دار در نظر گرفته شد.

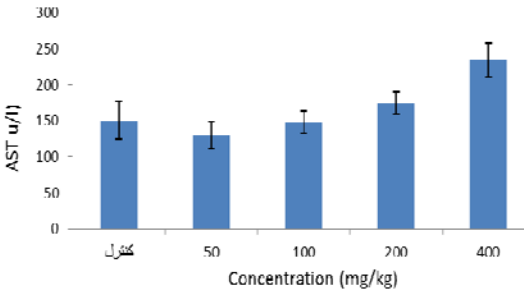

نمودار شماره ۱: بررسی تغییرات آنزیم AST پس از تیمارسازی با دوزهای مختلف نانوذره نقره در موش نژاد NMRI.

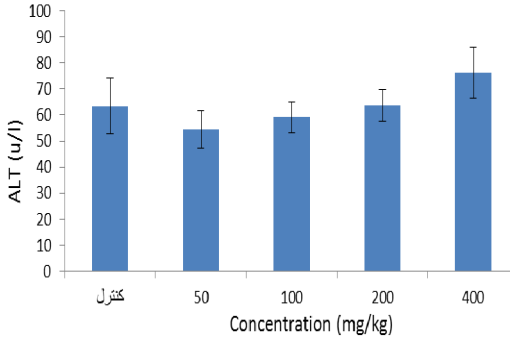

نمودار شماره ۲: بررسی تغییرات آنزیم ALT پس از تیمارسازی با دوزهای مختلف نانوذره نقره در موش نژاد NMRI.

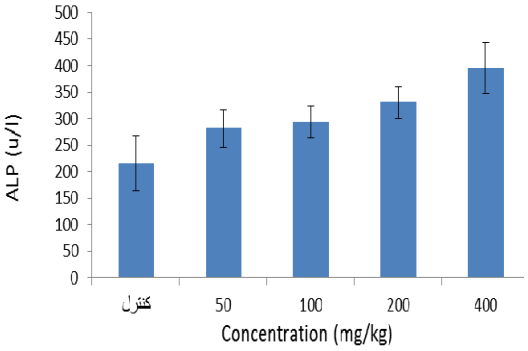

نمودار شماره ۳: بررسی تغییرات آنزیم ALP پس از تیمارسازی با دوزهای مختلف نانوذره نقره در موش نژاد NMRI.

فعالیت آنزیم ALP در تمامی گروه‌ها نسبت به گروه کنترل افزایش یافت. گروه‌های تیمار ۱۰۰، ۲۰۰ و ۴۰۰ میلی‌گرم بر کیلوگرم تغییرات معنی‌داری را در سطح احتمال کم‌تر از پنج صدم با کنترل نشان دادند. مقادیر به صورت میانگین ± انحراف معیار بیان گردید. تفاوت در سطح احتمال p <۰/۰۵ معنی دار در نظر گرفته شد.

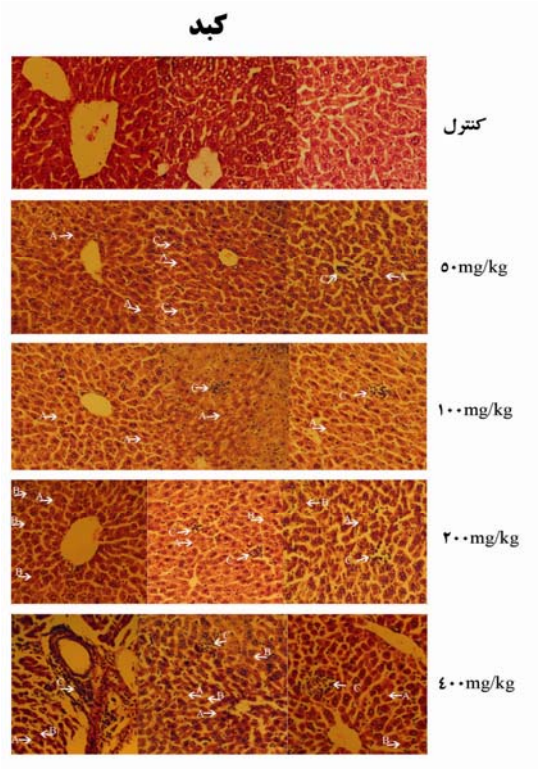

تصویر شماره ۴: مقاطع بافتی کبد موش NMRI بعد از مواجهه با غلظت های مختلف نانوذره نقره ۲۰ نانومتری

الف) گروه کنترل. بافت نرمال کبد. رنگ‌آمیزی H&E. بزرگنمایی ۴۰x؛ ب) گروه تیمار ۵۰ mg/kg (A: نکروز؛ C: انفیلتراسیون سلول‌های آماسی با بزرگ‌نمایی 40X)؛ ج) گروه تیمار ۱۰۰ mg /kg (A: نکروز؛ C: انفیلتراسیون سلول های آماسی با بزرگ‌نمایی 40X)؛ و) گروه تیمار ۲۰۰mg/kg (A: نکروز؛ B:دژنرسانس واکوئلی؛ C: انفیلتراسیون سلول‌های آماسی با بزرگ‌نمایی ۴۰x)؛ ه) گروه تیمار ۴۰۰ mg /kg (A: نکروز؛ B:دژنرسانس واکوئلی؛ C: انفیلتراسیون سلول‌های آماسی با بزرگنمایی 40X).

نتایج مشاهدات تشریحی کبد در گروه تیمار با دوز ۵۰ ، ۱۰۰ ، ۲۰۰ و ۴۰۰ میلی‌گرم بر کیلوگرم به ازای هر کیلوگرم وزن بدن نانوذره نقره، طیفی از تغییرات

پاتولوژیک از جمله نکروز و انفیلتراسیون سلول‌های آماسی و دژنرسانس واکوئلی را نشان داد (تصویر شماره ۱ و جدول شماره ۲). هیستولوژی بافت کبد در موش‌های گروه کنترل و گروه‌های تیمار هیچ‌گونه تغییر پاتولوژیک در ارتباط با پر خونی را نشان نداد. با این وجود، ضایعات بافت کبد در گروه تیمار با دوز ۱۰۰، ۲۰۰ و ۴۰۰ میلی‌گرم بر کیلوگرم با افزایش غلظت نانوذره نقره بیش‌تر شد به طوری که آسیب‌ها با شدت بیش‌تری مشاهده گردید (خفیف به شدید) (تصویر شماره ۱ و جدول شماره ۲).

جدول شماره ۲: مقایسه شدت تغییرات هیستوپاتولوژیک کبد بعد از مواجهه با دوز های مختلف نانوذره نقره در موش نژاد NMRI

آسیب ها / غلظت ها	پرخونی	نکروز	ارتشاح سلول های آماسی	دژنرسانس واکوئلی
گروه کنترل	-	-	-	-
۵۰ mg/kg	-	*	*	*
۱۰۰mg/kg	-	*	**	**
۲۰۰mg/kg	-	**	**	**
۴۰۰mg/kg	-	***	***	**

عدم مشاهده تغییرات بافتی(ساختار طبیعی)؛
* آسیب خفیف (mild)؛
** آسیب ملایم (moderate)؛
*** آسیب شدید (severe).

بحث

با استفاده گسترده از نانوذرات نقره در محصولات مصرفی مواجهه بدن با نقره در حال افزایش است. به منظور استفادهٔ گسترده‌تر در پزشکی، مسئله سمّیت بالقوه نانوذرات نیاز به بررسی کامل‌تری دارد. نتایج مطالعات نشان داده است که اندازه، شکل و سطح پوشش نانوذره نقره نقش مهمی در سمّیت زیست محیطی آن دارد به طوری که با تغییر هر کدام از این عوامل میزان سمّیت تغییر خواهد کرد(۱۷،۱۶). این نگرانی به این دلیل می باشد که نانوذرات نقره به دلیل داشتن اندازهٔ کوچک می توانند دستیابی بیش‌تری به بافت‌ها، سلول‌ها و مولکول‌های زیستی درون بدن انسان داشته باشند(۱۸). تجمع نانوذرات نقره در سیتوپلاسم و هسته سلول‌ها و همچنین القاء استرس اکسیداتیو درون سلولی در سلول‌های سرطان کبد انسان HepG2 گزارش شده است(۱۹). نتایج مطالعات نشان داده است که پوشش سطحی نانوذره تاثیری زیادی در میل ترکیبی نانوذره نقره به سطح سلول و آزاد شدن یون نقره دارد(۲۰).

Nguyen و همکاران در سال ۲۰۱۳ گزارش کردند که نانوذره نقره با پوشش PVP در مقایسه با نانوذره نقره با پوشش سیترات با اندازه یکسان سمّیت کم‌تری دارد(۲۱). در مطالعه حاضر تاثیر ۴ غلظت نانوذرات نقره با قطر ۲۰ نانومتر (۵۰، ۱۰۰، ۲۰۰ و ۴۰۰ میلی‌گرم بر کیلوگرم) بر بافت کبد و میزان فعالیت آنزیم‌های سرم در ارتباط با کبد (ALP، ALT و AST) از طریق تزریق درون صفاقی مورد بررسی قرار گرفت. بر اساس نتایج بیوشیمیایی این مطالعه، مواجهه موش‌های سوری با غلظت‌های مختلف نانوذره نقره در مقایسه با گروه کنترل، به خصوص در غلظت بالا، موجب افزایش معنی‌دار مقادیر آنزیم‌های سرمی ALP، ALT و AST شد. ALT و AST جزء آنزیم‌های غیرعملکردی پلاسما هستند که به‌طور طبیعی در سلول‌های برخی از اندام‌ها از جمله کبد قرار گرفته‌اند. یکی از دلایل افزایش سطح سرمی این آنزیم‌ها ممکن است تغییر در نفوذپذیری غشای پلاسمایی سلول‌های کبدی و یا صدمات سلولی حاصل از قرار گرفتن در معرض نانوذره نقره باشد. بنابراین مانیتورینگ نشت آنزیم‌های کبدی به داخل خون، ابزار بسیار مفیدی در مطالعات آسیب کبدی با نانوذره نقره می‌باشد. در مطالعه Park و همکاران تجویز خوراکی نانوذره نقره به موش ICR در طی ۲۸ روز باعث افزایش آنزیم‌های ALP، ALT و AST شد به طوری که در غلظت بالای نانوذره نقره این تغییرات معنی دار بود که با نتایج مطالعه ما همخوانی دارد(۲۲). Adeyemi و همکاران در سال ۲۰۱۴ گزارش کردند که مصرف خوراکی نانوذره نقره در موش نژاد ویستار باعث کاهش معنی‌دار آنزیم ALT و AST در غلظت ۱۰۰ mg/kg شد که با نتایج مطالعه ما مطابقت ندارد(۲۳). Naghsh و همکاران گزارش کردند

که تزریق درون صفاقی نانوذره ۴ نانومتری در موش نژاد ویستار باعث بیش‌ترین آسیب به سلول کبدی در دوز ۵۰ ppm شد، در صورتی که در غلظت ۱۰۰، ۲۰۰ و ۴۰۰ ppm تغییر معنی‌داری در آنزیم ALT حاصل نشد(۲۴) که با نتایج مطالعه ما در غلظت ۵۰ ppm همخوانی ندارد. در راستای نتایج مطالعه ما، Awashti و همکاران در سال ۲۰۱۵ گزارش کردند که تجویز دوزهای ۵۰ و ۱۰۰ میلی گرم بر کیلو گرم نانوذره نقره به روش خوراکی (گاواژ) به موش آلبینو باعث افزایش آنزیم‌های ALP،ALT و AST و همچنین تغییرات هیستوپاتولوژی خفیفی مانند پر خونی در کبد شد(۲۵).

ارزیابی آسیب و ضایعات هیستوپاتولوژیک نشان داد که نانو ذره نقره در غلظت‌های مختلف باعث آسیب‌های متفاتی به بافت کبد شده است به‌طوری‌که در غلظت‌های مختلف نانوذره نقره نکروز، ارتشاح سلول‌های آماسی و دژنرسانس واکوئلی مشاهده شد. همان‌طوری که در تصویر شماره ۲ مشاهده می‌شود در تمام غلظت‌های نانوذره نقره پرخونی در بافت کبد مشاهده نشد. قرار گرفتن در معرض نانوذرات نقره باعث نکروز بافتی شد به طوری که در غلظت ۵۰ و ۱۰۰ میلی‌گرم بر کیلو گرم نکروزه شدن به صورت خفیف می‌باشد ولی با افزایش غلظت (۴۰۰ میلی‌گرم بر کیلوگرم) تخریب و نکروزه شدن بیش‌تری (Severe) در مقایسه با کنترل در بافت کبد مشاهده می‌شود. بنابراین نکروز موضعی که در بافت کبد پس از تیمارسازی با نانوذره دیده شد احتمالاً به علت فعالیت بیش از حد کبد حیوان برای پاکسازی بدن از مواد سمّی در طول پروسه سم‌زدایی می‌باشد و چنین نتایجی به وسیله سایر پژوهشگران نیز گزارش شده است. حیدرنژاد و همکاران در سال ۲۰۱۳ گزارش کردند که تاثیر نانوذره نقره ۳۰ نانومتری بر موش BALB/c سبب ایجاد تغییراتی در کبد شامل اتساع در ورید مرکزی، پرخونی، تورم و افزایش سلول‌های کوپفر و ارتشاح سلول‌های التهابی در مسیر وابسته به زمان شد(۲۶). یکی از فرآیندهای مهم در پاتوژنز کبد ارتشاح لنفوسیت‌ها می‌باشد که با ورود مواد سمّی به کبد تعداد لنفوسیت‌ها و گلبول‌های سفید تک هسته‌ای در بافت افزایش می‌یابد(۲۷) که باعث آزادسازی رادیکال‌های آزاد و آنزیم‌های بافتی می‌شود(۲۸). همان‌گونه که در جدول شماره ۲ مشاهده می‌شود با افزایش غلظت نانو ذره نقره ارتشاح سلول‌های آماسی بیش‌تر شده است به‌طوری‌که در غلظت بالا(۴۰۰ میلی‌گرم برکیلوگرم) آسیب شدیدتری نسبت به کنترل مشاهده شد. بنابراین در مطالعه حاضر صدمات وارد شده به ساختار کبد باعث هجوم شدید گلبول‌های سفید می‌شود. بررسی آسیب و ضایعات هیستوپاتولوژیک کبد وجود ساختارهای واکوئل مانند را که به صورت حفره حفره در آمده اند نشان می‌دهد که حاکی از دژنرسانس واکوئلی است. در غلظت ۵۰ میلی‌گرم بر کیلوگرم در مقایسه با کنترل این آسیب به صورت خفیف می‌باشد و با افزایش غلظت این آسیب بیش‌تر شده و در غلظت ۱۰۰، ۲۰۰ و ۴۰۰ میلی‌گرم بر کیلوگرم تغییرات هیستوپاتولوژیک بیش‌تری به صورت متوسط (Moderate) مشاهده شد که نشان‌دهنده سمّیت نانو ذره نقره و هم‌چنین ضایعات وارده وابسته به دوز می‌باشد. زمانی و همکاران در سال ۲۰۱۴ گزارش کردند که تزریق درون صفاقی نانوذره نقره به موش سبب نکروز شدن، دژنرسانس واکوئلی و ارتشاح سلول‌های التهابی می‌شود که با نتایج هیستولوژی ما مطابقت دارد(۲۹). سمّیت نانوذرات به عوامل مختلفی از جمله اندازه، شکل و ترکیب شیمیایی بستگی دارد و ذرات کوچکتر به دلیل سطح فعال وسیع برای ایجاد و القاء سمّیت فعال‌تر هستند(۳۰). همچنین تجمع و انتشار نانوذره در بافت‌های مغز، کلیه و کبد و اثر سمّیت آن به نحوه مصرف نانوذره بستگی دارد(۳۱،۳۲). در همین راستا lankveld و همکاران گزارش کردند که تزریق داخل وریدی نانوذره نقره ۲۰،۸۰ و ۱۱۰ نانو متری در موش نژاد ویستار توزیع متفاوتی را نشان داد به طوری که ذرات ۲۰ نانومتری عمدتا در کبد و ذرات ۸۰ و ۱۱۰ نانومتری عمدتا در

طحال توزیع شدند. همچنین غلظت نانوذره ۲۰ نانومتری در مقایسه با ذرات بزرگ‌تر به طور قابل ملاحظه‌ای به مقدار کم‌تر در کبد گزارش شد. توضیح احتمالی این یا فته‌ها حذف و دفع سریع‌تر نانوذره ۲۰ نانومتری و همچنین ایجاد یون‌های نقره بیش‌تر گزارش شده است(۱۰). برخی نانوذرات با تولید رادیکال‌های آزاد و گونه‌های اکسیژن فعال سمّیت ایجاد می‌کنند وباعث آسیب می‌شوند. احتمالا رادیکال‌های آزاد حاصل از نانو ذرات نقره با آسیب به کبد باعث پراکسیداسیون لیپیدهای غشای آن و در نتیجه کاهش سیالیت غشاء و از بین رفتن ساختمان و عملکرد آن شده و متعاقبا منجر به افزایش غلظت آنزیم‌های کبدی در خون شده است. بنابراین بالا رفتن این آنزیم‌ها نشانه‌ای از تخریب سلول‌های کبدی است.

در پایان می‌توان نتیجه‌گیری کرد که در مطالعه حاضر، افزایش آنزیم‌های کبدی پس از قرار گرفتن در معرض نانوذره نقره ۲۰ نانومتری به خصوص در غلظت بالا، تائیدکننده آسیب‌ها و تغییرات هیستوپاتولوژیک مشاهده شده در کبد می‌باشد. باتوجه به نتایج به دست آمده می‌توان نتیجه‌گیری نمود که عواملی نظیر دوز مصرفی، اندازه نانوذره و پوشش نانوذره نقش مهمی در سمّیت نانو ذرات نقره دارند به‌طوری که با افزایش غلظت نانوذرات نقره اثرات مخرب بر بافت کبد بیش‌تر می‌شود.

سپاسگزاری

این مقاله حاصل پایان‌نامه دوره کارشناسی ارشد خانم امنه عارفی فر با عنوان تاثیر نانو ذره نقره بر موش نژاد NMRI می‌باشد. بدین‌وسیله از آقای دکتر عبدالله‌زاده که در آنالیز آماری و آقای مجید قاسمی (کارشناس آزمایشگاه) که در تهیه نمونه‌ها و بافت‌ها ما را یاری نمودند نهایت تشکر به عمل می‌آید.

References

1. Biazar E, Rezayat SM, Montazeri N, Pourshamsian Kh, Zeinali R, Asefnejad B, et al. The effect of acetaminophen nanoparticles on liver toxicity in a rat model. Int J Nanomedicine 2010; 5: 197-201.
2. Crosera M, Bovenzi M, Maina G, Adami G, Zanette C, Florio C, Filon Larese F. Nanoparticle dermal absorption and toxicity: a review of the literature. Int Arch Occup Environ Health 2009; 82(9): 1043-1055.
3. Rai M, Yadav A, Gade A. Silver nanoparticles as a new generation of antimicrobials. Biotechnol Adv 2009; 27(1): 76-83.
4. Stensberg MC, Wei Q, McLamore E, Porterfield DM, Wei A, Sepúlveda MS. Toxicological studies on silver nanoparticles: challenges and opportunities in assessment, monitoring and imaging. Nanomedicine (Lond) 2011; 6(5): 879-898.
5. de Lima R, Seabra AB, Durán N. Silver nanoparticles: a brief review of cytotoxicity and genotoxicity of chemically and biogenically synthesized nanoparticles. J Appl Toxicol 2012; 32(11): 867-879.
6. Kulthong K, Maniratanachote R, Kobayashi Y, Fukami T, Yokoi T. Effects of silver nanoparticles on rat hepatic cytochrome P450 enzyme activity. Xenobiotica 2012; 42(9): 854-862.
7. Fukuhara N, Suzuki K, Takeda, K, Nihei Y. Characterization of environmental nanoparticles. Applied Surface Science 2008; 255(14): 1538-1540.
8. Saptarshi SR, Duschl A, Lopata AL. Interaction of nanoparticles with proteins: relation to bio-reactivity of the nanoparticle. J Nanobiotechnology 2013; 11: 26.
9. Li SD, Huang L. Pharmacokinetics and biodistribution of nanoparticles. Mol Pharm 2008; 5(4): 496-504.

10. Lankveld DP, Oomen AG, Krystek P, Neigh A, Troost-de Jong A, Noorlander CW, et al. The kinetics of the tissue distribution of silver nanoparticles of different sizes. Biomaterials 2010; 31(32): 8350-8361.
11. Giannini EG, Testa R, Savarino V. Liver enzyme alteration: a guide for clinicians. Can Med Assoc J (CMAJ) 2005; 172(3): 367-379.
12. Pratt DS, Kaplan MM. Evaluation of liver function. In: Braunwald E, Kasper AS, Fauci AL, editors. Harrison's principles of internal medicine. [21]st edition. New York: McGraw Hill; 2005. p. 1813-1817.
13. Sivolella S, Brunello G, Ferrarese N, Della Puppa A, D'Avella D, Bressan E, et al. Nanostructured guidance for peripheral nerve injuries: a review with a perspective in the oral and maxillofacial area. Int J Mol Sci 2014; 15(2): 3088-3117.
14. Liu Y, Niu T, Zhang L, Yang J. Review on Nano-drugs, Natural Science. Scintific Res 2010; 2(1): 41-48.
15. Dastjerdi R, Montazer M. A review on the application of inorganic nano-structured materials in the modification of textiles: focus on anti-microbial properties. Colloids Surf B Biointerfaces 2010; 79(1): 5-18.
16. Navarro E, Piccapietra F, Wagner B, Marconi F, Kaegi R, Odzak N, et al. Toxicity of Silver Nanoparticles to Chlamydomonas Reinhardtii. Environ Sci Technol 2008; 42(23): 8959-8964.
17. Suresh A K, Pelletier DA, Wang W, Morrell-Falvey J L, Gu B, Doktycz M J. Cytotoxicity induced by engineered silver nanocrystallites is dependent on surface coatings and cell types. Langmuir 2012; 28(5): 2727-2735.
18. Wong KKY, Liu X. Silver nanoparticles-The real "silver bullet" in clinical medicine. Med Chem Commun 2010; 1(2): 125-131.
19. Kim S, Choi JE, Choi J, Chung KH, Park K, Yi J, Ryu DY. Oxidative stress-dependent toxicity of silver nanoparticles in human hepatoma cells. Toxicol In Vitro 2009; 23(6): 1076-1084.
20. Yang XY, Gondikas AP, Marinakos SM, Auffan M, Liu J, Hsu-Kim H, et al. Mechanism of silver nanoparticle toxicity is dependent on dissolved silver and surface coating in aenorhabditis elegans. Environ Sci Technol 2012; 46(2): 1119-1127.
21. Nguyen KC, Seligy VL, Massarsky A, Moon TW, Rippstein R, Tan J[3], et al. Comparison of toxicity of uncoated and coated silver nanoparticles. J Phys Conf Ser 2013; 429(1): 012025.
22. Park EJ, Bae E, Yi J, Kim Y, Choi K, Lee SH, et al. Repeated-dose toxicity and inflammatory responses in mice by oral administration of silver nanoparticles. Environ Toxicol Pharmacol 2010; 30(2): 162-168.
23. Adeyemi OS, Adewumi I. Biochemical Evaluation of Silver Nanoparticles in Wistar Rats. International Scholarly Research Notices 2014; ID 196091: p 8.
24. Naghsh N, Nuri A, Aghababa H, Amirkhani-Dehkordi S. The effect of nanosilver particles on alanin aminotransferase (ALT) aactivity and white blood cells level in male wistar rats, in vivo condition. Zahedan J Res Med Sci (ZJRMS) 2012; 13(9): 1-7 (Persian).
25. Awasthi KK, Verma R, Awasthi A, Awasthi K, John PJ. In vivo genotoxic assessment of silver nanoparticles in liver cells of Swiss albino mice using comet assay. Adv Mater Lett 2015; 6(3): 187-193.
26. Heydarnejad MS, Rahnama S, Mobini-Dehkordi M, Yarmohammadi P, Aslnai H. Sliver nanoparticles accelerate skin wound healing in mice (Mus musculus) through

suppression of innate immune system. Nanomed J 2014; 1(2): 79-87.

27. Xu Q, Cao JS, Zhang XM. Liver-infiltrating T lymphocytes cause hepatocyte damage by releasing humoral factors via LFA-1/ICAM-1 interaction in immunological liver injury. Inflamm Res 2002; 51(1): 44-50.
28. Mizutani A, Okajima K, Uchiba M, Isobe H, Harada N, Mizutani S, et al. Antithrombin reduces ischemia/reperfusion-induced renal injury in rats by inhibiting leukocyte activation through promotion of prostacyclin production. Blood 2003; 101: 3029-3036.
29. Zamani N, Naghsh N, Fathpour H. Comparing poisonous effects of thioacetamide and silver nanoparticles on enzymic changes and liver tissue in mice. Zahedan J Res Med Sci (ZJRMS) 2014; 16(2): 54-57 (Persian).
30. Johnston HJ, Hutchison G, Christensen FM, Peters S, Hankin S, Stone V. A review of the in vivo and in vitro toxicity of silver and gold particulates: particle attributes and biological mechanisms responsible for the observed toxicity. Crit Rev Toxicol 2010; 40(4): 328-346.
31. Parka E, Bae E, Yi J, Kim Y, Choi K, Lee SH, et al. Repeated-dose toxicity and inflammatory responses in mice by oral administration of silver nanoparticles. Environ Toxicol Pharmacol 2010; 30(2): 162-168.
32. Tang J, Xi T. Status of biological evaluation on silver nanoparticles. Sheng Wu Yi Xue Gong Cheng Xue Za Zhi 2008; 25(4): 958-961.