CASE REPORT

Advanced Musculoskeletal Involvement in an Old Patient with Sickle Cell Disease: A Rare Case

Maryam Mobini[1],
Zahra Namadchian[2],
Ramin Shekarriz[3],
Hadi Majidi[4]

[1] Associate Professor, Department of Rheumatology, Diabetes Research Centre, Faculty of Medicine, Mazandaran University of Medical Sciences, Sari, Iran
[2] Resident in Internal Medicine, Student Research Committee, Faculty of Medicine, Mazandaran University of Medical Sciences, Sari, Iran
[3] Assistant Professor, Department of Hematology and Oncology, Faculty of Medicine, Mazandaran University of Medical Sciences, Sari, Iran
[4] Assistant Professor, Department of Radiology, Faculty of Medicine, Mazandaran University of Medical Sciences, Sari, Iran

(Received April 16, 2015 Accepted May 15, 2016)

Abstract

Sickle cell disease is the most common type of hemoglobinopathies in the world that is caused by abnormal beta globin chain in hemoglobin. The disease is usually diagnosed in the first decade of life. Bone involvement is one of the most common clinical manifestations both in the acute setting (painful vaso-occlusive crises), and/or as a source of chronic disability (such as avascular necrosis). This paper introduces an old patient with advanced skeletal manifestation due to this disorder. A 66-year-old man who was opium abuser was visited by a rheumatologist for lower limbs pain, and fatigue from one year ago. The patient had severe anemia, and X-ray revealed diffuse osteolytic changes without sharp border in pelvis and femur and joint space narrowing. Involvement of thoracolumbar vertebras were seen as codfish vertebra appearance. In peripheral blood smear, sickle cell and target cells accompanied by hypochromia and platelets aggregation were detected. The hemoglobin electrophoresis was compatible with sickle-β+ thalassemia. In old patients with anemia and osteolytic lesions with unknown reason, evaluation of hemoglobinopathies, especially sickle cell anemia is suggested.

Keywords: sickle cell disease, bone, osteonecrosis

J Mazandaran Univ Med Sci 2016; 26(138): 203-208 (Persian).

[Downloaded from jmums.mazums.ac.ir on 2025-11-23]

گزارش مورد

مجله دانشگاه علوم پزشکی مازندران
دوره بیست و ششم شماره ۱۳۸ تیر سال ۱۳۹۵ (۲۰۸-۲۰۳)

تظاهرات اسکلتی- عضلانی پیشرفته در یک بیمار مسن مبتلا به بیماری سلول داسی شکل، یک مورد نادر

مریم مبینی[۱]
زهرا نمدچیان[۲]
رامین شکرریز[۳]
هادی مجیدی[۴]

چکیده

بیماری سلول داسی شکل، شایع‌ترین نوع هموگلوبینوپاتی در دنیاست و ناشی از زنجیره غیر طبیعی بتاگلوبین در هموگلوبین می‌باشد. این بیماری معمولاً در دهه اول زندگی تشخیص داده می‌شود. درگیری استخوان یکی از شایع‌ترین تظاهرات بالینی می‌باشد و به صورت حاد (حملات انسداد عروقی) و یا مزمن (مانند نکروز آواسکولر استخوان) اتفاق می‌افتد. در این مقاله به معرفی بیماری مسن با تظاهرات اسکلتی پیشرفته ناشی از این بیماری پرداخته می‌شود. بیمار مرد ۶۶ ساله با سوء مصرف اپیوم بود که به علت درد و ضعف اندام تحتانی از یک سال قبل به کلینیک روماتولوژی مراجعه کرده بود. در بررسی‌ها بیمارآنمی شدید داشت و در رادیوگرافی، ضایعات منتشر استئولیتیک بدون حاشیه مشخص در استخوان لگن و ران و کاهش فضای مفصلی و در ناحیه مهره‌های پشتی- کمری، تصویر دهان ماهی دیده شد. در بررسی لام خون محیطی سلول‌های داسی شکل همراه با هیپوکرومی و تجمع پلاکتی وجود داشت و الکتروفورز هموگلوبین منطبق با داسی شکل- تالاسمی بتا بود.

پیشنهاد می شود در بیماران مسن با آنمی و ضایعات لیتیک استخوانی با دلیل نامعلوم، بررسی از نظر هموگلوبینوپاتی‌ها به ویژه بیماری سلول داسی شکل انجام شود.

واژه های کلیدی: بیماری سیکل سل، استخوان، استئونکروز

مقدمه

بیماری سلول داسی شکل (*Sickle cell disease*)، شایع‌ترین هموگلوبینوپاتی در دنیا و ناشی از زنجیره غیر طبیعی بتاگلوبین در هموگلوبین می‌باشد. این بیماری بیش‌تر در آفریقایی‌ها دیده می‌شود ولی می‌تواند در سایر نژادها و کشورهای دیگر نیز اتفاق بیفتد. ژن مسئول بیماری به صورت اتوزوم مغلوب بوده و فقط افرادی که هر دو ژن را دارند، علامت‌دار می‌شوند. در این بیماری، اسید آمینه والین به جای گلوتامیک اسید در زنجیره بتا قرار می‌گیرد و در نتیجه تولید مولکول هموگلوبین HbS غیر طبیعی، گلبول‌های قرمز غیرقابل انعطاف ایجاد می‌شوند که منجر به حملات انسداد عروق ریز می‌گردند(۲،۱).

در کشورهای پیشرفته، تست‌های غربال گری به منظور تشخیص زودرس بیماری انجام می‌شود ولی در بسیاری از کشورها، این غربال‌گری انجام نمی‌شود و

مولف مسئول: زهرا نمدچیان: ساری: دانشگاه علوم پزشکی مازندران، دانشکده پزشکی E-mail: znamadchian84@yahoo.com
۱. دانشیار، گروه روماتولوژی، مرکز تحقیقات دیابت، دانشکده پزشکی، دانشگاه علوم پزشکی مازندران، ساری، ایران
۲. دستیار داخلی، کمیته تحقیقات دانشجویی، دانشکده پزشکی، دانشگاه علوم پزشکی مازندران، ساری، ایران
۳. استادیار، گروه هماتولوژی و اونکولوژی، دانشکده پزشکی، دانشگاه علوم پزشکی مازندران، ساری، ایران
۴. استادیار، گروه رادیولوژی، دانشکده پزشکی، دانشگاه علوم پزشکی مازندران، ساری، ایران
تاریخ دریافت : ۱۳۹۵/۱/۲۸ تاریخ ارجاع جهت اصلاحات : ۱۳۹۵/۲/۷ تاریخ تصویب : ۱۳۹۵/۲/۲۶

[Downloaded from jmums.mazums.ac.ir on 2025-11-23]

تشخیص به تاخیر می‌افتد. در ایران، سن تشخیص بیماری معمولاً در دهه اول زندگی است و شیوع نوع Trait بیماری۱/۴۳ درصد و نوع کامل آن ۰/۱ درصد می‌باشد(۳). علایم بالینی و رادیولوژیک بیماری از انسداد عروق ریز و ایسکمی و انفارکت و آسیب پیشرونده ارگان‌ها ناشی می‌شود .این علایم به صورت حملات آنمی همولیتیک، عوارض قلبی- عروقی، اختلالات گوارشی و عصبی، مشکلات چشمی و تظاهرات عضلانی- اسکلتی بروز می‌کند(۴).

تظاهرات اسکلتی- عضلانی بیماری اغلب در کودکی تا جوانی رخ می‌دهد و نکروز آواسکولر فمور بیش‌تر در بالغین جوان دیده می‌شود(۲، ۵). این بیماران مستعد نکروز آواسکولر سر فمور، انفارکت استخوان، استئومیلیت و استئوپروز هستند(۹-۶). ایسکمی و انفارکت عوارض شایعی هستند که در درازمدت روی رشد استخوان تاثیر می‌گذارند و ویژگی‌های رادیولوژیک خاصی را ایجاد می‌کنند.

در یک مطالعه گذشته‌نگر، عوارض ارتوپدی در ۲۴ درصد بیماران دیده شد(۴). شناختن ویژگی‌های تصویربرداری بیماری از نظر تشخیص و درمان عوارض بیماری حائز اهمیت می‌باشد(۱۰). هیدروکسی اوره با افزایش هموگلوبین جنینی (HgF) و کاهش هموگلوبین S منجر به مهار روند داسی شدن می‌گردد. با در نظر گرفتن موارد فوق، تشخیص به موقع بیماری می‌تواند تا حدی از پیشرفت بیماری سیستم اسکلتی جلوگیری کند. در این مطالعه بیماری با تظاهرات پیشرفته اسکلتی ناشی از بیماری سلول داسی شکل معرفی می‌شود.

معرفی بیمار

بیمار مرد ۶۶ ساله ای بود که با احساس ضعف و درد اندام تحتانی و لگن از یک سال قبل مراجعه کرد. درد بیمار مداوم بود و در ناحیه لگن سمت راست با انتشار به زانو بود و با راه رفتن تشدید می‌شد. در سابقه قبلی بیمار، یک نوبت خونریزی گوارشی فوقانی سال گذشته وجود داشت و در زمان مراجعه نیز از درد اپی گاستر شاکی بود که با خوردن غذا بدتر می‌شد. بیمار از اپیوم خوراکی استفاده می‌کرد. سابقه فامیلی بیماری مشابهی را در خانواده ذکر نمی‌کرد. در معاینه بیمار رنگ پریده بود ولی ایکتریک نبود. راش و لنفادنوپاتی نداشت. در ناحیه اپی گاستر تندرنس خفیفی داشت ولی شواهدی از ارگانومگالی دیده نشد. در معاینه مفاصل، چرخش به داخل مفصل هیپ راست با درد و محدودیت بود و تست بالا بردن مستقیم ساق (*Test* Straight Leg Raising(SLR) منفی بود. معاینه سایر مفاصل نکته خاصی نداشت. نتایج آزمایشات بیمار در جدول شماره ۱ نشان داده شد.

جدول شماره ۱: آزمایشات بیمار

CBC	WBC=13720 /µl Hgb=5.5 g/dl	RBC=12700 MCV=60 MCH=19
	Plt=70000	
تست های بیو شیمیایی	FBS=66 mg/dl serum creatinine=1.2mg/dl AST=17, ALT=8 Albumin=3.5g/dl uric acid=7.7	
واکنش دهنده های فاز حاد	ESR=75 mm/h CRP=1+	
پروفایل آهن	Serum iron=30 µg/dl TIBC=202 µg/dl transferrin saturation=15% Ferritin=205 ng/ml*	
پروفایل کلسیم	Calcium=8.8 mg/dl Phosphorus= 3.9mg/dl Alkaline phosphatase=207IU/l 25(OH)D=32ng/ml	
تست های هورمونی	TSH=1.23MIU/L PTH=15pg/m	
بررسی بدخیمی	PSA=0.1 الکتروفورز پروتئین های سرم و ادرار: شواهدی از گاموپاتی مونوکلونال وجود نداشت	

*بیمار قبل از نمونه گیری برای فریتین، خون دریافت کرده بود.

در اسمیر خون محیطی، سلول‌های داسی شکل همراه با اشکال Target cell و Anisocytosis و هیپوکرومیا و نیز تجمع پلاکتی مشاهده شد. در الکتروفورز هموگلوبین، ۶۳ درصد هموگلوبین S و منطبق با داسی شکل- تالاسمی بتا بود (تصویر شماره ۱).

[Downloaded from jmums.mazums.ac.ir on 2025-11-23]

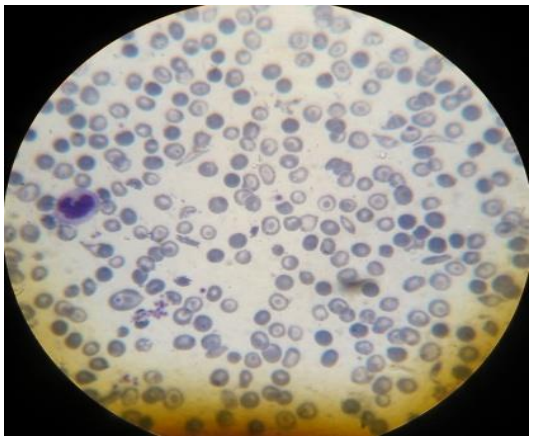

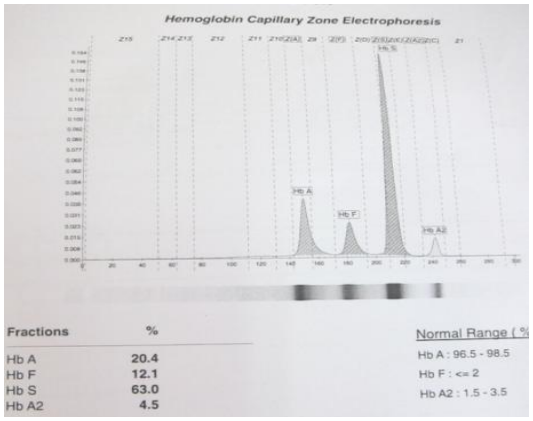

تصویر شماره ۱: اسمیر خون محیطی، سلول های داسی شکل همراه با اشکال Target cell و Anisocytosis و هیپوکرومیا و نیز تجمع پلاکتی مشاهده می شود. در الکتروفورز هموگلوبین بیمار، هموگلوبین غیر طبیعیS دیده می شود.

باتوجه به آنمی فقر آهن آندوسکوپی انجام شد و در ناحیه آنتروم معده، دو زخم یکی به ابعاد ۱×۱ و دیگری ۳×۴ سانتی متر وجود داشت که از آن‌ها نمونه‌برداری انجام گردید که ارتشاح سلول‌های چند هسته‌ای و رسوب فیبرین دیده شد. شواهدی از بدخیمی دیده نشد. کولونوسکوپی بیمار طبیعی بود. در بررسی‌ها بیمار آنمی شدید داشت و در رادیوگرافی، ضایعات منتشر استئولیتیک بدون حاشیه مشخص در استخوان لگن و ران و کاهش فضای مفصلی و در ناحیه مهره‌های پشتی- کمری، تصویر دهان ماهی دیده شد. سی‌تی اسکن ریه، شکم و لگن وجود توده یا ارگانومگالی را نشان نداد. در گرافی انجام شده از لگن بیمار ضایعات منتشر استئولیتیک بدون حاشیه مشخص در استخوان لگن و ران و کاهش فضای مفصلی در سر فمور راست دیده شد. درگیری مهره‌های پشتی- کمری به صورت دفرمیتی دهان ماهی (codfish vertebra) مشاهده گردید (تصویر شماره ۲).

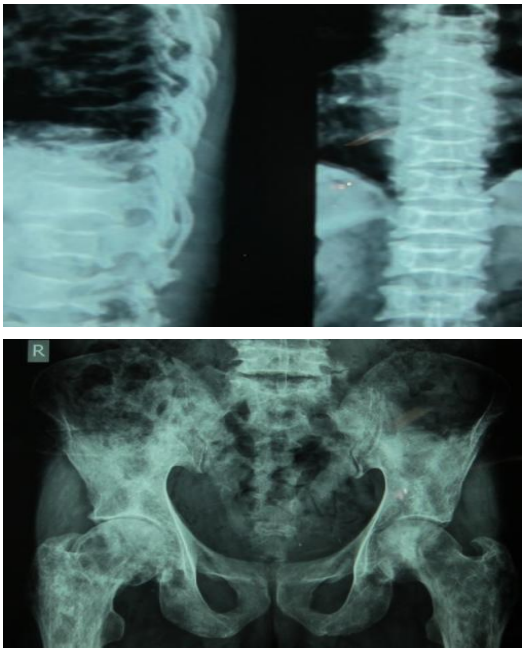

تصویر شماره ۲: دررادیو گرافی رخ و نیم رخ ستون فقرات ناحیه توراکولومبر، جسم‌های مهره‌ای با نمای Biconcave دیده می‌شود (End plate های فوقانی و تحتانی مقعر شده اند) و در ناحیه لگن ضایعات لیتیک Patchy در تمام استخوان های قابل رویت مشهود می‌باشد. تغییرات دژنراتیو خفیف در مفصل هیپ دو طرف با ارجحیت سمت راست دیده می شود.

در MRI فقرات کمری- خاجی، کاهش ارتفاع جسم مهره‌ای (Codfish vertebra) در تمام مهره‌های کمری و قسمت تحتانی توراسیک نمای biconcave پیدا کرده بود و دهیدراتاسیون تمام دیسک‌های بین مهره‌ای دیده می‌شد. در ناحیه لگن نیز ضایعات متعدد با سیگنال پایین در ناحیه سر و تنه استخوان ران مشهود بود (تصویر شماره ۳).

در دانسیتومتری انجام شده از فقرات کمری و پروگزیمال فمور شواهدی از استئوپروزیس وجود نداشت. در بدو ورود با توجه به آنمی شدید (هموگلوبین ۵/۵)، اقدام به ترانسفوزیون خون شد و سپس با در نظر گرفتن فقرآهن و آنمی شدید برای بیمار، قرص فروس سولفات روزی سه عدد و با توجه به زخم معده قرص پنتوپرازول

[Downloaded from jmums.mazums.ac.ir on 2025-11-23]

و به منظور کنترل علایم بیماری سلول داسی شکل کپسول هیدروکسی اوره تجویز شد.

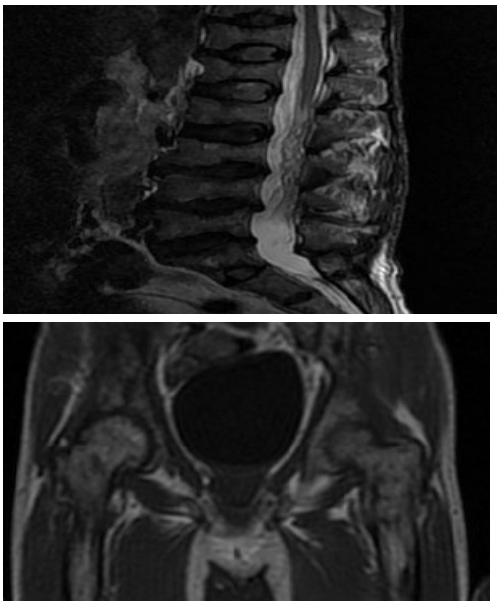

تصویر شماره ۳: A: MRI (T2W) با نمای ساژیتال فقرات کمری و قسمت تحتانی توراسیک، جسم تمام مهره ها نمای Biconcave پیدا کرده اند و دهیدراتاسیون تمام دیسک های بین مهره ای مشهود است. B: MRI(T1W) با نمای کرونال لگن، مغزاستخوان دو طرف با نمای هتروژن دیده می شود.

بحث

بیمار مطالعه حاضر مرد مسنی با بیماری سلول داسی شکل بود که با حملات مکرر درد استخوانی همراه با درد مزمن لگن مراجعه کرده بود. درد مزمن بیمار ناشی از تغییرات استخوانی- مفصلی در زمینه ضایعات لیتیک استخوانی و استئوآرتریت ثانویه بود.

در بیماران مبتلا به بیماری سلول داسی شکل، تظاهرات استخوانی و نکروز آواسکولر سر فمور بیش‌تر در اواخر دهه سوم تا چهارم زندگی رخ می دهد. ممکن است سطح بالای هموگلوبین از راه افزایش ویسکوزیته خون با وقوع این بیماری مرتبط باشد. درمان حمایتی بیماران با هدف کاهش حملات انسداد عروقی (هیدراته کردن بیمار، کنترل درد،استراحت و استفاده از عصا)، ریسک ابتلا به این عارضه را به میزان قابل توجهی کاهش می دهد به‌طوری که دریک مطالعه این میزان از ۳۶/۵ درصد در افراد درمان نشده به ۱۴/۴ درصد در افراد درمان شده تقلیل یافت. هم‌چنین با شناخت بیش تر عوامل خطرساز در بیماران علامت دار باید به بررسی‌های تکمیلی برای تشخیص زودتر نکروز آواسکولر هیپ پرداخت(۵). یافته رادیولوژیک مهره ماهی (Codfish vertebra) به صورت مهره مقعرالطرفین در نمای لاترال و خلفی-قدامی مهره‌ها به صورت تشدید تقعر بخش فوقانی و تحتانی تنه مهره است و ناشی از ایسکمی بخش مرکزی صفحه رشد مهره می‌باشد و به صورت تیپیک در بیماری سلول داسی شکل دیده می‌شود(۱۱). در این بیمار این یافته در گرافی ستون فقرات بیمار دیده شد و جهت ارزیابی احتمال استئوپروز، دانسیتومتری انجام شد که استئوپروز را نشان نداد. بنابراین وقوع این یافته ناشی از شکستگی ناشی از استئوپروز نبود.

سن تشخیص بیماری داسی شکل معمولاً در دهه اول زندگی می‌باشد(۳). بیمار سوء مصرف اپیوم داشت که با توجه به آثار ضد درد آن ،مراجعه به موقع برای پی گیری بیماری اسکلتی را به تاخیر انداخت. هم چنین با توجه به سن بالای بیمار ممکن است درد به تغییرات ناشی از استئوآرتریت نسبت داده شده بود. از طرف دیگر وجود سابقه خونریزی گوارشی و وجود هم زمان آنمی فقر آهن، بررسی بیش تر از نظر آنمی را به تاخیر انداخت. به نظر می‌رسد در بیماران مسن با آنمی و ضایعات لیتیک استخوانی با دلیل نامعلوم، بررسی از نظر هموگلوبینوپاتی ها به ویژه بیماری سلول داسی شکل ضروری باشد.

References

1. Ganguly A, Boswell W, Aniq H. Musculoskeletal manifestations of sickle cell anaemia: a pictorial review. Anemia 2011; 2011: 1-10.

[Downloaded from jmums.mazums.ac.ir on 2025-11-23]

2. Onyemaechi NO, Enweani UN, Maduka CO. Musculoskeletal complications of sickle cell disease in Enugu, Nigeria. Niger J Med 2011; 20(4): 456-461.
3. Valavi E, Ansari MJ, Zandian K. How to reach rapid diagnosis in sickle cell disease? Iran J Pediatr 2010; 20(1): 69-74.
4. de Gheldere A, Ndjoko R, Docquier PL, Mousny M, Rombouts JJ. Orthopaedic complications associated with sickle-cell disease. Acta Orthop Belg 2006; 72(6): 741-747.
5. Mukisi-Mukaza M, Saint Martin C, Etienne-Julan M, Donkerwolcke M, Burny ME, Burny F. Risk factors and impact of orthopaedic monitoring on the outcome of avascular necrosis of the femoral head in adults with sickle cell disease: 215 patients case study with control group. Orthop Traumatol Surg Res 2011; 97(8): 814-820.
6. Baldanzi G, Traina F, Marques Neto JF, Santos AO, Ramos CD, Saad ST. Low bone mass density is associated with hemolysis in Brazilian patients with sickle cell disease. Clinics 2011; 66(5): 801-805.
7. Childs JW. Sickle cell disease: the clinical manifestations. J Am Osteopath Assoc 1995; 95(10): 593-598.
8. Jean-Baptiste G, De Ceulaer K. Osteoarticular disorders of haematological origin. Baillieres Best Pract Res Clin Rheumatol 2000; 14(2): 307-323.
9. Sadat-Ali M, Al-Elq AH, Sultan O, Al-Turki H, Bukhari R, Al-Mulhim E. Low bone mass due to sickle cell anemia: is it becoming a real issue? West Afr J Med 2008; 27(4): 218-223.
10. Ejindu VC, Hine AL, Mashayekhi M, Shorvon PJ, Misra RR. Musculoskeletal manifestations of sickle cell disease. Radiographics 2007; 27(4): 1005-1021.
11. Ntagiopoulos PG, Moutzouris DA, Manetas S. The "fish-vertebra" sign. BMJ Case Rep 2009; 2009: bcr09.2008.0900.

[Downloaded from jmums.mazums.ac.ir on 2025-11-23]