ORIGINAL ARTICLE

A Comparative Study of the Mast Cells Count between Oral Squamous Cell Carcinoma and Cutaneous Squamous Cell Carcinoma

Hamideh Kadeh,
Shirin Saravani

Assistant Professor, Oral and Dental Disease Research Center, Department of Oral and Maxillofacial Pathology, School of Dentistry, Zahedan University of Medical Science, Zahedan, Iran

(Received June 21, 2016 ; Accepted August 29, 2016)

Abstract

Background and purpose: Mast cells as the multi-functional and complex cells play a key role in tumor progression. Due to the higher malignant potential of Oral Squamous cell carcinoma (OSCC) compared with cutaneous squamous cell carcinoma (cSCC), the purpose of this study was to compare the mast cells count in squamous cell carcinoma of the skin and oral cavity and evaluate their correlation with the degree of differentiation of these tumors.

Materials and methods: In this retrospective study, 30 cases of OSCC and 30 cases of cSCC were investigated. Toluidine blue staining was used to identify the number of mast cells in samples. Data was analyzed in SPSS (V.21) applying Mann-Whitney, Kruskal Wallis and Pearson correlation coefficient tests.

Results: The mean count of mast cells in OSCC and cSCC were 46±29.68 and 63.66±40.85, respectively, indicating a significant difference (P=0.012). The mean counts of mast cells in grade I OSCC and grade III of cSCC were higher than those of other grades but the differences were not statistically significant (P>0.05).

Conclusion: The average number of mast cells in oral squamous cell carcinoma was less than that in cutaneous squamous cell carcinoma. It seems that other factors such as cytokines and chemokines released from tumor cells and inflammatory cells other than mast cells are effective in the progression of oral squamous cell carcinoma.

Keywords: squamous cell carcinoma, mast cell, oral cavity, skin

J Mazandaran Univ Med Sci 2016; 26 (142): 60-67 (Persian).

[Downloaded from jmums.mazums.ac.ir on 2025-12-02]

پژوهشی

مجله دانشگاه علوم پزشکی مازندران
دوره بیست و ششم شماره ۱۴۲ آذر سال ۱۳۹۵ (۶۷-۶۰)

بررسی مقایسه ای تعداد ماست سل ها در کارسینوم سلول سنگفرشی حفره دهان و پوست ناحیه سر و گردن

حمیده کده

شیرین سراوانی

چکیده

سابقه و هدف: ماست سلها بعنوان سلول‌هایی پیچیده و چند عملکردی نقش مهمی در پیشرفت تومورها دارند. از طرفی به علت این که کارسینوم سلول سنگفرشی دهان دارای پتانسیل بدخیمی بیشتری نسبت به کارسینوم سلول سنگفرشی پوست می باشد، هدف از این مطالعه مقایسه تعداد ماست سل‌ها در کارسینوم سلول سنگفرشی دهان و پوست ناحیه سر و گردن و بررسی ارتباط آن‌ها با درجه تمایز تومورها بود.

مواد و روش‌ها: در این مطالعه گذشته‌نگر ۳۰ نمونه کارسینوم سلول سنگفرشی دهان و ۳۰ نمونه کارسینوم سلول سنگفرشی ناحیه پوست مورد بررسی قرار گرفتند. رنگ‌آمیزی تولوئیدن بلو ۱درصد جهت شناسایی تعداد ماست سلها استفاده شد. جهت آنالیز داده‌ها از نرم‌افزار آماری SPSS و تست‌های آماری Independent t- test, Kruskal Wallis و ضریب همبستگی پیرسون استفاده شد.

یافته‌ها: متوسط تعداد ماست سلها در کارسینوم سلول سنگفرشی دهان و پوست به ترتیب ۲۹/۶۸±۴۶ و ۴۰/۸۵±۶۳/۶۶ بود و این اختلاف از لحاظ آماری معنی‌دار بود(p= ۰/۰۱۲)، در کارسینوم سلول سنگفرشی دهان متوسط تعداد ماست سل‌ها در تومورهای گرید I بیش‌تر از سایر گریدها و در کارسینوم پوست در تومورهای گرید III نسبت به سایر گریدها بیشتر بود ولی اختلاف معنی‌داری نداشتند (p>۰/۰۵).

استنتاج: طبق نتایج مطالعه حاضر متوسط تعداد ماست سل‌ها در کارسینوم سلول سنگفرشی دهان کم‌تر از کارسینوم سلول سنگفرشی پوست بود، بنظر می رسد احتمالا فاکتورهای دیگری از جمله آزاد شدن سیتوکین‌ها و کموکین‌ها از سلول‌های تومورال و سایر سلول‌های التهابی به‌جز ماست سلها در پیشرفت کارسینوم سلول سنگفرشی دهان موثر می‌باشند.

واژه های کلیدی: کارسینوم سلول سنگفرشی، ماست سل، حفره دهان، پوست

مقدمه

کارسینوم سلول سنگفرشی نئوپلاسم بدخیمی است که از اپیتلیوم سنگفرشی منشا می‌گیرد و می‌تواند به اشکال با تمایز خوب، تمایز متوسط، تمایز ضعیف و تمایز نیافته مشاهده شود. این تومورها ممکن است در پوست (شایع‌ترین مکان)، حفره دهان، حنجره، مری و سایر مکان‌هایی که با اپیتلیوم سنگفرشی پوشیده شده‌اند، ایجاد شود(۱). کارسینوم سلول سنگفرشی ناحیه سر و گردن ششمین سرطان شایع می‌باشد که در کشورهای

مولف مسئول: شیرین سراوانی – زاهدان: خیابان آزادگان شرقی، دانشکده دندانپزشکی E-mail: shirin.saravani@gmail.com
استادیار، مرکز تحقیقات بیماری های دهان و دندان، گروه آسیب شناسی دهان و فک و صورت، دانشکده دندانپزشکی، زاهدان، ایران
تاریخ دریافت : ۱۳۹۵/۴/۱ تاریخ ارجاع جهت اصلاحات : ۱۳۹۵/۴/۱۵ تاریخ تصویب : ۱۳۹۵/۶/۸

[Downloaded from jmums.mazums.ac.ir on 2025-12-02]

توسعه یافته حدود ۵ درصد تومورهای بدخیم را تشکیل می‌دهد ولی در کشورهای در حال توسعه تومور شایعی است که بیش‌تر از ۵۰ درصد تومورهای بدخیم و ۹۵ درصد نئوپلاسم‌های ناحیه دهان را شامل می‌شود(۳،۲). کارسینوم سلول سنگفرشی ناحیه دهان رفتار بیولوژیک پیچیده‌ای دارد و علی‌رغم پیشرفت‌های انجام شده در درمان بدخیمی‌ها پیش‌آگهی این بیماران ضعیف و میزان بقاء ۵ ساله آنها هنوز زیر ۵۰ درصد می‌باشد(۴،۲). قدرت تهاجم تومور در بیماران مختلف متفاوت می‌باشد و توسط مارکرهای بیولوژیک مختلف کنترل می‌شود. به منظور پیشگیری و کمک به بهبود پیش‌آگهی بیماران مبتلا به کارسینوم سلول سنگفرشی دهان تاکنون مارکرهای مولکولار مختلفی بررسی شده است ولی هیچ مارکری تاکنون به‌طور جهانی پذیرفته نشده است(۴). کارسینوم سلول سنگفرشی پوست دومین سرطان شایع پوست بعد از کارسینوم سلول بازال محسوب می‌شود که شیوعی بین ۷ تا ۱۱درصد دارد و حدود ۲۰ تا ۲۵ درصد سرطان‌های غیرملانومایی پوست را تشکیل می‌دهد. اکثر کارسینوم‌های سلول سنگفرشی پوست دارای رفتار خوبی هستند و به‌طور کامل با روش‌های جراحی یا سایر روش‌ها درمان می‌شوند و میزان بقاء ۵ ساله آن‌ها پس از جراحی حدود ۹۰ درصد و میزان مرگ‌ومیر آن‌ها حدود ۱درصد می‌باشد. اما زیرگروه‌هایی از این تومور هستند که دارای فراوانی بالایی از لحاظ متاستاز به لنف نودها می‌باشند و همچنین مرگ و میر بالایی دارند(۵). برخلاف تومورهای بدخیم پوست پیش‌آگهی بیماران مبتلا به کارسینوم سلول سنگفرشی دهان ضعیف‌تر می‌باشد و بعلت واسکولاریزاسیون بالا و در نتیجه تسهیل انتشار سلول‌های تومورال در این ناحیه، میزان مرگ و میر بالایی دارند(۱).

ماست سل‌ها سلول‌های التهابی هستند که در بافت همبند همه ارگان‌ها و بخصوص در لایه درم پوست در اطراف عروق و اعصاب یافت می‌شوند(۷،۶). این سلول‌ها اثرات موضعی و سیستمیک خود را از طریق آزادسازی مدیاتورهای مختلفی نظیر هیستامین، لکوترین‌ها و سیتوکاین‌های مختلف اعمال می‌کنند و هم‌چنین از طریق تولید مدیاتورهای آنژیوژنیکی نظیر Vascular endothelial growth factor (VEGF)، fibroblast growth factor (FGF)، Tumor necrosis factor-α (TNF) می‌توانند باعث واسکولاریزاسیون شوند. به این ترتیب می‌توانند در وضعیت‌های پاتولوژیک مختلف و از جمله در پیشرفت تومورهای خوش‌خیم و بدخیم دخیل باشند(۷). افزایش تعداد ماست سلها در تومورهای مختلفی گزارش شده است اما هنوز اهمیت آن به‌طور کامل واضح نیست(۹،۸،۱). یافته‌های کنونی پیشنهاد می‌کنند که ماست سلها ممکن است نقش‌های مخالفی را در بیولوژی تومورها اعم از پیشرفت یا مهار آن‌ها بازی کنند(۱). تعدادی از مطالعات بر نقش رگزایی و توموزایی ماست سلها در کارسینوم سلول سنگفرشی دهان تاکید داشته و برخی مطالعات این یافته را حمایت نکرده‌اند(۶). بنابراین با توجه به اینکه کارسینوم سلول سنگفرشی دهان دارای پیش‌آگهی ضعیف‌تر، میزان مرگ و میر بالاتر و رفتار متفاوتی نسبت به کارسینوم سلول سنگفرشی پوست می‌باشد و از طرفی ماست سلها نیز به‌عنوان سلول‌هایی پیچیده و مولتی فانکشنال دارای نقش مهمی در پیشرفت تومورها می باشند(۱) به‌منظور بررسی نقش ماست سلها در رفتار متفاوت این دو تومور در این مطالعه ما به مقایسه تعداد ماست سلها در کارسینوم سلول سنگفرشی دهان و پوست و هم‌چنین بررسی ارتباط آن‌ها با درجه تمایز این تومورها پرداختیم.

مواد و روش ها

جهت انجام این مطالعه گذشته نگر ۶۰ نمونه بلوک پارافینی (۳۰ نمونه کارسینوم سلول سنگفرشی دهان و ۳۰ نمونه کارسینوم سلول سنگفرشی پوست) موجود در بایگانی بخش پاتولوژی دانشکده دندانپزشکی و بیمارستان خاتم الانبیاء زاهدان به روش تصادفی ساده

[Downloaded from jmums.mazums.ac.ir on 2025-12-02]

انتخاب شدند. کلیه نمونه‌ها توسط پاتولوژیست دهان، فک و صورت جهت تایید تشخیص و تعیین گرید هیستوپاتولوژیک مورد بازبینی مجدد قرار گرفت. هم‌چنین اطلاعات مربوط به سن، جنس و مکان ضایعات نیز از پرونده‌های بیماران استخراج و در فرم‌های اطلاعاتی ثبت گردید. سپس جهت انجام رنگ آمیزی تولوئیدن بلو ۱درصد از نمونه‌ها، برش‌های ۴ میکرونی تهیه شد و طبق دستورالعمل موجود در کیت رنگ‌آمیزی (شرکت شیمی پژوهش آسیا- ایران) همه مراحل انجام شد. در این رنگ آمیزی ماست سلها بصورت سلول‌های به رنگ بنفش قرمز در یک زمینه آبی رنگ قابل تشخیص بود. جهت شمارش ماست سلها، لام‌های رنگ آمیزی شده در ۱۰ HPF(High Power Field) در جایی که بیش‌ترین تراکم سلول‌ها وجود دارد (Hot spot)، زیر میکروسکوپ نوری (Nikon- type4) با بزرگنمایی ۴۰۰ توسط یک پاتولوژیست دهان، فک و صورت بررسی شد و در نهایت متوسط تعداد آن‌ها درهر گروه ثبت شد.

یافته ها

در این مطالعه گذشته نگر تعداد ۶۰ نمونه کارسینوم سلول سنگفرشی (۳۰ نمونه دهانی و ۳۰ نمونه پوستی) مورد بررسی قرار گرفتند. در گروه کارسینوم سلول سنگفرشی دهان متوسط سنی بیماران ۱۲/۷۷±۵۸/۱۰ با محدوده ۳۵ تا ۹۰ سال، ۶۰ درصد (۱۸ نفر) جنس مونث و ۵۰درصد (۱۵ نمونه) گرید I هیستوپاتولوژیک بودند. در گروه کارسینوم سلول سنگفرشی پوست، متوسط سنی بیماران ۱۶/۲۴±۶۱/۸ با محدوده سنی ۳۳تا ۹۰ سال، ۵۶/۷ درصد (۱۷نفر) جنس مذکر و ۴۶/۷درصد (۱۴ نفر) گرید I هیستوپاتولوژیک بودند. همان‌طور که در جدول شماره ۱ مشاهده می‌شود متوسط تعداد ماست سلها در کارسینوم سلول سنگفرشی ناحیه پوست بیش‌تر از متوسط تعداد ماست سلها در کارسینوم سلول سنگفرشی ناحیه دهان بود و این اختلاف از لحاظ آماری معنی دار بود (p=۰/۰۱۲) (تصویر شماره ۱).

جدول شماره ۱: مقایسه تعداد ماست سلها در گروه های مورد مطالعه

گروه مورد مطالعه	ماست سلها			سطح
	انحراف معیار±میانگین	کم ترین	بیش ترین	معنی داری
کارسینوم سلول سنگفرشی پوست	۶۳/۶۶±۴۰/۸۵	۱۲	۱۴۰	۰/۰۱۲
کارسینوم سلول سنگفرشی دهان	۴۶±۲۹/۶۸	۵	۱۳۶	

در گروه کارسینوم سلول سنگفرشی دهان متوسط تعداد ماست سلها در گرید I هیستوپاتولوژیک ۳۶/۴۰±۵۵/۱۳ بود که نسبت به سایر گریدها به‌طور ناچیزی بیش‌تر بود، طبق آزمون Kruskal Wallis این اختلاف از لحاظ آماری معنی‌دار نبود (p=۰/۳۷۲). ولی در گروه کارسینوم سلول سنگفرشی پوست متوسط تعداد ماست سلها در گرید III هیستوپاتولوژیک نسبت به سایر گریدها بیشتر بود (۴۳/۹۳±۹۹) و این اختلاف نیز از لحاظ آماری معنی‌دار نبود (p=۰/۰۶۵) (جدول شماره ۲).

جدول شماره ۲: مقایسه تعداد ماست سلها در گریدهای مختلف هیستوپاتولوژیک در گروه های مورد مطالعه

گروه مورد مطالعه		تعداد	ماست سلها	سطح
			انحراف معیار±میانگین	معنی داری
کارسینوم سلول سنگفرشی پوست	گرید I	۱۴	۳۴/۱۲± ۴۸/۳۵	۰/۰۶۵
	گرید II	۱۱	۳۹/۸۷± ۶۷/۰۹	
	گرید III	۵	۴۳/۹۳± ۹۹	
کارسینوم سلول سنگفرشی دهان	گرید I	۱۵	۳۶/۴۰± ۵۵/۱۳	۰/۳۷۲
	گرید II	۹	۱۹/۶۰± ۳۳/۷۷	
	گرید III	۶	۱۵/۵۶± ۴۱/۵۰	

طبق جدول شماره ۳، در هر دو گروه کارسینوم سلول سنگفرشی پوست و دهان، بین متوسط تعداد ماست سلها و جنس افراد ارتباط معنی‌داری یافت نشد (Independent t-test)(p>۰/۰۵). هم‌چنین طبق آزمون ضریب هبستگی پیرسون نیز بین متوسط تعداد ماست سلها و سن افراد نیز ارتباط معنی‌داری یافت نشد (p>۰/۰۵).

جدول شماره ۳: مقایسه تعداد ماست سلها در گروههای مورد مطالعه بر حسب جنس

گروه مورد مطالعه	ماست سلها	
	انحراف معیار±میانگین	
	مرد	زن
کارسینوم سلول سنگفرشی پوست	۴۰/۳۲± ۵۸/۰۵	۴۱/۹۸± ۷۱
کارسینوم سلول سنگفرشی دهان	۲۲/۳۰± ۳۸/۳۳	۳۳/۳۴± ۵۱/۱۱

[Downloaded from jmums.mazums.ac.ir on 2025-12-02]

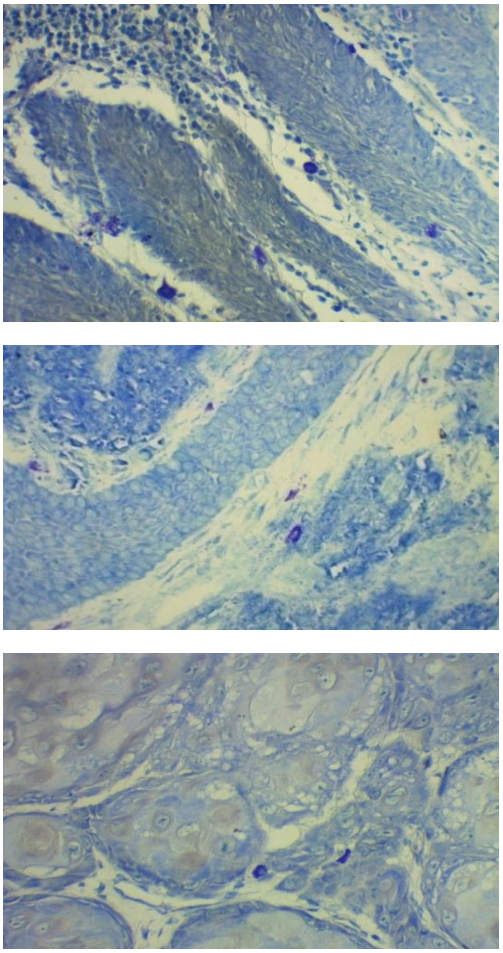

تصویر شماره۱: ماست‌سلها درنواحی مختلف کارسینوم سلول سنگفرشی با رنگ آمیزی تولوئیدن بلو (×۴۰۰)، الف و ب: کارسینوم سلول سنگفرشی پوست گریدIII، ج: کارسینوم سلول سنگفرشی دهان گریدI

بحث

رشد یک تومور همیشه مستلزم افزایش پرولیفراسیون سلولی نسبت به مرگ سلولی یا آپوپتوز می‌باشد، بعد از این‌که رشد تومور به حد مشخصی رسید آنژیوژنز به رشد آینده تومورها کمک می‌کند. از طرفی فرایند آنژیوژنز نتیجه عدم تعادل بین فاکتورهای آنژیوژنیک مثبت و منفی تولید شده توسط سلول‌های تومورال و سلول‌های میزبان هر دو می‌باشد. در چندین مطالعه مشخص شده است که سلول‌های میزبان ماست سلها از طریق تولید فاکتورهای آنژیوژنیک نقش مهمی را در پیشرفت تومورها بازی می‌کنند(۴،۱۰). در واقع مکانیسم‌های دخیل در پیشرفت کارسینوم‌ها توسط ماست سلها از طریق مداخله آن‌ها در ایمونوساپرشن، آزادسازی فاکتورهای آنژیوژنیک و میتوژنیک و شرکت در تخریب ماتریکس خارج سلولی می‌باشد(۱۰،۱۱). به‌همین دلیل با توجه به نقش ماست‌سلها در پیشرفت تومورها در این مطالعه به مقایسه تعداد ماست سلها بین کارسینوم سلول سنگفرشی دهان و پوست ناحیه سر و گردن پرداخته شد تا شاید بتوان به نقش این سلول‌ها در رفتار متفاوت این دو تومور شایع پی‌برد. در مطالعه حاضر متوسط تعداد ماست سل‌ها در کارسینوم سلول سنگفرشی پوست به‌طور معنی‌داری بیش‌تر از کارسینوم ناحیه دهان بود.

طبق دانش کنونی ما تنها در یک مطالعه مشابه به بررسی این مقایسه بین کارسینوم سلول سنگفرشی دهان و پوست پرداخته شده است. در این مطالعه که توسط Parizi و همکارانش در سال ۲۰۱۰ صورت گرفت، مشابه مطالعه ما متوسط تعداد ماست سلها در کارسینوم سلول سنگفرشی دهان نسبت به پوست کم‌تر گزارش شد، آن‌ها بیان کردند که این نشاندهنده نیاز کمتر به فعالیت سلولی جهت بهبود واسکولاریزاسیون در ریز محیط تومور در کارسینوم سلول سنگفرشی دهان می‌باشد(۱). هم‌چنین در این مطالعه متوسط تعداد ماست سلها با درجه تمایز تومورها ارتباطی نداشت که منطبق با مطالعه حاضر می‌باشد.

Kathuria و همکارانش نیز در طی مطالعه‌ای به بررسی نقش ماست سلها در گریدهای مختلف کارسینوم سلول سنگفرشی دهان پرداختند. در این مطالعه متوسط تعداد ماست سلها نسبت به مخاط نرمال افزایش داشت اما این میزان بین گریدهای مختلف کارسینوم سلول سنگرشی دهان تفاوت معنی‌داری نداشت، در نتیجه بیان شد که با توجه به افزایش همزمان تعداد ماست سلها و تراکم عروق خونی، ماست سلها در پیشرفت آنژیوژنز تومورها نقش مهمی دارند ولی هنگامی که گرید تومور افزایش می‌یابد احتمالاً فاکتورهای دیگری به‌جز ماست‌سلها نیز در پیشرفت تومور دخیلند(۴).

[Downloaded from jmums.mazums.ac.ir on 2025-12-02]

در مطالعه Cheema و همکارانش در سال ۲۰۱۲، متوسط تعداد ماست‌سلها در کارسینوم سلول سنگفرشی دهان با تمایز خوب و متوسط بیش‌تر از تومورهای با تمایز ضعیف گزارش شد، آن‌ها دلیل این کاهش تعداد ماست سلها از گریدهای پایین تومور به گرید بالا را این‌گونه گزارش کردند که احتمالاً همزمان با پیشرفت بیماری ماست سلها دگرانوله می‌شوند و در نتیجه در مراحل پیشرفته بیماری به‌علت عدم وجود گرانول‌های ماست‌سلها این سلول‌ها در رنگ آمیزی با تولوئیدن بلو رنگ نمی‌گیرند. هم‌چنین بیان شد که علت این کاهش می‌تواند نشان‌دهنده یک تغییر مهم در ریز محیط تومور در طی شروع و پیشرفت تومور باشد(۲). در مطالعه ما نیز متوسط تعداد ماست‌سلها در کارسینوم سلول سنگفرشی دهان در گرید I نسبت به سایر گریدها بیش‌تر بود ولی این احتمالا بدلیل تعداد نابرابر نمونه‌ها در گریدهای مختلف این تومور می‌باشد.

در مطالعه Oliveira و همکاران نیز متوسط تعداد ماست سلها در ضایعات پیش بدخیم و بدخیم دهان نسبت به مخاط نرمال پایین‌تر گزارش شد و دلیل آن شکست در مهاجرت ماست سلها بیان شد(۱۲).

ولی در مطالعات دیگری از جمله Zaidi و همکاران، Michailidou و همکاران متوسط تعداد ماست سلها در پیشرفت از سمت مخاط نرمال دهان به سمت بدخیمی افزایش معنی‌داری را نشان داد و در نتیجه بیان شد که این سلولها در پیشرفت تومور دخیل می‌باشند و می‌توانند به‌عنوان یک هدف درمانی جدید در درمان سرطان از طریق مهار عملکرد ماست سلها، محسوب شوند (۱۳،۸). ماست سلها تمایل دارند در اطراف تومورهای پوستی نیز تجمع یابند(۱۴،۱). در مطالعه حاضر نیز در پیشرفت کارسینوم سلول سنگفرشی پوست از گرید پایین به بالا افزایش در تعداد ماست سلها مشاهده شد هر چند که این اختلاف معنی‌دار نبود. در مطالعه Parizi و همکاران نیز اختلاف مشاهده شده بین متوسط تعداد ماست‌سلها در گریدهای مختلف کارسینوم سلول سنگفرشی پوست معنی‌دار نبود(۱). هم‌چنین در مطالعه Grimbaldeston متوسط تعداد ماست سلها در کارسینوم سلول سنگفرشی پوست نسبت به پوست نرمال تفاوت چندانی نداشت(۱۵). ولی در مطالعه Claudatus و همکاران متوسط تعداد ماست‌سلها در انواع مهاجمتر کارسینوم سلول سنگفرشی پوست بیش‌تر گزارش شد(۱۶).

از دلایل متفاوت بودن تعداد ماست سلها در مطالعات مختلف آن است که در واقع رشد تومورها بستگی به ذخیره خونی کافی آن‌ها دارد، این عامل توسط ژنراسیون استروما حاصل می‌شود، جایی که محل ورود سلول‌های التهابی می‌باشد و تشکیل مویرگ‌ها در این محل یک رخداد اصلی به‌شمار می‌رود، به‌عبارت دیگر در یک تومور میزان عروق و ماست‌سلها می‌تواند مرتبط با میزان استرومای آن باشد و هر چه این استروما بیش‌تر باشد، میزان عروق و تعداد ماست سلهای آن نیز بیش‌تر خواهد بود. از دلایل دیگری که می‌توان به آن اشاره کرد استفاده از روش‌های مختلف و حجم نمونه‌های متفاوت جهت شناسایی تعداد ماست‌سلها می‌باشد که می‌تواند روی نتایج تاثیرگذار باشد و در واقع از محدودیت‌های مقایسه مطالعات مختلف با هم محسوب می‌شود(۲).

در مطالعه Parizi و همکاران متوسط تعداد ماست‌سلها در بیماران جنس مونث بیش‌تر از مذکر بود، در این مطالعه بیان شد که این امر را در بیماران مبتلا به کارسینوم پوست می‌تواند به دلیل مواجه بیش‌تر خانم‌ها به اشعه ماورابنفش طبیعی یا مصنوعی به دلایل زیبایی از جمله برنزه کردن نسبت داد و در کارسینوم‌های حفره دهان میتوان گفت احتمالا مکانیسم‌های دیگری باعث افزایش فعالیت ماست‌سلها در جنس مونث می‌شوند(۱). خلاف این مطلب در مطالعه ما بین متوسط تعداد ماست‌سلها و جنس افراد ارتباط معنی‌داری وجود نداشت، ولی فراوانی کارسینوم سلول سنگفرشی دهان در جنس مونث بیش‌تر از جنس مذکر بود و این می‌تواند به‌علت افزایش روزافزون عادات دهانی از جمله

[Downloaded from jmums.mazums.ac.ir on 2025-12-02]

سیگارکشیدن و نوشیدن الکل توسط زنان در چند دهه اخیر باشد و در مورد کارسینوم سلول سنگفرشی پوست میزان این سرطان در مطالعه ما در جنس مذکر بیش‌تر بود که می‌توان آن را به مواجه بیش‌تر جنس مذکر به نور خورشید به‌خصوص در ناحیه سر و گردن در کشور ما نسبت داد.

در نهایت در مطالعه حاضر متوسط تعداد ماست‌سلها در کارسینوم سلول سنگفرشی دهان کم‌تر از کارسینوم سنگفرشی ناحیه پوست بود و این اختلاف از لحاظ آماری معنی‌دار بود، این امر می‌تواند نشان‌دهنده این مطلب باشد که احتمالاً فاکتورهای دیگری از جمله آزاد شدن سیتوکین‌ها و کموکین‌ها از سلول‌های تومورال و سایر سلول‌های التهابی به‌جز ماست سلها نیز در پیشرفت کارسینوم سلول سنگفرشی دهان موثر می‌باشند. هم‌چنین در مطالعه حاضر بین متوسط تعداد ماست‌سلها و درجه تمایز تومورها نیز ارتباطی وجود نداشت.

References

1. Parizi AC, Barbosa RL, Parizi JL, Nai GA. A comparison between the concentration of mast cells in squamous cell carcinomas of the skin and oral cavity. An Bras Dermatol 2010; 85(6): 811-818.
2. Cheema VS, Ramesh V, Balamurali PD. The relevance of mast cells in oral squamous cell carcinoma. J Clin Diagn Res 2012; 6(10): 1803-1807.
3. Tahir A, Nagi AH, Ullah E, Janjua OS. The role of mast cells and angiogenesis in well-differentiated oral squamous cell carcinoma. J Cancer Res Ther 2013; 9(3): 387-391.
4. Kathuriya PT, Bartake AR, Palaskar SJ, Narang BR, Patil SS, Pawar RB. CD34 and Mast Cell Analysis in Normal Oral Mucosa and Different Grades of Oral Squamous Cell Carcinoma: A Comparative Study. J Clin Diagn Res 2015; 9(7): ZC61-ZC64.
5. Martorell-Calatayud A, Sanmartín Jimenez O, Cruz Mojarrieta J, Guillén Barona C. Cutaneous squamous cell carcinoma: defining the high-risk variant. Actas Dermosifiliogr 2013; 104(5): 367-379.
6. Dastpak M, Nafarzadeh S, Khafri S. A comparative study on the mast cells count in oral squamous cell carcinoma and normal oral mucosa. Caspian Journal of Dental Research(CJDR) 2015; 4(1): 17-22 (Persian).
7. Anuradha A, Kiran Kumar Naik B, Vijay Srinivas G, Devi RS, Puneet HK. Incidence of Mast Cells in Oral Squamous Cell Carcinoma: A Short Study. J Oncol 2014; 2014: 614291.
8. Zaidi M, Mallick A. A study on assessment of mast cells in oral squamous cell carcinoma. Ann Med Health Sci Res 2014; 4(3): 457-460.
9. Mohtasham N, Babakoohi S, Salehinejad J, Montaser-Kouhsari L, Shakeri MT, Shojaee S, et al. Mast cell density and angiogenesis in oral dysplastic epithelium and low-and high-grade oral squamous cell carcinoma. Acta Odontol Scand. 2010;68(5): 300-304.
10. Yadav A, Desai RS, Bhuta BA, Singh JS, Mehta R, Nehete AP. Altered immunohistochemical expression of mast cell tryptase and chymase in the pathogenesis of oral submucous fibrosis and malignant transformation of the overlying epithelium. PloS One 2014; 9(5): e98719.
11. Jahanshahi G, Sabaghian M. Comparative immunohistochemical analysis of angiogenesis and mast cell density in oral normal mucosa and squamous cell carcinoma. Dent Res J 2012; 9(1): 8-12.
12. Oliveira-Neto HH, Leite AF, Costa NL,

[Downloaded from jmums.mazums.ac.ir on 2025-12-02]

Alencar RC, Lara VS, Silva TA, et al. Decrease in mast cells in oral squamous cell carcinoma: possible failure in the migration of these cells. Oral oncol 2007; 43(5): 484-490.

13. Michailidou EZ, Markopoulos AK, Antoniades DZ. Mast cells and angiogenesis in oral malignant and premalignant lesions. Open Dent J 2008; 2: 126-132.
14. Ch'ng S, Wallis RA, Yuan L, Davis PF, Tan ST. Mast cells and cutaneous malignancies. Mod Pathol 2006; 19(1): 149-159.
15. Grimbaldeston MA, Skov L, Finlay-Jones JJ, Hart PH. Squamous cell carcinoma is not associated with high dermal mast cell prevalence in humans. J Invest Dermatol 2002; 119(5): 1204-1206.
16. Claudatus JC Jr, d'Ovidio R, Lospalluti M, Meneghini CL. Skin tumors and reactive cellular infiltrate: further studies. Acta Derm Venereol 1985; 66(1): 29-34.

[Downloaded from jmums.mazums.ac.ir on 2025-12-02]