

## گزارش يك مورد آدنوكارسينوم اوراكوس

ژيلا ترابي زاده (M.D.)\* امين زارع (M.D.)\*\*

## چکیده

آدنوكارسينوم اوراكوس يك تومور نادر دستگاه ادراری- تناسلی با پيش آگهی ضعيف می باشد که از بقایای آلانتویس در خارج مثانه منشأ می گیرد. درمان انتخابی آن سيستکتومی راديکال و رزکسیون اوراكوس به طور کامل می باشد. بیمار حاضر آقای ۳۲ ساله ای است که با هماچوری ماکروسکوپی مراجعه کرده و با این تشخیص معرفی می شود. واژه های کلیدی : سرطان مثانه، آدنوكارسينوم، سرطان های ادراری تناسلی، مثانه

## مقدمه

در دوره رویانی آلانتویس سينوس ادراری تناسلی را به ناف متصل می کند. به دنبال تشکیل مثانه و نزول کودال آن، مجرای آلانتویس دچار آتروفی شده و به يك ساختمان لوله ای شکل به نام اوراكوس تبدیل می شود. بقایای این مجرا بعد از تولد به صورت يك طناب فیبری ضخیم، در طول خطی در دیواره قدامی شکم که از ناف تا گنبد مثانه امتداد دارد، مشاهده می شود. در فرد بالغ این طناب را رباط نافی می نامند (۱). در صورتی که بقایای آلانتویس در داخل لیگامان باقی بماند ممکن است منشأ تشکیل کیست یا نئوپلاسم باشد (۲). نئوپلاسم های برخاسته از بقایای اوراكال معمولاً آدنوكارسينوم هستند ولی كارسينوم سلول ترانزیشنال (TCC)، كارسينوم سلول اسکواموس (S.C.C) و حتی ساركوم هم ممکن است دیده شوند (۲). موارد نادری از آدنوم ویلوسی نیز در اوراكوس گزارش شده است (۳). آدنوكارسينوم اوراكوس کمتر از ۰/۲ درصد تمام تومورهای مثانه و ۲۳ تا ۳۵ درصد نئوپلاسم های مثانه را تشکیل می دهد (۴، ۵).

## معرفی بیمار

بیمار آقای ۳۲ ساله ای است که با شکایت اصلی درد مبهم شکم از دو ماه قبل از مراجعه و هماچوری ماکروسکوپی که طی هفته اخير ایجاد شده به بیمارستان شفای ساری مراجعه کرده است. معاینه بالینی توده ای به قطر تقریبی ۴ تا ۵ سانتی متر و نسبتاً دردناک را در ناحیه هیپوگاستریک نشان می داد که مختصری به ساختمان های عمقی چسبندگی داشت. نتایج آزمایش های اولیه بیمار به قرار زیر بود:

U/A : Blood (++++)

C.B.C : WBC=6100, RBC=5470000, HGB=12.8,  
MCV=88.7, MCH 29.1, MCHC=32.8,  
PLT=163000

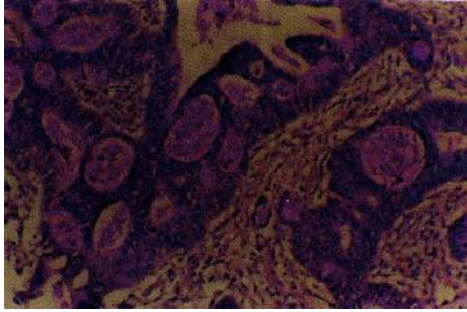
سونوگرافی و سی تی اسکن شکمی توده ای هتروژن به ابعاد ۳/۷×۴×۵/۵ سانتی متر را در گنبد مثانه نشان می داد. سيستوسکوپی يك تومور پایپلری را در گنبد مثانه آشکار کرد.

بیمار کاندید عمل جراحی شد و تحت عمل جراحی سيستکتومی پارشیال و برداشتن توده قرار گرفت.

\* استادیار دانشکده پزشکی، عضو هیأت علمی دانشگاه علوم پزشکی مازندران  
\* دستیار پاتولوژی

✉ ساری: خیابان امیرمازندرانی - بیمارستان امام خمینی

تومور به سمت سطح گسترش یافته بود ولی اروتلیوم  
مثانه را درگیر نکرده بود و در رنگ آمیزی PAS از نظر  
ترشحات موسینی مثبت بود (تصویر شماره ۳).



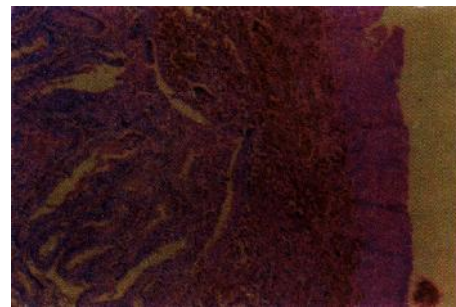
تصویر شماره ۳: رنگ آمیزی PAS تومور که از نظر ترشحات موسینی  
مثبت است

لازم به ذکر است که در کارسینوم سلول ترانزیشنال  
مثانه که شایعترین تومور مثانه می باشد، اپی تلیوم سطحی  
درگیر بوده و از نظر رنگ آمیزی PAS نیز منفی می باشد  
که مثبت بودن دو علامت مذکور به نفع تشخیص  
کارسینوم اوراکال می باشد.

#### بحث

در طی هفته چهارم تا هفتم دوره رویانی، اوراکوس  
از مثانه در حال تکامل منشأ گرفته و در حدود ماه ششم  
به طناب فیروز ضخیم تبدیل می شود. در زمان تولد  
اوراکوس در داخل فضای رتریوس (بین پریتون و  
فاسیاترانسورسالیس) قرار داشته و از گنبد مثانه تا ناف  
امتداد دارد (۱). مقطع زدن و بررسی میکروسکوپی دقیق  
نشان می دهد که در اتوپسی نیمی از تمام بالغین ساختمان  
تویولر اوراکوس بدون اهمیت خاصی وجود دارد (۶).  
مطالعات اتوپسی همچنین نشان می دهد که اپی تلیوم  
پوشاننده مجرای مرکزی اوراکوس اغلب از سلول های  
ترانزیشنال تشکیل شده و ممکن است تا ۳۳ درصد  
موارد اپی تلیوم غددی استوانه ای داشته باشد (۲). چنین

بررسی های پاتولوژیک. در درشت بینی قسمتی از  
گنبد مثانه همراه با توده ای به ابعاد ۶×۵×۴ سانتی متر  
مشاهده گردید. در بُرش، توموری توپُر-کیستیک  
(Solid cystic) با کانون های پاپیلری برگگی شکل  
کوچک دیده شد. در ریزینی تومور پاپیلری همراه با  
ساختمان های غددی مشاهده می شد که عضله دترسور  
مثانه را درگیر کرده بود (تصویر شماره ۱).



تصویر شماره ۱: وجود اپی تلیوم ترانزیشنال دست نخورده مثانه با  
وجود تومور در زیر آن

تومور پاپیلری از اپی تلیوم چند لایه متشکل از  
سلول های تومورال با هسته های گرد تا بیضی شکل و  
کروماتین خشن و تعداد متوسطی میتوز مفروش شده بود  
(تصویر شماره ۲).



تصویر شماره ۲: مشخصات میکروسکوپی تومور

مستوفی و همکاران (۱۹۵۵) معیارهایی را برای افتراق آدنوکارسینوم اوراکال از آدنوکارسینوم اولیه مثانه مطرح کرده‌اند، از جمله این که تومور در گنبد مثانه باشد؛ تومور در دیواره مثانه واقع شده باشد؛ اروتلیوم مثانه در بالای تومور دستخورد نباشد؛ و حدود مشخصی بین تومور و اپی‌تلیوم سطحی وجود داشته باشد (۱۳). این معیارها در بیمار ما نیز مشاهده شد. سرانجام این که منشأ تومور دوردست نیز رد شده باشد که در بیمار ما نیز با انجام معاینه رکتال و لگنی، سونوگرافی، پروکتوسیگموئیدسکوپی و تنقیه باریم منشأ متاستاتیک تومور از منشأ اولیه آدنوکارسینوم گوارش (رکتوم و معده) و پروستات رد شد. تومورهایی که با سیستمی پاریشال درمان می‌شوند، عودی بین ۱۵ تا ۵۰ درصد دارند. از آنجایی که از نظر هیستولوژیکی انفیلتراسیون توموری وسیعتر و عمیقتر از حدی است که انتظار می‌رود، بنابراین در موارد با تمایز خوب (Well-diff) درمان انتخابی عبارت است از: سیستمی رادیکال و برداشتن اوراکوس به طور کامل. رادیوتراپی در درمان موثر نبوده و به ندرت به شیمی‌درمانی پاسخ می‌دهند. محل متاستاز آدنوکارسینوم، غدد لنفاوی ایلیاک، اینگوینال، امتوم، کبد، ریه و استخوان می‌باشد (۲، ۱۴). آدنوکارسینوم اوراکوس از کارسینوم سلول ترازیشال مثانه پیش آگهی بدتری دارد. تقریباً ۸۰ درصد بیماران در زمان تشخیص بیماری پیشرفته دارند (۴). میزان بقا ۵ ساله کمتر از ۱۰ درصد موارد بوده و بستگی به مرحله بندی (Staging) و تمایز هیستولوژیکی تومور دارد (۱۴، ۱۵).

اظهار شده است که آدنوکارسینوم اوراکوس ممکن است از ترانسفورماسیون متاپلاستیک اپی‌تلیوم استوانه‌ای موجود در بقایای اوراکوس منشأ بگیرد (۸، ۷). تومورهای بدخیم اوراکوس نادر بوده و برای اولین بار در سال ۱۸۶۳ توسط Hue و Jacquin گزارش شده است. در یک بررسی در انگلیس توسط Sheldon و همکاران (۱۹۸۴) ۱۶۰ مورد گزارش گردیده است (۵). اغلب این تومورها (۷۵ تا ۹۵ درصد) آدنوکارسینوم اعم از ترشح کننده موسین یا بدون ترشح موسین بوده‌اند (۲). سن شایع ابتلا بین ۴۰ تا ۷۰ سالگی بوده و تقریباً در ۷۵ درصد موارد در مردان دیده می‌شود. اکثر بیماران با هماچوری و توده شکمی مراجعه می‌کنند و عده قلیلی از موکوس‌وری یا ترشحات نافی شکایت دارند (۹، ۸). کارسینوم ممکن است در هر قسمتی از مجرای اوراکال ایجاد شود ولی در دو انتهای مجرا (ناف و گنبد مثانه) بیشتر دیده می‌شود. هنگامی که تومور در دیواره قدامی شکم و ناف باشد، به ندرت مشکل تشخیصی وجود خواهد داشت. اما تومورهایی که در گنبد مثانه تشکیل می‌شوند ممکن است با نئوپلاسم‌های اولیه یا متاستاتیک مثانه اشتباه شوند، زیرا از نظر هیستولوژیکی آدنوکارسینوم اوراکال از آدنوکارسینوم اولیه یا متاستاتیک مثانه غیر قابل افتراق است (۶). به وسیله موسین هیستوشیمی و ایمنو هیستوشیمی نیز نمی‌توان آدنوکارسینوم اوراکال را از آدنوکارسینوم غیر اوراکال افتراق داد (۹). تنها در موارد معدودی سرم مارکرهای CA-125 و CA-19-9 برای تشخیص و پیگیری کارسینوم اوراکوس مفید تشخیص داده شده است (۱۰، ۱۱، ۱۲).

- فهرست منابع
1. Gerald W, Friedland P, Ahevries M, Nino M. *Congenital anomalies of urachus and bladder in clinical urography*. 2<sup>nd</sup> ed. Philadelphia: Saunders Howard, M.Pollack; 2000. P. 829-831.
  2. Sternberg S.S. *Diagnostic surgical pathology*. Third ed. Philadelphia: Lippincott, Williams, Wilkins; 1999. P. 1875-1976.
  3. Cheng L, Montironi R, Bostwich DG. Villous adenoma of the urinary tract. *Am. J. Surg. Pathol.* 1999; 23(7): 764-71.
  4. Walsh P.C, Retik A.B, Vaughan E.D, Wein A.J. *Campbell's urology*, 7<sup>th</sup> ed. Philadelphia: Saunders company; 1998. P. 2344-45.
  5. Sheldon C.A, Clayman R.V, Gonzalez R, Williams R.D, Fraley E.E. Malignant urachal lesions. *J.Urol.* 1984; 131(1): 1-8.
  6. McGee J, Isaacson P.G, Wright N.A. Oxford textbook of pathology first ed. Newyork: Oxford university press; 1992. P. 1518.
  7. Whitehead E.D, Tessler A.N. Carcinoma of the urachus. *Brit. J. Urol.* 1971; 43(4): 468.
  8. Schubert G.E, Pavkovic M.B, Bethke-Bedurftig B.A. Tubular urachal remnants in adult bladders. *J. Urol.* 1982; 127(1): 40.
  9. Schubert S.G. Principles and practice of surgical pathology and cytopathology. Third ed. New York: Churchill Liveingstone; 1997. P. 2198.
  10. Steven G, Vernon P, John G, Nicholas S. Adenocarcinoma of the urachus associated with elevated levels of CA-125. *Brit. J. Urol.* 1991; 145(1): 140.
  11. Koyama I, Yamazaki Y, Nakamura R. A case of urachal carcinoma associated with elevated of CA- 19-9. *Nippon-Hinyokika- Gakkai- Zasshi.* 1995; 86(10): 1587-90.
  12. Kikuno N, Urakami S.D, Shigeno K. Shina-Urachal carcinoma associated with increase carbohydrate antigen 19-9 and CEA. *J. Urol.* 2001 Aug; 166(2): 604.
  13. Mostoki F.K, Thomason R.V, Dean A.L. Mucous adenocarcinoma of the urinary bladder. *Cancer.* 1955; 8(1): 741.
  14. Kujita Y, Habuchi T, Kamoto T. Long term clinical results of 5 cases of urachal carcinoma. *Hinyokika- kiyo.* 2000 Oct; 46(10): 711-4.
  15. Nakanishi K, Kawai T, Suzuki M, Torikata C. Prognostic factors in urachal adenocarcinoma. *Hum. Pathol.* 1996; 27(3): 240-7.