CASE REPORT

Cor triatriatum with pulmonary hypertension: A case report

Babak Bagheri[1],
Vahid Mokhberi[1],
Samad Golsheni[1],
Negin Akbari[2]

[1] Department of Hearth, Faculty of Medicine, Mazandaran University of Medical Sciences, Sari, Iran
[2] Assistant of Hearth, Student Research Committee, Faculty of Medicine, Mazandaran University of Medical Sciences, Sari, Iran

(Received June 6, 2011 ; Accepted October 27, 2011)

Abstract

Cor triatriatum is a cardiac anomaly that is due to failure of resorption of the common pulmonary vein results in a left atrium divided by an abnormal fibromascular diaphragm into posterosuperior and the anteroinferior chambers. The communication between the divided atrial chambers may be large, small or absent, depending on the size of the opening (s) in the diaphragm, which determines the degree of obstruction to pulmonary venous return. Elevation of both pulmonary venous pressure and pulmonary vascular resistance may result in sever pulmonary hypertension.

It may be detected as incidental finding in a patient who has an echocardiogram for another reason. Cases with sever obstruction present similar to patients with congenital pulmonary vein stenosis. We present a case with palpitation and breathlessness.

Echocardiography revealed fibromascular diaphragm above left atrial appendage and no significant gradient between two chambers. Catheterization showed moderate to severe pulmonary hypertension. Because of non obstructive Cor triatriatum, surgery was not necessary, follow up by echocardiography recommended.

Key words: Cor triatriatum, pulmonary hypertension, left atrial appendage

J Mazand Univ Med Sci 2012; 22(Supple 1): 319-321 (Persian).

[Downloaded from jmums.mazums.ac.ir on 2025-11-22]

گزارش مورد

مجله دانشگاه علوم پزشکی مازندران
دوره بیست و یکم ویژه نامه ۱ اسفند سال ۱۳۹۰ (۳۲۱-۳۱۹)

گزارش یک مورد کرتری اتریاتوم همراه با افزایش فشار شریان ریوی

بابک باقری[۱]
وحید مخبری[۱]
صمد گلشنی[۱]
نگین اکبری[۲]

چکیده

کرتری‌اتریاتوم (Cor triatriatum) یک بیماری مادرزادی نادر است که ۰/۱ درصد کل نقایص مادرزادی قلب را تشکیل می‌دهد و در نتیجه اختلال در جذب ورید ریوی مشترک بوده که باعث تقسیم دهلیز چپ توسط یک دیافراگم فیبروماسکولار به حفره فوقانی خلفی دریافت‌کننده جریان خون وریدهای ریوی و حفره تحتانی قدامی در بالای گوشک دهلیز چپ می‌شود. ارتباط بین دو حفره تقسیم شده دهلیز چپ ممکن است بزرگ، کوچک و یا بدون ارتباط باشد که این امر به اندازه حفره در دیافراگم بستگی دارد و تعیین‌کننده میزان انسداد بازگشتی وریدهای ریوی است. افزایش فشار ورید ریوی و مقاومت عروقی ریه ممکن است منجر به افزایش فشار شریان ریوی شود. گاهی کرتری اتریاتوم از نظر بالینی یک یافته تصادفی می‌باشد. بیماران با انسداد شدید مشابه تنگی ورید ریوی مادرزادی هستند. ما در اینجا یک مورد کرتری اتریاتوم با افزایش فشار شریان ریوی را که با شکایت تپش قلب و تنگی‌نفس به بیمارستان مراجعه نموده است، معرفی می‌کنیم. اکوی ترانس توراسیک انجام شد و داده‌ها با اکوی مری تایید شد. کاتتریزیشن افزایش فشار متوسط تا شدید شریان ریه را نشان داد ولی با توجه به غیر انسدادی بودن کرتری اتریاتوم وی، درمان جراحی ضرورت نداشته و به بیمار پیگیری با اکو توصیه شد.

واژه‌های کلیدی: کرتری اتریاتوم، افزایش فشار شریان ریوی، گوشک دهلیز چپ

مقدمه

کرتری اتریاتوم (Cor triatriatum) یک بیماری مادرزادی نادر است که ۰/۱ درصد کل نقایص مادرزادی قلب را تشکیل می‌دهد که در اتوپسی‌ها تا ۰/۴ درصد هم گزارش شده است(۴-۱). این آنومالی قلبی در نتیجه اختلال در جذب ورید ریوی مشترک بوده که باعث تقسیم دهلیز چپ توسط یک دیافراگم فیبروماسکولار به حفره فوقانی خلفی دریافت‌کننده جریان خون وریدهای ریوی و حفره تحتانی قدامی در بالای گوشک دهلیز چپ می‌شود. ارتباط بین دو حفره تقسیم شده دهلیز چپ ممکن است بزرگ، کوچک و یا بدون ارتباط باشد که این امر بسته به اندازه حفره در دیافراگم دارد و تعیین‌کننده میزان انسداد بازگشتی وریدهای ریوی است. کرتری اتریاتوم از نظر بالینی یک یافته تصادفی بوده ولی گاهی بیمار با علایم افزایش فشار ریوی مراجعه می‌نماید.

افزایش فشار وریدهای ریوی و مقاومت عروقی ریه می‌تواند منجر به افزایش شدید فشار شریان ریوی شود(۵).

شرح مورد

بیمار آقای ۵۸ ساله‌ای بود که با شکایت تپش قلب

مولف مسئول: نگین اکبری– ساری: مرکز آموزشی درمانی حضرت فاطمه زهرا(س)، مرکز قلب مازندران
E-mail: nm_akbari12@yahoo.com
۱. گروه قلب، دانشکده پزشکی، دانشگاه علوم پزشکی مازندران
۲. دستیار قلب، کمیته تحقیقات دانشجویی، دانشکده پزشکی، دانشگاه علوم پزشکی مازندران
تاریخ دریافت : ۹۰/۳/۱۶ تاریخ ارجاع جهت اصلاحات : ۹۰/۴/۲۰ تاریخ تصویب : ۹۰/۸/۵

[Downloaded from jmums.mazums.ac.ir on 2025-11-22]

و تنگی نفس به بیمارستان ما مراجعه نمود. ایشان سابقه‌ای از دیابت، فشارخون و بیماری ایسکمیک قلبی نداشت و یک بستری قبلی در نتیجه تاکی‌کاردی فوق دهلیزی در سه سال قبل را ذکر می‌نمود.

در معاینه بالینی فشارخون ۱۳۰/۸۰ mmHg، درجه حرارت ۳۷°C، میزان تنفس ۱۴/ min، ضربان قلب ۱۸/ min داشت. در معاینه قلب صدای اول و دوم نرمال بوده و صدای سوم و چهارم وجود نداشت. یک سوفل سیستولیک III/VI در کانون میترال سمع شد.

در معاینه ریه صداهای نرمال ریوی شنیده شد. سیانوز لب‌ها و کلابینگ وجود نداشت. سابقه بیماری مادرزادی قلبی در خانواده منفی بود. نوار قلب بیمار فلاتر دهلیزی با بلوک متغیر را نشان می‌داد. در گرافی قفسه‌سینه بیمار شواهدی به نفع افزایش فشار شریان ریوی رویت شد. دراکوی مری انجام شده بزرگی دهلیز چپ و باند فیبروماسکولر در بالای گوشک دهلیزی وجود داشت که همه وریدهای به آن (حفره بالایی) تخلیه می‌شدند و گرادیان بین دو حفره وجود نداشت. همچنین MVP (Mitral valve prolapse) و MR (Mitral Regurgitation) ضعیف تا متوسط، TR (Tricuspid regurgitation) خفیف و PAP (Pulmonary artery pressure)= 55mmhg همراه با LVEF (Left ventricle ejection fraction)= 45-50% وجود داشت (تصویر شماره ۳ الف، ب). این یافته‌ها داده‌های حاصل اکوی ترانس توراسیک را تایید نمود.

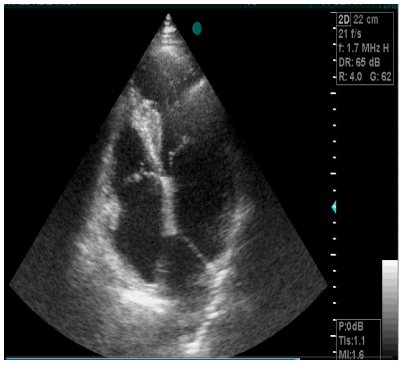

تصویر شماره ۳: الف- وجود باند فیبروماسکولار در دهلیز چپ در اکوی ترانس توراسیک در نمای چهار حفره‌ای

کاتتریزیشن: افزایش متوسط تا شدید فشار شریانی ریه (۵۰/۱۲، ۳۵/۱۰) وجود داشت. عملکرد بطن چپ با EF= ۵۰٪ نرمال گزارش شد.

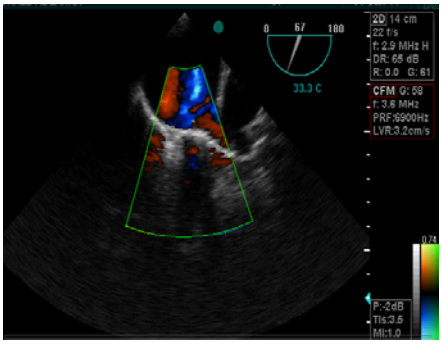

تصویر شماره ۳: ب- وجود باند فیبروماسکولار در بالای گوشک دهلیز چپ در اکوی ترانس ازوفاژیال

بحث

کرتری اتریاتوم یک بیماری مادرزادی نادر است که ۰/۱ درصد کل نقایص مادر زادی قلب را تشکیل می‌دهد که در اتوپسی‌ها تا ۰/۴ درصد هم گزارش شده است(۴-۱). این بیماری اولین بار در سال ۱۸۶۸ توسط Church توصیف شد. دسته‌بندی‌های مختلفی برای آن قید شده که ساده‌ترین آن درسال ۱۹۴۹ توسط Loefller توضیح داده شد و براساس سایز حفره مرتبط‌کننده دو قسمت دهلیز به سه گروه فاقد ارتباط، با ارتباط کوچک و نیز بزرگ تقسیم شد(۶). کرتری اتریاتوم در اکثر موارد بدون علامت و به‌صورت یک یافته تصادفی در اکوی‌ترانس توراسیک تشخیص داده می‌شود، اما در انواع انسدادی آن بیمار ممکن است با علایم افزایش فشار شریان ریوی مراجعه نماید و در بررسی جهت مشخص نمودن علت آن، در اکو مری کشف شود(۵). تا به امروزه کمتر از ۳۰۰ مورد کرتری اتریاتوم گزارش شده است(۳). به نظر می‌رسد به علت تشخیص بیماری در سنین پایین و بزرگ نبودن سایز دهلیز چپ، تاکی آریتمی در این بیماران یافته شایعی نبوده است(۷،۳). اما در بیمار ما که به علت طپش قلب به این مرکز مراجعه کرده بود، به دلیل تشخیص بیماری در سن بالا (۵۸

[Downloaded from jmums.mazums.ac.ir on 2025-11-22]

سالگی) و طولانی بودن مدت بیماری، دهلیز چپ بیش از حد بزرگ شده و زمینه‌ای برای ایجاد تاکی آریتمی بوده است(۳-۱).

کاتتریزیشن قلبی و آنژیوگرافی اغلب غیر ضروری است. درمان جراحی جهت برداشتن ممبران در بیماران با انسداد قابل توجه انتخابی است که باعث کاهش علایم بیمار و کاهش فشار شریانی ریه می‌شود. پروگنوز بیماران با جراحی خوب است. در افراد بدون علامت اغلب جراحی نیاز نیست(۵). در بیمار ما که با تنگی فعالیتی و تپش قلب مراجعه نمود، فشار شریان ریوی در اکو بالا گزارش شدکه جهت تخمین دقیق فشار دهلیز چپ و اثبات عدم وجود گرادیان بین حفرات فوق و حفره بطن چپ (اثبات غیر انسدادی بودن ضایعه با توجه به فشار بالای شریان ریوی) و رد سایر علل مادرزادی و غیر مادرزادی افزایش فشار شریان ریوی کاتتریزیشن انجام شد. همچنین با توجه به غیر انسدادی بودن کرتری‌اتریاتوم وی و افزایش فشار متوسط ریه، درمان جراحی ضرورت نداشته و به بیمار پیگیری با اکو توصیه شد.

References

1. Alphonso N, Nørgaard MA, Newcomb A, d'Udekem Y, Brizard CP, Cochrane A. Cor triatriatum: presentation, diagnosis and long-term surgical results. Ann Thorac Surg 2005; 80(5): 1666-1671.
2. Joe BN, Poustchi-Amin M, Woodard PK. Case 56: Cor Triatriatum Dexter. Radiology 2003; 226(3): 701-705.
3. Kelmendi M, Bejiqi R, Bajraktari G, Beqiraj R. Cor triatriatum sinister-three case reports. Med Arh 2009; 63(5): 300-302.
4. Fukumoto K, Takatsuki S, Miyoshi S, Tanimoto K, Nishiyama N, Aizawa Y, et al. Cor triatriatum sinister: An incidental finding in a patient with paroxysmal atrial fibrillation. Herz 2011. [Epub ahead of print]
5. Libby P, Bonow RO. Braunwalds Heart Disease: a textbook of cardiovascular medicine. 8th ed. Philadelphia: Saunders; 2008. p 1464.
6. Hamdan R, Mirochnik N, Celermajer D, Nassar P, Iserin L. Cor Triatriatum Sinister diagnosed in adult life with three dimensional transesophageal echocardiography. BMC Cardiovas Disord 2010; 10: 54.
7. Davlouros PA, Koutsogiannis N, Karatza A, Alexopoulos D. An unusual case of cor triatriatum sinister presenting as pulmonary oedema during labor. Int J Cardiol 2011; 150(3): e92-93.

[Downloaded from jmums.mazums.ac.ir on 2025-11-22]